

گزارش یک مورد لنفوم غیرهوجکین در استخوان فک پایین

عباس جوادزاده بلوری*، آتس سا پاک فطرت*، پگاه مسنن مظفری**، ارغوان تنکابنی***

* دانشیار گروه بیماری‌های دهان، فک و صورت، دانشکده دندانپزشکی، دانشگاه علوم پزشکی مشهد

** استادیار گروه بیماری‌های دهان، فک و صورت، دانشکده دندانپزشکی، دانشگاه علوم پزشکی مشهد

*** دستیار تخصصی گروه بیماری‌های دهان، فک و صورت، دانشکده دندانپزشکی، دانشگاه علوم پزشکی مشهد

تاریخ ارائه مقاله: ۸۹/۹/۱۳ - تاریخ پذیرش: ۸۹/۱۲/۲۴

Non-Hodgkin's Lymphoma in the Mandible: Case Report

Abbas JavadzadehBlouri*, Atessa Pakfetrat*, Pegah MosannenMozafari**, Arghavan Tonkaboni***

* Associated Professor, Dept of Oral Medicine, School of Dentistry, Mashhad University of Medical Sciences, Mashhad, Iran.

** Assistant Professor, Dept of Oral Medicine, School of Dentistry, Mashhad University of Medical Sciences, Mashhad, Iran.

*** Postgraduate Student, Dept of Oral Medicine, School of Dentistry, Mashhad University of Medical Sciences, Mashhad, Iran.

Received: 4 December 2010; Accepted: 15 March 2011

Introduction: Malignant lymphoma of the oral region is uncommon and accounts for approximately 3.5% of all oral malignancies. Non-Hodgkin's lymphoma occurs primarily in adults, although children may also be affected, particularly by the more aggressive intermediate and high-grade forms. The condition most commonly develops in the lymph nodes, but so-called extra nodal lymphoma is also found. In children, exanodal lymphoma is more common. The presentation can be as a non tender mass mostly in cervical, auxiliary, or inguinal regions that has been enlarging for months. In the oral cavity, lymphoma appears usually as extra nodal disease. The malignancy may develop in the oral soft tissues or centrally within the jaws. Soft tissue lesions appear as non-tender, diffuse swelling; they most commonly affect the buccal vestibule, posterior hard palate, or gingiva. The patient may complain of paresthesia, particularly with a mandibular lesion (numb chin syndrome).

Case report: An 8-year-old boy was visited in the Oral Medicine Department of Mashhad Dental School with the chief complaint of permanent tooth mobility in the oral cavity for 15 days. The patient also had a history of bone pain mainly in lower lip for the last month and Bell's palsy (left side) was observed which had been occurred since 7 days before. Simultaneously, the patient had malaise, anorexia, bone pain, illness, lymphadenopathy (head and neck), and flu like signs and symptoms, fatigue and leukocytosis. Under clinical diagnosis of lymphoma, the patient was referred to pediatric hematologist-oncologist. Our diagnosis, none Hodgkin's lymphoma (NHL), was confirmed by the report of lymph node biopsy.

Conclusion: Dentists can play an important role in the early detection of the malignant lymphoma of the oral cavity. NHL primarily appears in the head and neck. It is typically characterized by a swollen, non-painful lymph node although other presentations may pose significant diagnostic problems and frequently lead to misdiagnosis and mistreatment.

Key words: Non hodgkin lymphoma, lymphadenopathy, tooth mobility, Bell's palsy.

Corresponding Author: a.tonkaboni@yahoo.com

J Mash Dent Sch 2011; 35(2): 141-6.

چکیده

مقدمه: بروز لنفوم بدخیم در دهان نادر بوده و حدود ۳/۵٪ از بدخیمی‌های دهانی را شامل می‌شود. لنفوم بدخیم بیشتر در بالغین دیده شده است، ولی انواع شدید و متوسط در کودکان هم دیده می‌شود. بیماری بیشتر در گره‌های لنفاوی شروع می‌شود ولی نوع اکسترانودال هم دیده شده است (در اطفال فرم اکسترانودال شایع‌تر از نودال است). تظاهر بیماری به صورت توده غیرحساس با سیری در طی ماه‌ها که بیشتر در

مولف مسؤول، نشانی: مشهد، دانشکده دندانپزشکی، گروه بیماری‌های دهان، فک و صورت، تلفن: ۵۱۱-۸۸۲۹۵۰۱-۱۵

E-mail: a.tonkaboni@yahoo.com

گردن، زیربغل و کشاله ران دیده می‌شود. لنفوم در حفره دهان به صورت اکسترنودال، در بافت نرم یا در استخوان ایجاد می‌شود. تظاهرات بافت نرم به شکل تورم منتشر غیرحساس در وستیبول باکال، خلف کام سخت یا لثه است. بیمار ممکن است از اختلال حس و سندرم چانه بی‌حس به ویژه در ضایعات فک پایین شکایت داشته باشد.

گزارش مورد: یک پسر ۸ ساله با شکایت از لقی دندان‌های دائمی برای ۱۵ روز به بخش بیماری‌های دهان دانشکده دندانپزشکی مشهد مراجعه کرد. بیمار همچنین تاریخچه‌ای از پارستزی لب پایین در ۱ ماه گذشته و فلج عصب صورتی سمت چپ که از ۷ روز قبل ایجاد شده بود، می‌داد. همزمان بیمار دچار بی‌حالی، بی‌اشتهایی، درد استخوانی و لنفادنوپاتی (سر و گردن) علائم شبه آنفلوانزا، خستگی و لکوسیتوز بود. با تشخیص کلینیکی لوسمی بیمار به متخصص خون کودکان ارجاع شد. تشخیص نهایی لنفوم غیرهوجکین با نمونه برداری گره لنفاوی مشخص گردید.

نتیجه گیری: دندانپزشکان نقش مهمی در تشخیص اولیه لنفوم دهان دارند. لنفوم غیرهوجکین در سر و گردن معمولاً به صورت یک تورم بدون درد غده لنفاوی بروز می‌یابد ولی تظاهرات دیگری هم وجود دارد که می‌تواند مشکلات تشخیصی زیادی ایجاد کند که منجر به تاخیر تشخیص و شروع درمان مناسب می‌شود.

واژه‌های کلیدی: لنفوم غیرهوجکین، لنفادنوپاتی، لقی دندان، فلج عصب صورتی.

مجله دانشکده دندانپزشکی مشهد / سال ۱۳۹۰ دوره ۳۵ / شماره ۲: ۶-۱۴۱.

مقدمه

که تحت عنوان سندرم چانه بی‌حس^(۴) شناخته می‌شود. (۴) با توجه به مقالات مرتبط با لنفوم، در مواجهه با درد بدون علت دندانپزشکی، ضایعات تحلیل برنده استخوانی، اختلال حسی یا بی‌حسی عصب دندانپزشکی تحناتی و آدنوپاتی گردنی، بهتر است لنفوم استخوان را در نظر داشت. (۱) ممکن است ضایعات اولیه به غلط به التهاب دندانپزشکی یا ضایعات پرپودنتال نسبت داده شود که منجر به انجام درمان‌های غیرضروری موضعی مثل درمان‌های اندودنتیک، کشیدن دندان و یا تجویز آنتی‌بیوتیک و همچنین تاخیر در تشخیص به موقع و درست و انجام نمونه‌برداری تشخیصی می‌شود. (۴)

لنفوم غیرهوجکین استخوانی نادر است و فقط ۰/۵٪ انواع خارج گره‌ای را تشکیل می‌دهد. (۱،۵) فک پایین فقط در ۰/۶٪ از موارد لنفوم غیرهوجکین بدخیم گزارش شده است. (۶) این ناحیه خاص می‌تواند باعث مشکلات متعددی در تشخیص شود و حتی در بسیاری موارد امکان تشخیص درست را از پزشک سلب می‌کند. (۷) هدف ما

لنفومای غیرهوجکین در ناحیه دهان ضایعه‌ای ناشایع بوده و حدود ۳/۵٪ از کل بدخیمی‌های این ناحیه را تشکیل می‌دهد. (۱) لنفوم غیرهوجکین در بزرگسالان بیشتر اتفاق می‌افتد ولی کودکان نیز بدون تاثیر نیستند و این گروه به خصوص در معرض انواع Intermediate و High grade قرار می‌گیرد. لنفوم بیشتر در گره‌های لنفاوی اتفاق می‌افتد ولی حدود ۲۴-۴۰٪ موارد در نواحی خارج گره‌ای مثل لوله گوارش، پوست، استخوان‌ها و حلقه والدایر مشاهده می‌شود. (۲) تظاهر این بیماری معمولاً به صورت یک تورم غیرحساس در گردن، زیربغل یا کشاله ران است که ظرف چندماه بزرگ می‌شود.

در محیط دهان لنفوم معمولاً به صورت خارج گره‌ای تظاهری می‌یابد (۳) این بدخیمی می‌تواند در بافت‌های نرم دهان یا به طور مرکزی درون استخوان فک شکل گیرد. ضایعات بافت نرم بصورت تورم غیرحساس و منتشر ایجاد می‌شود. این ضایعه بیشتر در وستیبول باکال، ناحیه خلفی کام سخت یا لثه اتفاق می‌افتد. بیمار ممکن است از بی‌حسی به خصوص در ناحیه چانه شکایت داشته باشد

فلج محیطی عصب صورتی سمت چپ داده شد (تصویر ۱).

برای بیمار آزمایشات پاراکلینیکی خون، رادیوگرافی و تست حساسیت سرما و گرما در دندانهای لق شده تقاضا شد.

در نمای رادیوگرافی تحلیل لوکالیزه شدید استخوان آلوئول در ناحیه دندانهای پیشین و آسیای بزرگ اول دائمی فک بالا و پایین همراه با کاهش منتشر تراکم استخوان فک دیده می‌شد (تصویر ۲).

در گزارش آزمایش خون بیمار، کم خونی مختصر، افزایش فریتین و لکوسیتوز وجود داشت. همچنین دندانهای لق شده به سرما و گرما حساسیتی نشان نمی‌دادند. (WBC=9700، NeutR=53%، Lymph=42%، Mono=2%، Eos=3%، RBC=474، Hg=12 g/dl، MCH=25.3 pg، MCV=75.5 fl، Hc=35.8%، MCHC=33.5 g/dl، RDW=13.5%، Plt=225000، ESR، Ferritin=318 ng/ml، 1hr=16)

با تشخیص کلینیکی لنفوم، بیمار به متخصص خون اطفال ارجاع داده شد و با دستور نمونه‌برداری از غده لنفاوی و بررسی ایمنو‌هیستوشیمی مبنی بر B cell lymphoma: (CD3 & Lambda: Neg, CD 20 & Kappa chain: pos) توسط ایشان، تشخیص نهایی Small B-Cell Lymphoma داده شد (تصویر ۳). بیمار در بیمارستان بستری و تحت شیمی درمانی و درمان‌های لازم قرار گرفت. در حال حاضر بیمار وضعیت ثابتی دارد، لقی دندان‌ها برطرف شده و همچنین درمان‌های دندانپزشکی برای سایر دندان‌ها انجام شده است.

از ارائه این گزارش بیان یک مورد نادر از لنفوم فکی است. باتوجه به مروری که در مطالعات مختلف داشته‌ایم موارد بسیار انگشت‌شماری از لنفوم فکی، به خصوص همراه با لقی دندان، گزارش شده است.

گزارش مورد

یک پسر بچه ۸ ساله مراجعه کننده به بخش بیماری‌های دهان، دانشکده دندانپزشکی دانشگاه علوم پزشکی مشهد بود، که شکایت اصلی وی لقی دندان‌های دائمی از ۱۵ روز پیش بود. در شرح حال وی همچنین سابقه بی‌حسی سمت چپ لب پایین از یک ماه قبل و فلج عصب صورتی سمت چپ که از ۸ روز قبل ایجاد شده بود، وجود داشت. هم‌زمان با بروز فلج نیمه چپ صورت، احساس بیماری، بی‌حالی، بی‌اشتهایی، ضعف، درد استخوانی به خصوص در اندام‌های تحتانی، خستگی و علائم شبه آنفولانزا نیز وجود داشت. ولی در عین حال هیچ گزارشی از تب، کاهش وزن یا سختی بلع ذکر نشد. در معاینه بالینی خارج دهانی، عدم قرینگی صورت و عدم امکان انجام عملکردهای حرکتی نیمه چپ صورت و همچنین لنفادنوپاتی سرو گردن در ناحیه پشت سر، پشت گوش و زنجیره گردنی به صورت تورم متحرک، غیرحساس با قطر ۱ سانتیمتر و با قوام سفت مشاهده شد.

در معاینه داخل دهانی، لقی دندان‌های درجه ۲ در دندان‌های پیشین و آسیای بزرگ اول دائمی فک بالا و پایین بدون وجود تورم استخوانی مشاهده شد. بهداشت دهانی بیمار بسیار ضعیف بود، لذا پوسیدگی شدید دندان‌ها در اکثر دندان‌های موجود در دهان که منجر به بروز پولیپ پالپی در دندان آسیای بزرگ دوم شیری فک بالا سمت چپ شده بود، مشاهده شد. بیمار سابقه بی‌حسی سمت چپ لب پایین که ابتدا به صورت گزگز و مورمور بوده را از یک ماه قبل ذکر می‌کرد که در معاینه تشخیص

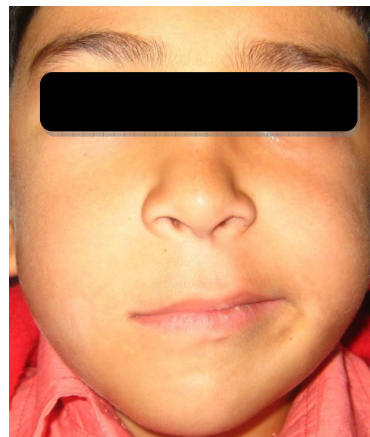بحث

لنفوم‌ها گروهی از نئوپلاسم‌هایی هستند که در سیستم لنفاتیک و رتیکولاندوتلیال تظاهر می‌یابند و به دو گروه عمده هوجکین و غیرهوجکین تقسیم می‌شوند.^(۱۴) اگرچه لنفوم‌ها بیشتر به صورت لنفادنوپاتی و یا اسپلنومگالی تظاهر می‌یابند ولی نواحی خارج گره‌ای مثل استخوان و بافت نرم هم امکان درگیری دارند.^(۱) لنفوم اطفال عمدتاً اکسترانودال و با گرید بالا می‌باشد.

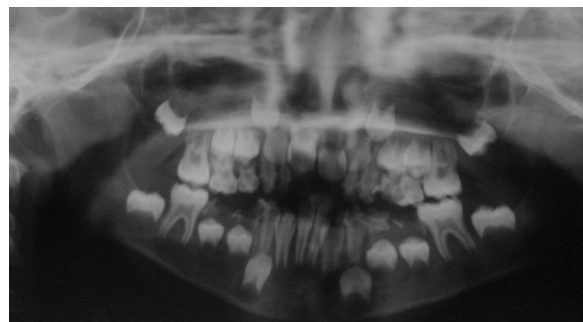
لنفوم غیرهوجکین می‌تواند در سیر و تداوم بیماری باعث درگیری استخوان شود ولی نوعی که به طور اولیه در استخوان بروز یابد، بسیار نادر است. ما در اینجا یک مورد نادر از لنفوم غیرهوجکین در فک پایین را گزارش کردیم که طبق بررسی‌های انجام شده موارد کمی از همراهی لنفوم با تظاهر لقی دندان به عنوان اولین علامت بیماری گزارش شده است. Corti و همکاران در مطالعه بر روی ۵۴۳ مورد، تنها ۱۸ مورد لنفوم حفره دهان گزارش کردند که ۹ مورد آن در بیماران HIV مثبت بود. در این بیماران بروز لنفوم به عوارض دارودرمانی نسبت داده شده است.^(۸)

به طور کلی بیشتر لنفوماها از نوع سلول B هستند و درگیری اولیه فک پایین در ۰/۶٪ موارد از لنفوم غیرهوجکین مشاهده می‌شود، از این میان ۵/۵٪ درگیری مرکزی استخوان فک و ۸٪ ضایعات بافت نرم فک پایین هستند.^(۹)

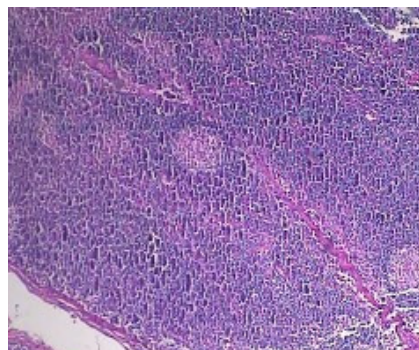
Buchanan با گزارش یک زخم کام که ۶ هفته قبل از مشاهده به صورت یک پلاک سفید بود، عنوان کرد که لنفوم در دهان معمولاً به صورت یک تورم اریتماتوز لوکالیزه بافت نرم که به مرور زخمی می‌شود مشاهده می‌شود^(۱۰) ولی برخلاف این توصیف در بیمار ما هیچ تومری مشاهده نشد. شایع‌ترین ناحیه درگیر در گزارش



تصویر ۱: فلج عصب صورتی چپ



تصویر ۲: کاهش تراکم استخوانی منتشر فک



تصویر ۳: پرولیفراسیون بدخیم سلول‌های لنفوسیت

عصب صورتی چپ از ۸ روز قبل مراجعه شروع شده بود و لنفادنوپاتی در چند گره لنفاوی وجود داشت.^(۱۱) در بسیاری از موارد، همراهی فلج عصب صورت در ارتباط با ضایعات خوش خیم، سندرم گیلن باره، ضایعات گرانولوماتوز و عفونت‌هایی مثل بیماری لایم، سیفلیس، سل، مننژیت، سارکوئیدوزیس، مایکوپلاسما، هرپس و HIV دیده شده است. تومورها و بدخیمی‌های خونی درگیرکننده مننژ یا ناحیه پل مغزی نیز از علل عمده‌ای هستند که باعث فلج عصب صورتی می‌شود.^(۱۵)

از طرف دیگر لقی دندان‌های علامت مهم دیگر در بیمار ما بود که همراهی این علامت در بیماری‌های سلول لانگرهانس، لنفوم غیرهوجکین، لوسمی، سارکوم اوینگ، تومورهای متاستاتیک و پریدنتیت سریع پیش رونده دیده شده است.

در کلیه موارد لنفوم داخل استخوان فک، تظاهرات رادیوگرافیک مختلف به صورت رادیولوسنسی با حدود نامنظم و تحلیل استخوان که کاملاً غیراختصاصی است دیده می‌شود.^(۳ و ۱۷) اما الگوی تحلیل استخوان نیز می‌تواند بسیار کمک‌کننده باشد؛ بدین صورت که در بیماری سلول لانگرهانس، درگیری استخوان از راس ریح آلوتولار است ولی در لوسمی و لنفوم از قسمت مدولاری شروع می‌شود.^(۱۸ و ۳)

نتیجه‌گیری

لنفوم غیرهوجکین می‌بایست در تشخیص‌های افتراقی برای ضایعات دهانی که با لقی دندان در کودکان و بزرگسالان همراهند، در نظر گرفته شود. به وسیله گرفتن یک شرح حال کامل و معاینه کامل داخل و خارج دهانی و توجه کامل به کلیه علائم و شناخت تظاهرات متعدد لنفوم، دندانپزشکان نیز می‌توانند نقش مهمی در تشخیص این بیماری داشته باشند.

لنفوم محدوده فک پایین است که تظاهر آن معمولاً به صورت تورم لوکالیزه استخوانی و لقی دندان، توده‌ای در ناحیه دندان کشیده شده، درد، شکستگی‌های پاتولوژیک، بی‌حسی یا اختلال حسی در نواحی مسیر عصب دندان‌های تحتانی است. با وجود تخریب ناحیه‌ای وسیع، تظاهرات سیستمیک بیماری بدخیم مثل کاهش وزن در مدت کوتاه، تب و ناراحتی، بسیار کم است^(۱۱) ولی در این بیمار احساس بیماری، بی‌حالی، بی‌اشتهایی، ضعف و درد استخوانی به خصوص در اندام‌های تحتانی و علائم شبه‌آنفلوآنزا نیز وجود داشت.^(۱۰ و ۱۲) بهتر است در نواحی سر و گردن در حضور درد دندان‌ها با علت نامشخص، بی‌حسی، لقی دندان‌ها، تورم بافت نرم یا سخت، زخم، وجود توده در ساکت دندان خارج شده یا هر نوع ضایعه لیتیک استخوانی با حدود نامشخص، لنفوم را مدنظر داشت.^(۱۴ و ۳)

در بیمار ما، لقی دندان‌های اولین تظاهر بیماری بود، و تاکنون به استثنای یک مورد لنفوم بورکیت که در آن لقی دندان از علائم اولیه بوده است^(۱۵) هیچ گزارش مشابهی مبنی بر لقی دندان به عنوان اولین تظاهر لنفوم داخل استخوان فک یافت نشده است. تنها در دو مورد، اولین تظاهر، فلج عصب صورتی سمت چپ بوده است که در بیمار ما این فلج به صورت محیطی و یک طرفه در سمت چپ بعد از ۸ روز اتفاق افتاده است. گزارشات در مورد وجود فلج دو طرفه عصب صورت در مقالات دیده شده است.^(۱۶)

Gabriel، لنفوم را در یک مرد ۵۲ ساله که به علت درد شدید ناحیه دندان عقل کشیده شده بدون لنفادنوپاتی گردنی مراجعه کرده بود، گزارش کرد، که دچار بی‌حسی چانه هم شده بود. این بی‌حسی از ۴ ماه قبل شروع شده بود و در واقع اولین تظاهر بود.^(۱) در بیمار ما درگیری

منابع

1. Gabrić PD, Kuna T, Katanec D. Pain after tooth extraction masking primary extranodal non-hodgkin's lymphoma of the oral cavity. *Acta Stomatol Croat* 2007; 41(4): 366-74.
2. Pazoki A, Jansisyant P, Ord RA. Primary non-Hodgkin's lymphoma of the jaws: Report of 4 cases and review of the literature. *J Oral Maxillofac Surg* 2003; 61(1): 112-7.
3. Lopez-Jornet P, Bermejo-Fenoll A. Oral mucosal non-Hodgkin's lymphoma. *Oral Oncol Extra* 2005; 41(6): 101-3.
4. Adouani A, Bouguila J, Jebbloui Y, Ben Aicha M, Abdelali M A, Hellali M, et al. B-Cell Lymphoma of the Mandible: A Case Report. *Clinical Medicine: Oncology* 2008; 2: 445-50.
5. Piatelli A, Croce A, Tete S, Artese L. Primary non-Hodgkin's lymphoma of the mandible: A case report. *J Oral Maxillofac Surg* 1997; 55(10): 1162-6.
6. Gusenbauer AW, Katsikeris NF, Brown A. Primary lymphoma of the mandible: Report of a case. *J Oral Maxillofac Surg* 1990; 48(4): 409-15.
7. Angiero F, Stefani M, Crippa R. Primary non-Hodgkin's lymphoma of the mandibular gingiva with maxillary gingival recurrence. *Oral Oncology Extra* 2006; 42(3): 123-8.
8. Corti M, Solari R, Cangelosi D, De Carolis L, Shtirbu R, Lewi D. Oral cavity lymphoma as secondary AIDS-defining neoplasm in a patient on HAART with immune reconstitution. *Rev Soc Bras Med Trop* 2007; 40(5): 582-4.
9. Jones JR, Swaroop VS. 58-year-old woman with dry mouth and swollen parotid glands. *Mayo Clin Proc* 2003; 78(9): 1145-8.
10. Buchanan JA, Hasan AS, Churchill L, Fortune F. Atypical palatal ulceration. *Postgrad Med J* 1995; 71(831): 55-6.
11. Kirita T, Ohgi K, Shimooka H, Okamoto M, Yamanaka Y, Sugimura M. Primary non-Hodgkin's lymphoma of the mandible treated with radiotherapy, chemotherapy, and autologous peripheral blood stem cell transplantation. *Oral Surg Oral Med Oral Pathol Oral Radiol Endod* 2000; 90(4): 450-5.
12. MacPhail LA, Greenspan D, Feigal DW, Lennette ET, Greenspan JS. Recurrent aphthous ulcers in association with HIV infection. Description of ulcer types and analysis of T-lymphocyte subsets. *Oral Surg Oral Med Oral Pathol* 1991; 71(6): 678-83.
13. Venkatesh E, Bagewadi A, Keluskar V, Shetti A. Oral non-Hodgkin's lymphoma as an initial diagnosis in a HIV positive patient. *J Indian Acad Oral Med Radiol* 2008; 20(4): 162-5.
14. Freitas Rde A, Veras Barros SS, Quinderé LB. Oral Burkitt's lymphoma--case report. *Braz J Otorhinolaryngol* 2008; 74(3): 458-61.
15. Patil K, Mahima VG, Jayanth BS, Ambika L. Burkitt's lymphoma in an Indian girl: A case report. *J Indian Soc Pedod Prev Dent* 2007; 25(4): 194-9.
16. Schattner A, Kozack N, Sandler A, Shtalrid M. Facial diplegia as the presenting manifestation of acute lymphoblastic leukemia. *Mt Sinai J Med* 2001; 68(6): 406-9.
17. Cox DP, Treseler P, Dong R, Jordan RC. Rare oral cavity presentation of a B-cell lymphoblastic lymphoma. A case report and review of the literature. *Oral Surg Oral Med Oral Pathol Oral Radiol Endod* 2007; 103(6): 814-9.
18. Barbieri E, Cammelli S, Mauro F, Perini F, Cazzola A, Neri S, et al. Primary non-Hodgkin's lymphoma of the bone: Treatment and analysis of prognostic factors for stage I and stage II. *Int J Radiat Oncol Biol Phys* 2004; 59(3):760-4.