

ترابکولار جوونایل اوسی فاینگ فیروما در فک پایین: گزارش مورد

نوشین محتشم*، مجید عشق پور**، اعظم روشن میر***#، فاطمه حافظ ملکی****، سمیه عبدالله پور*****

* استادیار آسیب شناسی دهان، فک و صورت، مرکز تحقیقات بیماری‌های دهان، فک و صورت، دانشکده دندانپزشکی، دانشگاه علوم پزشکی مشهد، ایران

** استادیار جراحی دهان، فک و صورت، مرکز تحقیقات دندانپزشکی، دانشکده دندانپزشکی، دانشگاه علوم پزشکی مشهد، ایران
*** دستیار تخصصی آسیب شناسی دهان، فک و صورت، مرکز تحقیقات بیماری‌های دهان، فک و صورت، دانشکده دندانپزشکی، دانشگاه علوم پزشکی مشهد، ایران

**** دستیار تخصصی گروه رادیولوژی دهان، فک و صورت، دانشکده دندانپزشکی، دانشگاه علوم پزشکی مشهد، ایران
***** دستیار تخصصی جراحی دهان، فک و صورت، مرکز تحقیقات دندانپزشکی، دانشکده دندانپزشکی، دانشگاه علوم پزشکی مشهد، ایران

تاریخ ارائه مقاله: ۹۲/۱۱/۱۴ - تاریخ پذیرش: ۹۳/۴/۲۵

Trabeculae type of Juvenile Ossifying Fibroma of the Mandible: A Case Report

Nooshin Mohtasham*, Majid Eshghpour**, Azam Roshanmir***#, Fatemeh Hafez Maleki****, Somayah Abdoloh Pour*****

* DDS, MSc, Professor of Oral & Maxillofacial Pathology, Oral & Maxillofacial Pathology Disease Research Center, School of Dentistry, Mashhad University of Medical Sciences, Mashhad, Iran

** DDS, MSc, Assistant Professor of Oral & Maxillofacial Surgery, Dental Research Center, School of Dentistry, Mashhad University of Medical Sciences, Mashhad, Iran

*** DDS, Postgraduate Student of Oral & Maxillofacial Pathology, Oral & Maxillofacial Pathology Disease Research Center, School of Dentistry, Mashhad University of Medical Sciences, Mashhad, Iran

**** DDS, Postgraduate Student, Dept of Oral & Maxillofacial Radiology, School of Dentistry, Mashhad University of Medical Sciences, Mashhad, Iran

***** DDS, Postgraduate Student of Oral & Maxillofacial Surgery, Dental Research Center, School of Dentistry, Mashhad University of Medical Sciences, Mashhad, Iran

Received: 3 February 2014; Accepted: 16 July 2014

Introduction: Juvenile ossifying fibroma (JOF) is a rare benign but locally invasive tumor with high recurrence potentials. It is fibro-osseous neoplasm of the jaw characterized by substitution of normal bone by fibrous tissues and newly formed calcified products such as bone, cementum or both. Juvenile ossifying fibroma is a well-demarcated lesion that differentiates it from fibrous dysplasia. This tumor may be confused with malignant condition due to rapid growth and osteolytic nature. It occurs in children and young adults. We report a 12 year old girl with a painful swelling in the right mandibular body and inferior border of the mandible referred to Mashhad Dental School in November 2013. Histological examination of incisional biopsy showed JOF. Treatment included block resection. Recurrence had not been observed in follow up from surgery up to the time of this report.

Conclusion: JOF is a rare fibro-osseous neoplasm found in the young age group, which is considered locally more aggressive than the conventional form and spreads quickly. Therefore, it is important to diagnose the lesion early and correlate all available clinical, radiological, CT scan and histologic data for better management.

Key word: Ossifying fibroma, juvenile, trabecular, aggressive.

Corresponding Author: aroshanmir@yahoo.com

J Mash Dent Sch 2014; 38(3): 275-80.

چکیده

مقدمه: Juvenile ossifying fibroma (JOF) یک تومور خوش خیم نادر اما با تهاجم موضعی و پتانسیل عود بالاست. یک نئوپلاسم فیروواسئوس است که به وسیله جایگزینی استخوان نرمال با بافت فیروز و تولید محصولات کلسیفیه جدید مانند سمان، استخوان یا هردو مشخص می‌شود. Juvenile ossifying fibroma ضایعه‌ای با حدود مشخص است که آن را از فیروز دیسپلازیا متمایز می‌کند. به علت داشتن ماهیت اوستئولیتیک و رشد سریع این تومور با یک بدخیمی اشتباه می‌شود. در بچه‌ها و بزرگسالان جوان اتفاق می‌افتد.

گزارش مورد: در این مطالعه JOF در یک دختر ۱۲ ساله که با یک تورم دردناک در سمت راست تنه و بوردر تحتانی مندیبل به بخش جراحی دانشکده دندانپزشکی مشهد مراجعه کرده بود گزارش می‌گردد. بیوپسی انسینال از ضایعه یک JOF را در بررسی هیستولوژی نشان داد. درمان بلوک رزکشن صورت گرفت. پیگیری بیمار از جراحی تا زمان ارسال این گزارش هیچ شواهدی از عود را نشان نداد.

نتیجه گیری: JOF یک نئوپلاسم فیروواسئوس نادر است که در سنین جوانی دیده می‌شود، که به خاطر تهاجم موضعی و سرعت گسترش آن نسبت به نوع معمول آن، مورد توجه است. بنابراین تشخیص سریع تر ضایعه و ارتباط تمامی اطلاعات کلینیکی، رادیولوژی، CT اسکن و هیستولوژی در دسترس برای کنترل بهتر ضایعه اهمیت دارد.

واژه‌های کلیدی: اوسینا فیروما، ترابکولار، تهاجم موضعی.

مجله دانشکده دندانپزشکی مشهد / سال ۱۳۹۳ دوره ۳۸ / شماره ۳: ۲۷۵-۸۰.

مقدمه

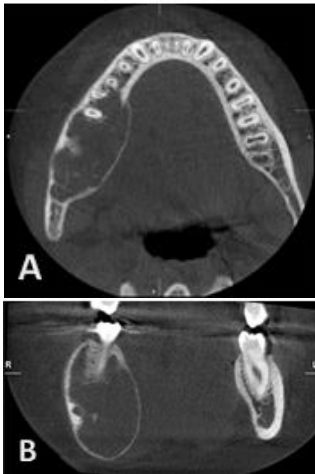
برابر مبتلا می‌کند.^(۵) ناهنجاری‌های سیتوزنیک در اتیولوژی JOF مطرح می‌باشد.^(۳،۶) طبق تحقیقات ما از منابع علمی تا به حال ۳۸ مورد JOF نوع ترابکولار گزارش شده است.

گزارش مورد

یک دختر ۱۲ ساله با تورم دردناک در سمت راست تنه مندیبل به بخش جراحی دانشکده دندانپزشکی مشهد مراجعه کرد. این تورم از حدود ۲ ماه قبل به طور آهسته به اندازه کنونی رسیده بود و هیچ تاریخچه خانوادگی و پزشکی یافت نشد.

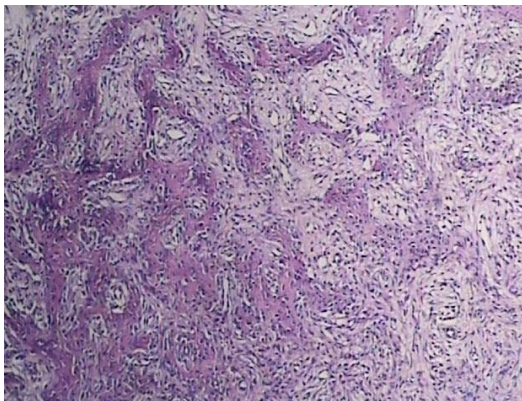
در ارزیابی خارج دهانی یک تورم منتشر در سمت راست تنه (بادی) و بوردر تحتانی مندیبل، از ناحیه کانین تا رترومولر، بدون وجود تغییرات مخاط، مشاهده می‌شد. دندان‌ها فاقد لقی بوده و هیچ گونه علایم و شواهدی از وجود تهاجم و گسترش ضایعه در بافت نرم ملاحظه نشد و در لمس محل ضایعه، کریپیتوس مشاهده نمی‌شد. از لحاظ بالینی با آملوبلاستوما، سیست ادنتوزنیک کلسیفیه‌شونده (COC)، سنترال ژانت سل گرانولوما (CGCG) و ضایعات فیروواسئوس در تشخیص افتراقی قرار گرفت.

Juvenile ossifying fibroma (JOF) که به اسم Ossifying، Young ossifying fibroma Juvenile active Fibroma یا Aggressive ossifying fibroma و Active Trabecular desmo osteoblastoma و Fibrous dysplasia نیز نامیده می‌شود، از Ossifying fibroma به خاطر سن ابتلا، محل درگیری و رفتار کلینیکی متمایز می‌شود.^(۱-۳) JOF یک تومور خوش خیم نادر اما موضعاً مهاجم با پتانسیل عود بالاست. به علت داشتن ماهیت استئولیتیک و رشد سریع با یک بدخیمی اشتباه می‌شود.^(۴) دو فرم مختلف از لحاظ ویژگی هیستوپاتولوژیک و بالینی JOF گزارش شده است: فرم ترابکولار و ساموماتوئید. نوع ترابکولار در بیماران جوانتر با میانگین سنی ۱۱ سالگی و نوع ساموماتوئید عمدتاً از بیماران با میانگین سن ۲۲ سال است. بیشتر ضایعات ناحیه کرانیوفاسیال را درگیر می‌کنند. نوع ترابکولار بیشتر در فک بالا و نوع ساموماتوئید بیشتر خارج فکی است و در استخوان فرونتال، اربیتال و سینوس پاراناژال رخ می‌دهد. هر دو فرم بدون کپسول و دارای حدود مشخص می‌باشند.^(۳) JOF مرد و زن را به نسبت



تصویر ۲: نمای اگزیزال (A) و کروئال (B) CBCT. Expansion. باکولینگوالی همراه کانون‌های کلسیفیه را نشان می‌دهد.

نمونه در نمای کلی بعد از جراحی اکسیژنال، ضایعه‌ای به رنگ خاکستری به ابعاد $3 \times 5 \times 6/5$ سانتی متر را نشان داد بررسی هیستولوژی بافت، پرولیفراسیون سلول‌های پلامپ و دوکی فیروبلاست را در زمینه‌ای از بافت همبندی فیروواسکولار همراه با تشکیلات متقاطع از تراکول‌های استخوان نابالغ Woven. حاوی استئوسیت وریم استئوبلاستی فعال و مناطق استئوئید را نشان داد. سلول‌های ژانت چند هسته‌ای نیز به صورت پراکنده دیده می‌شد (تصویر ۳).

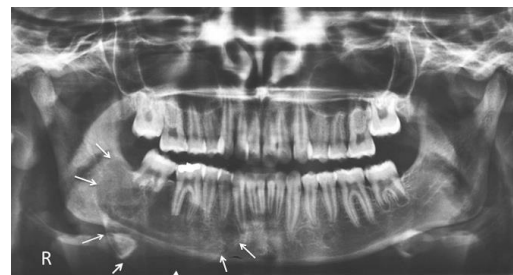

تصویر ۳: Juvenile ossifying fibroma با تشکیلات متقاطع از تراکول‌های استخوان نابالغ (رنگ آمیزی H&E، درشت نمایی $\times 100$)

در کلیشه پانورامیک ضایعه‌ای Expansile و مولتی لاکولار با سپتای Wispy، و حدود مشخص کورتیکالی، با گسترش از مزایال دندان ۳ تا ناحیه رترومولار سمت راست فک پایین مشاهده می‌شد. ضایعه منجر به Expansion بوردر تحتانی فک پایین، جابه‌جایی مختصر کروئالی و دیستالی دندان ۷، و نیز تحلیل ریشه‌های دندان ۷ و ریشه دیستال دندان ۶ گردیده بود (تصویر ۱).

در مقاطع اگزیزال و کروئال تصویربرداری CBCT از بیمار، ضایعه‌ای با ابعاد 19×42 میلی متر همراه با کانون‌های رادیوپاک پراکنده درونی مشاهده گردید. Expansion باکولینگوالی ضایعه، به ویژه در سمت لینگوال و نیز تورم بالونی کورتکس تحتانی فک پایین مشهود بود. حدود کورتیکال کانال عصب آلوئولار تحتانی دست نخورده باقی مانده بود (تصویر ۲).

در تشخیص افتراقی با توجه به نماهای رادیوگرافیک، اوسیفاینگ فیروما (Ossifying fibroma)، سیست ادنتوژنیک کلسیفیه شونده (COC)، ژانت سل گرانولومای مرکزی (CGCG)، و آملوبلاستیک فیروادنتوما (AFO) مطرح گردید.



تصویر ۱: ضایعه Expansile با گسترش از مزایال دندان ۳ تا ناحیه رترومولر سمت راست فک پایین دیده می‌شود.

می‌شود. عوارض ثانویه مربوط به این نئوپلاسم ناشی از دست اندازی به ساختارهای مجاور است. ضایعاتی که در سینوس‌های پاراناژال ایجاد می‌شوند به حفرات چشم، بینی و جمجمه نفوذ می‌کنند. انسداد بینی، آگزوفتالمی یا افتادگی چشم نیز ممکن است دیده شود. این تومورها در طی بررسی رادیوگرافیک معمول کشف می‌شوند ولی گاهی اتساع کورتیکال قابل مشاهده ایجاد می‌کنند.^(۳و۵و۳۰) از لحاظ هیستولوژیک JTrOF یک ضایعه با حدود مشخص اما بدون کپسول است که به داخل استخوان اطراف اینفیلتره می‌شود. ترکیب اصلی آن شامل استرومای غنی از سلول دوکی فیروبلاست است. ماتریکس استوئید آن به وسیله سلول‌های Plump استئوبلاست‌های ائوزینوفیلیک تولید می‌شود. کلسیفیکاسیون استوئید باعث ایجاد نوارهای استخوان Woven نابالغ می‌شود. همانطور که در بیمار مورد نظر ما نیز دیده می‌شود. ژانت سل‌های چندهسته‌ای نیز دیده می‌شود.

کلاژنیزه شدن در ضایعات قدیمی‌تر ممکن است دیده شود. تغییرات سیستمیک و شکل‌گیری مناطق آنوریسمال بون سیست در کیس‌های جدید و بزرگ‌تر و در افراد جوان‌تر دیده می‌شود.^(۱۷و۱۶و۳۰) حضور پرولیفراسیون سلولار بافت همبندی با سلول‌های Plump ماهیت تهاجمی این نئوپلاسم را توجیه می‌کند.^(۳و۵)

نوع JPOF نیز بوسیله پرولیفراسیون سلول‌های دوکی فیروبلاست با ساختارهای استخوانی کوچک لاملار و کروی متحدالمرکز با مراکز بازوفیل و حاشیه‌های استوئیدی ائوزینوفیلیک مشخص می‌شود. این قطعات کلسیفیه حاشیه مساکی دارند و با استرومای اطراف یکی می‌شوند.^(۳)

بیمار تحت عمل جراحی بلوک رزکشن قرار گرفت و تمام ضایعه به همراه بافت نرم حواشی و همینطور دندان ۴ تا ۷ خارج گردید.

بحث

Juvenile Ossifying Fibroma یک ضایعه خوش خیم فیبرواسئوس نادر در فک است که با شروع در سن پایین (معمولاً کمتر از ۱۵ سال)، محل تومور، نمای رادیوگرافیک، عود بالا مشخص می‌شود.^(۷) ۸۵٪ JOF در استخوان‌های صورت اتفاق می‌افتد. ۱۲٪ کالورایوم درگیر است و ۴٪ در خارج از کرانیال دیده می‌شود.^(۸) در مورد تمایل جنسی این تومور اختلاف نظر وجود دارد. بعضی از نویسندگان به تمایل جنسی خاصی معتقد نیستند.^(۹) این ضایعه جزء تومورهای خوش خیم با منشاء فیبرواسئوس تقسیم می‌شود و منشأ ادنتوژنیک ندارد.^(۱۰و۱۱)

سه فرم از اوسی فاینک فیروما در حال حاضر مشخص شده است. فرم کلاسیک اوسینوم فاینک فیروما، Juvenile Psammomatoid Ossifying Fibroma (JPOF) و Juvenile Trabecular Ossifying Fibroma (JTrOF).^(۱۱)

از لحاظ هیستولوژی JOF به وسیله حضور استرومای فیروزه سلولار، نوارهای استخوانی نابالغ و قطعات سمان مشخص می‌شود.^(۱۲-۱۴) تصور می‌شود که JOF از سلول‌های مزانشیمال پیش‌ساز Multipotent پرپودنتال لیگامان با توانایی تمایز و تولید استوئید، سمان و بافت فیبرو بوجود می‌آید.^(۵)

در نمای رادیوگرافی به صورت ضایعات Well defined، یونی لاکولار یا مولتی لاکولار با درجات متغیر کلسیفیکاسیون که گاهی نمای Ground glass تولید می‌کند مشاهده می‌شود که با گذشت زمان رادیودنسیته آن افزایش می‌یابد. تومور ممکن است ضخامت کورتیکال را کاهش دهد. گاهی جابجایی و تحلیل ریشه نیز دیده

بون سیست)، استئوبلاستوما، استئوسارکوما، سمیتواسئوس دیسپلازی (COD) است. بورکیت لنفوما در تشخیص افتراقی JAOF (هر دو نوع ترابکولار و ساموماتوئید)، به علت شباهت در سن، محل دیگری، سرعت رشد و نمای رادیولوژیک در رادیوگرافی بایستی قرار بگیرد.^(۱۸)

JOF بعلاوه ماهیت مهاجم و استئولیتیک آن ممکن است با بسیاری از ضایعات مهاجم داخل استخوانی اشتباه شود. با این وجود یک ترکیب خوب یافته‌های کلینیکی، رادیوگرافیک و پاتولوژیک باعث تشخیص صحیح می‌گردد.^(۱۰،۹)

پیش‌آگهی و کنترل بیماری JOF نامشخص است. طرح درمان، وسیع می‌باشد، که از کورتاژ ساده و کورتاژ با پریفرال استئوکتومی تا رزکسیون و سگمنتال رزکسیون ناحیه مبتلا متفاوت است. به علت ماهیت مهاجم و میزان عود بالا JOF بایستی مثل یک نئوپلاسم مهاجم موضعی شبیه به یک آملوبلاستوما درمان شود.^(۲۰،۱۶) رادیوتراپی به علت ایجاد بدخیمی (استئوسارکوم) منع تجویز دارد. با وجود رفتار تهاجمی متاستاز گزارش نشده است.^(۲۱)

نتیجه‌گیری

JOF یک نئوپلاسم فیبرواسئوس نادر است که در سنین جوانی دیده می‌شود، که به خاطر تهاجم موضعی و سرعت گسترش آن نسبت به نوع معمول آن، مورد توجه است. بنابراین تشخیص سریع‌تر ضایعه و ارتباط تمامی اطلاعات کلینیکی، رادیولوژی، CT اسکن و هیستولوژی در دسترس برای کنترل بهتر ضایعه اهمیت دارد.

JPOF در سن بالاتری نسبت به JTrOF دیده می‌شود و میزان شیوع (۴ به ۱) و عود و تهاجم آن بالاتر است.^(۳،۱۷) Thankappan و همکاران^(۱۶) دو مورد JOF نوع ساموماتوئید و ترابکولار را گزارش کردند که نوع ساموماتوئید در یک زن ۲۷ ساله به صورت یک تورم بدون درد در تنه فک پایین سمت چپ و نوع ترابکولار نیز در یک پسر ۱۳ ساله به شکل یک تورم دردناک در خلف فک پایین سمت راست اتفاق افتاده بود. در این گزارش نیز نوع ساموماتوئید نسبت به نوع ترابکولار در سن بالاتری ایجاد شده بود. Keles و همکاران^(۴) JOF نوع ترابکولار را در یک دختر ۹ ساله که با تورم در سمت راست راموس فک پایین مراجعه کرده بود گزارش کردند. هیچ تحلیل و جابجایی دیده نشد. در این بیمار درمان همی‌مندیکتومی صورت گرفت همانند مورد گزارش شده در مطالعه حاضر. Bertrand و همکاران^(۱۳) نیز در یک پسر ۱۱ ساله که با علایم گرفتگی و خونریزی از بینی مراجعه کرده بود و بررسی MRI وجود ضایعه‌ای را در هر دو حفره بینی، سینوس اتموئید و سینوس فک بالا و فرونتال و اسفنوئید که حتی گسترش تا قدام حفره کرانیال داشت نشان داد، JOF نوع ساموماتوئید را در بررسی میکروسکوپی تأیید کردند. این گزارش نشان دهنده قدرت تهاجم و گسترش موضعی JOF می‌باشد.

بیشترین تشخیص افتراقی JTrOF با فیروز دیسپلازی است. سرعت رشد و طبیعت مونوستوتیک و حدود مشخص رادیوگرافیک آن را از فیروز دیسپلازی متمایز می‌کند. تشخیص افتراقی دیگر آن با ABC (آنوريسمال

منابع

1. Slootweg P, Panders A, Koopmans R, Nikkels P. Juvenile ossifying fibroma. An analysis of 33 cases with emphasis on histopathological aspects. J Oral Pathol Med 1994; 23(9): 385-8.

2. Sun G, Chen X, Tang E, Li Z, Li J. Juvenile ossifying fibroma of the maxilla. *Int J Oral Maxillofac Surg* 2007; 36(1): 82-5.
3. Neville B, Damm D, Allen C, Bouquet J. *Oral Maxillofac Pathol*. 3rd ed. St. Louis: W.B.Saunders Co; 2009. P. 648-50.
4. Keles B, Duran M, Uyar Y, Azimov A, Demirkan A, Esen HH. Juvenile ossifying fibroma of the mandible: A case report. *J Oral Maxillofac Res* 2010; 1(2): 5.
5. Shekhar MG, Bokhari K. Juvenile aggressive ossifying fibroma of the maxilla. *J Indian Soc Pedod Prev Dent* 2009; 27(3): 170-4.
6. Pimenta FJ, Gontijo Silveira LF, Tavares GC, Silva AC, Perdigão PF, Castro WH, et al. HRPT2 gene alterations in ossifying fibroma of the jaws. *Oral Oncol* 2006; 42(7): 735-9.
7. Mehta D, Clifton N, McClelland L, Jones N. Paediatric fibro-osseous lesions of the nose and paranasal sinuses. *Int J Pediatr Otorhinolaryngol* 2006; 70(2): 193-9.
8. Waldron CA. Fibro-osseous lesions of the jaws. *J Oral Maxillofac Surg* 1993; 51(8): 828-35.
9. Johnson L. Juvenile active ossifying fibroma: Its nature dynamics and origin. *Acta Otolaryngol Suppl* 1991; 488: 1-4.
10. Eversole L, Leider A, Nelson K. Ossifying fibroma: A clinicopathologic study of sixty-four cases. *Oral Surg Oral Med Oral Pathol* 1985; 60(5): 505-11.
11. Breheret R, Jeufroy C, Cassagnau E, Malard O. Juvenile ossifying fibroma of the maxilla. *Eur Ann Otorhinolaryngol Head Neck Dis* 2011; 128(6): 317-20.
12. Chang CC, Hung HY, Chang JYF, Yu CH, Wang YP, Liu BY, et al. Central ossifying fibroma: A clinicopathologic study of 28 cases. *J Formos Med Assoc* 2008; 107(4): 288-94.
13. Bertrand B, Eloy P, Cornelis JP, Gosseye S, Clotuche J, Gilliard C. Juvenile aggressive cemento-ossifying fibroma: Case report and review of the literature. *Laryngoscope* 1993; 103(12): 1385-9.
14. Dominguet PR, Meyer TN, Alves FA, Bittencourt WS. Juvenile ossifying fibroma of the jaw. *Br J Oral Maxillofac Surg* 2008; 46(6): 480-1.
15. MacDonald-Jankowski D. Cemento-ossifying fibromas in the jaws of Hong Kong Chinese. *Dentomaxillofac Radiol* 1998; 27(5): 298-304.
16. Thankappan S, Nair S, Thomas V, Sharafudeen K. Psammomatoid and trabecular variants of juvenile ossifying fibroma--two case reports. *Indian J Radiol Imaging* 2009; 19(2): 116-9.
17. El-Mofty S. Psammomatoid and trabecular juvenile ossifying fibroma of the craniofacial skeleton: Two distinct clinicopathologic entities. *Oral Surg Oral Med Oral Pathol Oral Radiol Endod* 2002; 93(3): 296-304.
18. Wenig BM, Vinh TN, Smirniotopoulos JG, Fowler CB, Houston GD, Heffner DK. Aggressive psammomatoid ossifying fibromas of the sinonasal region. A clinicopathologic study of a distinct group of fibro-osseous lesions. *Cancer* 1995; 76(7): 1155-65.
19. Bohn OL, Kalmar JR, Allen CM, Kirsch C, Williams D, Leon ME. Trabecular and psammomatoid juvenile ossifying fibroma of the skull base mimicking psammomatoid meningioma. *Head Neck Pathol* 2011; 5(1): 71-5.
20. Offiah C, Hall E. The rapidly enlarging chin mass. *Br J Radiol* 2005; 78(926): 175-6.
21. Hasselblatt M, Jundt G, Greiner C, Rama B, Schmäl F, Iglesias-Rozas JR, et al. Juvenile psammomatoid ossifying fibroma of the neurocranium: Report of four cases. *J Neurosurg* 2005; 102(6):1151-4.