

بررسی ضایعات پری آپیکال توسط رادیوگرافی دیجیتال، سونوگرافی و کالر داپلر (مطالعه توصیفی)

شیرین سخدری*، محمد برادران جمیلی**، بهاره دادرسانفر***، ندا نوروز شمسیان****
* استادیار گروه رادیولوژی دهان، فک و صورت، دانشگاه آزاد اسلامی واحد دندانپزشکی تهران، ایران.
** متخصص رادیولوژی، بیمارستان آریا، تهران، ایران.
*** استادیار گروه اندودانتیکس، دانشگاه آزاد اسلامی واحد دندانپزشکی تهران، ایران.
**** دندانپزشک

تاریخ ارائه مقاله: ۹۲/۵/۳۱ - تاریخ پذیرش: ۹۲/۱۰/۸

Assessment of Periapical Lesions Using Digital Radiography, Ultrasound and Color Doppler Imaging (Descriptive Study)

Shirin Sakhdari*, Mohammad Baradaran Jamili**, Bahareh Dadresanfar***, Neda Noroozshamsian****

* Assistant Professor, Dept of Oral & Maxillofacial Radiology, Islamic Azad University, Dental Branch, Tehran, Iran.

** Radiologist, Aria Hospital, Tehran, Iran.

*** Assistant Professor, Dept of Endodontics, Islamic Azad University, Dental Branch, Tehran, Iran.

**** Dentist

Received: 22 August 2013 ; Accepted: 29 December 2013

Introduction: Ultrasound and color Doppler imaging, along with radiography have been introduced for diagnosing periapical lesions. This study aimed to assess the data obtained from digital radiography, ultrasound and color Doppler imaging on periapical lesions.

Materials & Methods: In this descriptive cross-sectional study, patients with periapical lesions associated with anterior maxillary or mandibular teeth who were referred to endodontics department of Tehran Azad dental school were assessed. Periapical radiographs were obtained and dimensions and borders of the lesions were recorded. Ultrasound and color Doppler examinations were then performed & the images were assessed for the size, content, echogenicity and vascular supply. Findings were compared and statistically analyzed by McNemar, paired t test, Wilcoxon signed ranks test and Spearman correlation.

Results: Radiography in 20 and ultrasound in 15 patients could measure the lesions. There were inconsistency for showing borders between the two techniques ($P < 0.508$). There were inconsistency between the two methods in mesiodistal and suprainferior dimensional measurements ($P = 0.165$ and $P = 0.228$ respectively). In radiography, the dimensions were greater than in ultrasound and the differences were significant ($P = 0.041$, $P = 0.005$). Color Doppler and ultrasound could describe the lesions.

Conclusions: Lesions are measured smaller in ultrasound than in radiography and in many cases ultrasound is not able to display the lesion. Color Doppler and ultrasound can be used as assisting tools for diagnosing the nature of the lesions.

Key words: Ultrasound, color doppler, digital radiography, periapical lesions.

Corresponding Author: sh_sakhdari@dentaliau.ac.ir

J Mash Dent Sch 2014; 38(2): 119-28 .

چکیده

مقدمه: سونوگرافی و کالر داپلر در کنار رادیوگرافی برای تشخیص ضایعات پری آپیکال معرفی شده اند. این تحقیق با هدف بررسی همخوانی اطلاعات به دست آمده از ضایعات پری آپیکال در رادیوگرافی دیجیتال، سونوگرافی و کالر داپلر انجام شد.

مولف مسؤول، نشانی: تهران، خیابان پاسداران، نیستان دهم، پلاک ۳، واحد دندانپزشکی دانشگاه آزاد اسلامی، گروه رادیولوژی دهان، فک و صورت. تلفن: ۰۹۱۲۱۳۷۱۱۹۷

E-mail: sh_sakhdari@dentaliau.ac.ir

مواد و روش‌ها: در این مطالعه توصیفی که به روش مقطعی انجام شد، بیمارانی که در مدت یک سال به بخش اندودونتیکس دانشکده دندانپزشکی آزاد تهران مراجعه کرده و دارای ضایعه در ریشه دندان‌های قدامی فک بالا یا پایین بودند بررسی شدند. رادیوگرافی تهیه و ابعاد و بوردرهای ضایعه بررسی شد. همین شاخص‌ها به علاوه اکوزنیسیته و Vascularity ضایعه نیز توسط سونوگرافی و کالر داپلر بررسی گردید. یافته‌های سه روش با آزمون مک‌نمار، Paired *t* test و Wilcoxon signed ranks test مورد قضاوت آماری قرار گرفت و میزان همبستگی مقادیر ابعاد در دو روش با آزمون اسپیرمن مشخص شد.

یافته‌ها: رادیوگرافی در ۲۰ ضایعه و سونوگرافی در ۱۵ ضایعه قادر به اندازه‌گیری ابعاد بودند. بین دو تکنیک همخوانی در مشاهده بوردر ضایعات وجود نداشت ($P < 0/508$). بین دو روش در اندازه ابعاد مزیدستیالی و فوقانی تحتانی ضایعات همخوانی وجود نداشت (به ترتیب $P = 0/165$ و $P = 0/228$). اندازه ضایعات در هر دو بعد در رادیوگرافی بزرگتر از سونوگرافی و اختلاف از لحاظ آماری معنی‌دار بود ($P = 0/005$ و $P = 0/041$). سونوگرافی و کالر داپلر قادر به توصیف ضایعات بودند.

نتیجه‌گیری: در سونوگرافی ابعاد ضایعات کوچک‌تر از رادیوگرافی مشاهده می‌شود و سونوگرافی در بسیاری از موارد قادر به نمایش ضایعات نیست. سونوگرافی به همراه کالر داپلر می‌تواند به عنوان ابزار کمکی در تشخیص نوع ضایعه در کنار رادیوگرافی مفید باشد.

واژه‌های کلیدی: سونوگرافی، کالر داپلر، رادیوگرافی دیجیتال، ضایعات پری آپیکال.

مجله دانشکده دندانپزشکی مشهد / سال ۱۳۹۳ دوره ۳۸ / شماره ۲: ۲۸-۱۱۹.

مقدمه

گرانولوم و کیست پری آپیکال به ترتیب، شایع‌ترین رادیولوسنسی‌های انتهای ریشه هستند و در این میان کیست‌های پری آپیکال، ۵۰-۷۵ درصد کیست‌های ادونتوژنیک را تشکیل می‌دهند.^(۱) بررسی هیستوپاتولوژیک ضایعاتی که به درمان ریشه پاسخ ندادند، ۵۹ درصد این ضایعات را گرانولوم، ۲۲ درصد را اسکار پری آپیکال و ۷ درصد باقیمانده را ضایعات دیگر معرفی کرده است.^(۲) در حال حاضر تشخیص ضایعات پری آپیکال و نیز بررسی سیر ترمیم این ضایعات توسط رادیوگرافی انجام می‌پذیرد.^(۳) تشخیص قطعی و نهایی ماهیت ضایعه نیز توسط بیوپسی و بررسی‌های هیستوپاتولوژیک صورت می‌گیرد.^(۴) با انجام بیوپسی ترومای زیادی به بیمار وارد می‌شود و انجام آن در تمام بیماران امکان‌پذیر نیست.^(۵) رادیوگرافی نیز نه تنها قادر به تشخیص ماهیت ضایعه نمی‌باشد بلکه رادیوگرافی‌های متعدد و CT اسکن باعث افزایش دوز در بیماران می‌گردد.^(۵) همچنین رادیوگرافی دارای معایب و محدودیت‌هایی است که می‌توان به ماهیت دوبعدی، سوپرایمپوزیشن ساختارهای آناتومیک،

عدم تشخیص صحیح ابعاد ضایعه و ناتوانی در تشخیص تغییرات کوچک در استخوان اشاره کرد.^(۷-۱۱) رادیوگرافی دیجیتال در مقایسه با رادیوگرافی معمولی می‌تواند دوز بیماران را ۵۰-۸۰ درصد کاهش دهد. به علاوه با بکارگیری امکانات نرم‌افزاری مانند تغییر در کنتراست و روشنایی تصویر، تشخیص را بهبود می‌بخشد. مطالعات اخیر نشان دادند که رادیوگرافی دیجیتال حتی با استفاده از گزینه‌های نرم‌افزاری، در تشخیص ماهیت ضایعات پری آپیکال بهتر از رادیوگرافی معمولی نیست.^(۱۱)

بنابراین ما ناگزیر به بهره‌گیری از سیستمی هستیم که ضمن برطرف کردن این محدودیت‌ها، سرعت کار را بالا برده و کیفیت را افزایش دهد و ضمن ارائه دقیق‌ترین اطلاعات از ماهیت ضایعه و نیز بررسی دقیق سیر ترمیم، کمترین دوز اشعه ممکن را به بیمار برساند.^(۱۰) اولتراسونوگرافی یکی از روش‌های کم‌خطر و کم‌هزینه تصویربرداری است که مبنای آن بازتاب امواج فراصوت می‌باشد.^(۱۲) در دندانپزشکی از این تکنیک برای تشخیص ضایعات استخوان، بیماری‌های غدد بزاقی و ضایعات بافت نرم ناحیه دهان استفاده می‌شود. در صورت وجود

مواد و روش‌ها

۲۹ بیمار که در مدت یک سال به بخش اندودونتیکیس دانشکده دندانپزشکی آزاد اسلامی و بیمارستان بوعلی تهران مراجعه کرده و در معاینه و رادیوگرافی اولیه در انتهای ریشه دندان قدامی فک بالا یا پایین ضایعه مشاهده و متقاضی درمان در این مراکز بودند، در این مطالعه توصیفی، شرکت کردند. پس از کسب رضایت از بیماران ابتدا از دندان مورد نظر به کمک سنسور دیجیتال از نوع CCD (Suni Medical Imaging, San Joe, USA) سایز ۲، دارای پیکسل سایز $22 \mu\text{m}$ و رزولوشن 23 Lp/mm به روش موازی و توسط سنسور هولدر (Switzerland. HawaSA. Kerr sensor holder) رادیوگرافی به عمل آمد. تصویر به دست آمده ابتدا کالیبره شده و سپس توسط رادیولوژیست دهان، فک و صورت بررسی و ابعاد مزیدستیالی و فوقانی - تحتانی ضایعه توسط خط کش دیجیتالی نرم‌افزار محاسبه و در فرم‌های اطلاعاتی ثبت شد. جهت ذخیره و مشاهده تصاویر از برنامه نرم‌افزاری Suni Ray-X استفاده و امکان تغییر کنتراست و دانسیته تصاویر برای مشاهده بهتر حدود ضایعات وجود داشت. تصاویر کدگذاری شده و در فایل‌های مجزا ثبت شدند. دندان‌های قدامی در این بررسی مورد ارزیابی قرار گرفتند و شرایط تابش برای تمام نمونه‌ها یکسان بود. دستگاه رادیوگرافی مورد استفاده (Minray (SOREDEX, Tusula, Finland) و دندان‌ها با شرایط $KVP=70$ و $mA=8$ و زمان تابش $0/12$ ثانیه تحت تابش قرار گرفتند. پس از انجام رادیوگرافی، بیماران در کمتر از یک هفته به بخش رادیولوژی بیمارستان بوعلی مراجعه کرده و برای هر بیمار سونوگرافی انجام گرفت. در این مطالعه دستگاه سونوگرافی (Aloka 2008. Germany) GMBH و اجد امکانات کالر داپلر و پروب Linear مولتی فرکانس

خون در بافت نیز به منظور بررسی جهت و سرعت حرکت جریان مایع از کالر داپلر (Color Doppler) استفاده می‌شود.^(۳)

استفاده از اکوگرافی (اولتراسونوگرافی) به همراه Color-power Doppler flowmetry اولین بار توسط Cotti و همکاران در سال ۲۰۰۲ به عنوان روشی کارآمد که بدون استفاده از اشعه یونیزان، یافته‌های ارزشمندی را در زمینه حدود، ابعاد و ماهیت ضایعات پری‌آپیکال در اختیار قرار می‌دهد، معرفی شد.^(۴) او معتقد بود سونوگرافی و کالر داپلر به عنوان تکنیک‌های قابل تکرار، قادرند برای تشخیص و پیگیری ضایعات پری‌آپیکال جایگزین رادیوگرافی شوند، چون ارزان بوده و در مقایسه با CT اسکن از خطر کمتری برخوردارند.^(۴و۱۳) همچنین بعضی محققین معتقدند این تکنیک‌ها اطلاعات خوبی درباره ترمیم محل جراحی و بافت نرم مجاور آن در اختیار می‌گذارند و این کار با رادیوگرافی امکانپذیر نیست.^(۱۵و۱۶) سونوگرافی در فک محدود به نواحی قدامی است، زیرا استخوان پوشاننده ضایعه باید نازک و یا به علت ضایعه از بین رفته باشد. از طرفی دقت این تکنیک تا حدودی به فرد انجام دهنده بستگی دارد.^(۱۱)

از زمان انجام این مطالعه تاکنون تحقیقات کمی برای اثبات توانایی‌های سونوگرافی در تشخیص و بررسی ضایعات پری‌آپیکال انجام شده است و در جستجوی مقالات، مطالعه‌ای در این زمینه در داخل کشور پیدا نکردیم که این امر لزوم تحقیق در این زمینه را به خوبی نشان می‌دهد.

هدف از انجام این مطالعه توصیفی، یک بررسی اولیه و مقایسه یافته‌های تصویربرداری دیجیتال، سونوگرافی و داپلر رنگی در ضایعات پری‌آپیکال بود.

یافته‌های حاصل از سه روش تصویر برداری با آزمون‌های مک‌نمار، Paired t-test و Wilcoxon Signed Ranks Test مورد قضاوت آماری قرار گرفت. میزان همبستگی مقادیر ابعاد در دو روش نیز با آزمون اسپیرمن بررسی شد.

یافته‌ها

رادیوگرافی‌های پری آپیکال اولیه از ۲۹ بیمار تهیه شد. چهار بیمار به علت عدم مراجعه به بیمارستان برای انجام سونوگرافی از مطالعه خارج شدند و تحقیق بر روی ۲۵ نفر شامل ۱۰ مرد (۴۰ درصد) و ۱۵ زن (۶۰ درصد) با میانگین سنی $33/7 \pm 13/3$ سال ادامه یافت.

بر اساس جدول توصیفی تهیه شده برای بیماران، رادیوگرافی دیجیتال قادر به نمایش ارتباط ضایعه با لندمارک‌های نرمال اطراف در همه ۲۵ مورد بود. این تکنیک در ۲۰ مورد ضایعه را به صورت رادیولوسنسی مشخص پری آپیکال و در بقیه موارد به صورت پریدونتیت آپیکالی با نمای گشادی فضای پریدونشیوم (PDL Widening) نمایش داد. بنابراین ۲۰ ضایعه در رادیوگرافی در دو بعد اندازه‌گیری شدند و در بقیه موارد به علت عدم وجود حدود مشخص، ضایعات به طور دقیق توسط خط کش دیجیتالی قابل اندازه‌گیری نبودند. در سونوگرافی قابلیت اندازه‌گیری تنها در ۱۵ ضایعه وجود داشت و در بقیه موارد این تکنیک قادر به ارائه اندازه دقیق نبود. گرچه سونوگرافی ابعاد ضایعات را در سه بعد اندازه‌گیری کرد ولی امکان نمایش هیچگونه نقطه رفرنس آناتومیک مرتبط با ضایعه در این روش وجود نداشت.

بوردیهای ضایعات

رادیوگرافی و سونوگرافی در تشخیص وجود یا عدم وجود بوردی مشخص در اطراف ضایعه در ۱۶ مورد (۶۴ درصد) دارای همخوانی و در ۹ مورد (۳۶ درصد) بین دو تکنیک همخوانی وجود نداشت و آزمون مک‌نمار نشان

۱-۲ MHz مورد استفاده قرار گرفت و جهت بررسی ضایعات پری آپیکال فرکانس ۵-۷ MHz مناسب تشخیص داده شد. جهت کنترل عفونت، پروب اولتراسوند توسط پوشش پلاستیکی یک بار مصرف پوشانده شده و سپس یک لایه ژل سونوگرافی روی آن قرار گرفت. ابتدا پروب، بر روی پوست صورت ناحیه پری آپیکال دندان مورد نظر قرار داده شد. موقعیت پروب جهت دست یافتن به تعداد کافی اسکن متقاطع و تصویربرداری صحیح از نقص استخوانی تغییر داده می‌شد. اسکن‌های طولی نیز توسط پروب به همین روش تهیه شد. همچنین پروب در داخل دهان و در سالکوس باکال ناحیه پری آپیکال دندان مورد نظر قرار می‌گرفت و از نواحی که دارای بیشترین وضوح از ضایعه بودند، تصویر گرفته می‌شد. تمام ضایعات در سه پلن فوقانی-تحتانی، مزیدیستالی، و قدامی- خلفی اندازه‌گیری شدند و ابعاد ضایعات در فرم‌های اطلاعاتی ثبت شد. از کالر داپلر نیز در هر معاینه جهت بررسی وجود خون در ضایعات استفاده شد. تصاویر سونوگرافی توسط یک رادیولوژیست پزشکی با ۱۸ سال سابقه کاری تهیه و ابعاد، Echo character، حجم و وجود خون در ضایعات بررسی شد. تشخیص ضایعات نیز بر مبنای تعاریف زیر انجام گرفت: کیست، ناحیه بدون اکو دارای حدود مشخص استخوانی، پر شده با مایع و بدون شواهدی از وجود خون در کالر داپلر، کیست عفونی، ناحیه هیپواکو با حدود مشخص و بدون وجود خون در کالر داپلر؛ گرانولوم، ناحیه هایپواکو با حدود نامشخص و دارای خون در کالر داپلر.^(۱۰،۱۱)

برای نمونه‌ها، جدول توصیفی (Descriptive Chart) تهیه و اطلاعات بیمار به همراه مشخصات ضایعه در رادیوگرافی، سونوگرافی و کالر داپلر در آن ثبت و مورد بررسی قرار گرفت. سپس اطلاعات، استخراج شده و

همچنین رادیوگرافی اندازه ضایعات رادر ابعاد فوقانی تحتانی بیشتر از سونوگرافی محاسبه کرد و آزمون Wilcoxon نشان داد که این اختلاف نیز معنی دار است ($P=0/041$).

در ۳ مورد که دندان در قدام فک بالا قرار داشت، سونوگرافی فضاهایی با ابعاد نسبتاً بزرگ با میانگین $8 \pm 1/5$ mm در بعد فوقانی تحتانی، $5/5 \pm 2/59$ mm در بعد مزودیستالی و $3/6 \pm 1/5$ mm در بعد قدامی-خلفی و دارای مناطق هایپواکو با کانتور صاف و مشخص در داخل استخوان، بدون خون‌رسانی نشان داد که این مناطق احتمالاً انسیزیو فورامن بودند (تصویر ۱).

داد که میزان همخوانی بین دو روش تصویربرداری به لحاظ آماری معنی دار نیست ($P=0/508$).

ابعاد ضایعه

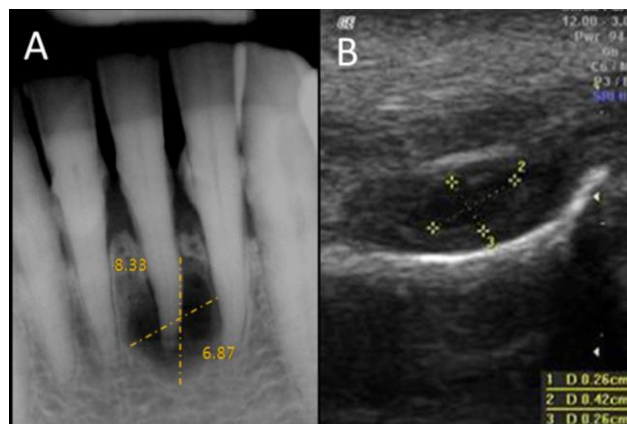
اندازه ضایعات بر حسب ابعاد مزودیستالی و فوقانی-تحتانی به تفکیک نوع تصویربرداری در جدول ۱ مشاهده می‌شود. ضریب همبستگی اسپیرمن بین دو روش در بعد مزودیستال برابر با $0/428$ بود ($P=0/165$).

همچنین ضریب همبستگی بین دو روش در بعد فوقانی-تحتانی برابر با $0/335$ بود ($P=0/228$).

میانگین ابعاد مزودیستال در رادیوگرافی $7/22 \pm 2/16$ mm و در سونوگرافی $4/62 \pm 2/14$ mm بود و آزمون Paired t test نشان داد که این اختلاف از لحاظ آماری معنی دار است ($P=0/005$).

جدول ۱: شاخص‌های ضایعات در ابعاد مزودیستالی و فوقانی-تحتانی به تفکیک نوع تصویربرداری

فوقانی-تحتانی		مزودیستال		انحراف معیار± میانگین		
سونوگرافی	رادیوگرافی	سونوگرافی	رادیوگرافی	سونوگرافی	رادیوگرافی	
دامنه میانی چارکی	دامنه میانی چارکی	دامنه میانی چارکی	دامنه میانی چارکی	میانگین	میانگین	
۳/۵	۶/۳۲	۴/۶۲±۲/۱۴	۷/۲۲±۲/۱۶	۴/۶۲±۲/۱۴	۷/۲۲±۲/۱۶	شاخص‌ها
$P=0/041$	$Z=-2/040$	$P=0/005$	$t=3/539$			نتیجه آزمون



تصویر ۱: A، اندازه‌گیری ابعاد ضایعه در رادیوگرافی دیجیتال. B، اندازه‌گیری ابعاد ضایعه در سونوگرافی

یک ضایعه دارای نمای Mixed، بدون کانتور صاف و مشخص و در کالر داپلر فاقد خونرسانی داخلی بود و اطراف ضایعه نیز هایپرمی دیده شد.

نواحی که به طور آشکار دارای مناطق بدون اکو با کانتور صاف و مشخص و در داپلر بدون خونرسانی داخلی بودند را می‌توان به عنوان ضایعات پری آپیکال با تظاهر کیستیک معرفی کرد. بنابراین تمام موارد بررسی شده، توسط سونوگرافی و کالر داپلر دارای ماهیت کیستیک تشخیص داده شدند. براساس نمای رادیوگرافی به تنهایی امکان تشخیص ماهیت ضایعات وجود نداشت.

بحث

رادیوگرافی روشی ساده، کم هزینه و در دسترس بوده و در بررسی ضایعات پری آپیکال معمولاً به عنوان اولین تکنیک تشخیصی مورد استفاده قرار می‌گیرد. رادیوگرافی دیجیتال نیز به علت کاهش دوز اشعه و دارا بودن امکاناتی مانند نرم افزارهای بهبوددهنده کنتراست و دانسیته و خط کش‌های دیجیتالی، شرایطی را جهت تشخیص و درمان بهتر برای کلینیسین فراهم می‌کند. با وجود مزایای متعدد، رادیوگرافی به تنهایی قادر به تشخیص ماهیت دقیق ضایعات پری آپیکال نیست. (۱۰،۱۱،۱۷)

در این مطالعه جهت بررسی ۲۵ ضایعه از رادیوگرافی دیجیتال، سونوگرافی و کالر داپلر استفاده شد. در این تحقیق بوردرهای ضایعات و روابط آنها با ساختارهای آناتومیک اطراف مورد مطالعه قرار گرفت.

۲۰ ضایعه در رادیوگرافی و ۱۵ ضایعه در سونوگرافی قابل اندازه‌گیری بودند و ضایعات با کالر داپلر نیز مورد بررسی قرار گرفت. ضایعاتی که در سونوگرافی دارای بوردر مشخص گزارش شدند، علی‌رغم این که بعضی بدون اکو و بعضی هایپواکو بودند در داپلر وجود عروق در هیچ یک گزارش نشد و بنابراین ماهیت ضایعات تماماً

به علاوه ۱۰ مورد از ضایعات که در رادیوگرافی دارای میانگین ابعادی $3/37 \pm 2/9$ mm در بعد مزودیستال و $4/3 \pm 2/8$ mm در بعد فوقانی - تحتانی بودند علی‌رغم اینکه در رادیوگرافی به شکل ضایعه پری آپیکال مشاهده و اندازه‌گیری شدند، در سونوگرافی دیده نشدند.

محتوا

توزیع تصاویر در سونوگرافی بر حسب اکوژنیسیته در جدول ۲ ارائه شده و نشان می‌دهد که در ۹ مورد (۳۶ درصد) ضایعات بدون اکو (Anechoic)، در ۵ مورد (۲ درصد) هیپو اکو (Hypo echoic) و ۱ مورد (۴ درصد) مختلط (Mixed) بودند و ضایعه هایپر اکو (Hyper echoic) مشاهده نشد.

در بررسی توسط کالر داپلر، در هیچ یک از ضایعات خون‌رسانی دیده نشد و تمام ضایعات دارای بوردر مشخص بودند. بر این اساس و با توجه به جدول، ضایعاتی که به صورت نواحی هایپواکوئیک (دارای اکوی داخلی غیریکنواخت) و در کالر داپلر بدون خون‌رسانی مشاهده شدند احتمالاً کیست‌های عفونی بودند.

جدول ۲: توزیع فراوانی تصاویر در سونوگرافی بر حسب

اکوژنیسیته (Echogenicity)

اکوژنیسیته		فراوانی
تعداد	درصد	
بدون اکو	۹	۳۶/۰
هایپو اکو	۵	۲۰/۰
هایپر اکو	-	۰-/۰
مختلط	۱	۴/۰
غیر قابل بررسی	۱۰	۴۰/۰
کل	۲۵	۱۰۰/۰

رادیوگرافی دیجیتال و معمولی در تشخیص افتراقی ضایعات پری آپیکال پرداختند. در این تحقیق ۱۵ دندان دارای ضایعه، تحت جراحی (Endo surgery) قرار گرفتند و پس از مشخص شدن نتیجه هیستوپاتولوژی، مشاهده شد که تشخیص‌هایی که بر مبنای سونوگرافی در هر ۱۵ بیمار انجام شده بود با نتایج هیستوپاتولوژیک کاملاً انطباق داشته و بنابراین سونوگرافی قادر به تشخیص ماهیت ضایعه بود. در مطالعه فوق نیز مشاهده شد که سونوگرافی ابعاد ضایعه را کمتر از حد طبیعی تخمین می‌زند.^(۱۷)

Raghav و همکاران نیز قدرت رادیوگرافی معمولی، دیجیتال و سونوگرافی را در تشخیص افتراقی ضایعات پری آپیکال بررسی کردند. مقایسه نتایج حاصل از تکنیک‌های فوق با نتایج هیستوپاتولوژی نشان داد که اولتراسوند حساسیت و اختصاصیت بالایی در بین سه تکنیک فوق برای تشخیص نوع ضایعات پری آپیکال داراست. بنابراین نتیجه این تحقیق به علت تاثیر ماهیت ضایعه در انتخاب نوع درمان، اولتراسوند می‌تواند در کنار رادیوگرافی معمولی و دیجیتال به عنوان روش تکمیلی مورد استفاده قرار گیرد و مطالعه ما نیز این یافته‌ها را تأیید می‌کند.^(۱۱)

Tikku و همکاران نیز توانستند سیر بهبود ضایعات پری آپیکال را با استفاده از اولتراسوند و کالر داپلر بررسی نموده و با نتایج رادیوگرافی مقایسه کنند و به این نتیجه رسیدند که اولتراسونوگرافی و کالر داپلر در تشخیص بهبود و ترمیم در بافت سخت ناحیه جراحی نسبت به رادیوگرافی دقیق‌تر هستند ولی فقط در شرایطی توانایی نمایش مراحل ترمیم را دارند که پرفوراسیون و یا نازکی در استخوان پوشاننده ضایعه موجود باشد.^(۱۸) در بعضی مطالعات نیز سونوگرافی و کالر داپلر صرفاً به عنوان ابزاری موثر و بی‌خطر در بررسی سیر ترمیم ضایعات

کیستیک تشخیص داده شد. در این تحقیق به منظور به دست آوردن ابعاد دقیق‌تر، رادیوگرافی با تکنیک موازی انجام گرفت و سونوگرافی نیز به کمک پروب مولتی فرکانس ۵-۷ MHz از نوع Linear انجام شد.^(۱۰ و ۴)

این مطالعه نشان داد که تصویربرداری اولتراسوند در بسیاری از موارد نمی‌تواند اطلاعات دقیقی درباره ضایعات پری آپیکال به خصوص زمانی که سایز کوچکی دارند ارائه نماید و نیز اندازه‌گیری ابعاد ضایعات توسط سونوگرافی چندان قابل اعتماد نمی‌باشد؛ ولی در عین حال می‌تواند در صورت بزرگ بودن ابعاد ضایعه، نازک شدن کافی صفحه استخوان باکال و نیز عدم نزدیکی به حفرات آناتومیک فکی به عنوان روشی مکمل اطلاعات قابل قبولی درباره محتوا و نوع ضایعات پری آپیکال که رادیوگرافی قادر به نمایش آن نیست ارائه کند.

Cotti و همکاران برای اولین بار، استفاده از امواج اولتراسوند را به عنوان تکنیکی جدید به منظور مطالعه ضایعات استخوانی ناحیه پری آپیکال معرفی کردند. آنها تاکید کردند که سونوگرافی به علت عدم کاربرد اشعه یونیزان با ارزش است و انجام تحقیقات بیشتری برای بررسی ویژگی‌ها و موارد استفاده آن مورد نیاز است. آنها در این مطالعه به نتیجه‌ای مشابه با مطالعه ما دست یافتند و اعلام کردند که تصاویر سونوگرافی، ضایعه را به صورت سه‌بعدی نمایش داده، ابعاد ضایعه قابل اندازه‌گیری می‌باشد و همچنین حجم و محتوای ضایعه و عروق خونی در این روش قابل تشخیص می‌باشد در حالی که رادیوگرافی فقط قادر به توصیف نسبی ضایعات و نمایش رابطه آنها با لندمارک‌های آناتومیک در تصاویر دوبعدی می‌باشد، و اطلاعات صحیحی در مورد حجم و ماهیت ضایعه فراهم نمی‌کند.^(۴)

Gundappa و همکاران به بررسی قدرت سونوگرافی،

است ولی نمی‌تواند جایگزین هیستوپاتولوژی در این امر شود.^(۲۱) در مطالعه Summer و همکاران یافته‌های سونوگرافی و داپلر فقط در مورد گرانولوما با واقعیت منطبق بود و از مجموع ضایعات نیز دو ضایعه با این روش قابل تشخیص نبودند.^(۲۲)

در هیچ یک از مطالعاتی که به عنوان پیشینه این تحقیق بود، به کمترین سائزی که سونوگرافی امکان نمایش و اندازه‌گیری دارد اشاره‌ای نشده است و نیز برخلاف مطالعه حاضر به حفرات آناتومیک فک به عنوان یک مداخله‌گر در تشخیص صحیح ضایعات توجهی نشده است. در بررسی حاضر ۱۰ ضایعه در سونوگرافی دیده نشد که احتمالاً علت این امر سائز کوچک ضایعات و یا ضخامت صفحه استخوان آلئولار باکال و در نتیجه عدم عبور امواج اولتراسوند از این نواحی بود. همچنین مشاهده کردیم که سونوگرافی ابعاد ضایعه را کمتر از رادیوگرافی نشان می‌دهد، گرچه براساس مطالعه Gundappa و همکاران سائز ضایعه نمی‌تواند مبنای تشخیص نوع ضایعه (کیست یا گرانولوم) باشد^(۱۷)، در حالی که سونوگرافی و داپلر این توانایی را دارند که بر مبنای خون رسانی و اکوژنیسیته ضایعه، افتراق دقیقی بین کیست و گرانولوما ارائه کنند.^(۱۷، ۱۱ و ۲۳) Maity و همکاران نیز تنها بر مبنای یافته‌های سونوگرافی و داپلر ضایعات را به دو گروه کیست و گرانولوم تقسیم و روند ترمیم پس از درمان ریشه را در آنها بررسی کردند. در این مطالعه نیز فقط دندان‌های قدامی فک بالا بررسی شده و همانند مطالعه حاضر به محدودیت‌های مشابهی در سونوگرافی اشاره شده است.^(۲۴)

رادیوگرافی برای بررسی ابعاد ضایعه، ابزار دقیق‌تری به نظر می‌رسد به خصوص زمانی که با تکنیک موازی تهیه شود، بنابراین تشخیص بوردرهای ضایه با تکنیک

پری آپیکال معرفی شدند.^(۳، ۱۹) همچنین در مطالعه‌ای که توسط Goel و همکاران جهت بررسی توانایی سونوگرافی در تشخیص افتراقی بین کیست و گرانولوم انجام شد، سونوگرافی ابعاد ضایعات را کوچک‌تر از رادیوگرافی نشان داد که با مطالعه ما همسو است. این محقق معتقد است در سونوگرافی سائز نمی‌تواند معیار تشخیص افتراقی ضایعه باشد.

به علاوه هنوز پروب‌های موجود، توانایی بررسی در نواحی که ضخامت استخوان زیاد است مانند نواحی خلفی را دارا نمی‌باشند.^(۲۰)

در مطالعه حاضر تمامی رادیوگرافی‌ها به منظور دقت بیشتر در تعیین سائز ضایعه با تکنیک موازی و به کمک فیلم‌نگهدار تهیه و تصاویر قبل از اندازه‌گیری کالیبره شدند. ابعادی که با استفاده از نرم‌افزار اولتراسوند به دست آمد چندان قابل اعتماد نیست؛ علت این موضوع بدین خاطر است که لبه‌های استخوانی ضایعه یک Shadow آکوستیک روی دیواره‌های جانبی آن ایجاد می‌کند و این امر سبب دشوار شدن قرارگیری کالیبرهای الکترونیک برای اندازه‌گیری صحیح می‌شود.^(۱۷)

به علاوه در سونوگرافی قادر نیستیم محل دقیق ضایعه را بدون داشتن رفرنس رادیوگرافیک مشخص کنیم چون لندمارک‌های دندانی مانند ریشه دندان در سونوگرافی قابل مشاهده نیستند، در نتیجه گاهی امکان مشاهده و اندازه‌گیری اشتباه حفرات آناتومیک فکی (سوراخ انسیزیو) به جای ضایعه بخصوص در فک بالا وجود دارد. در مطالعه Prince و همکاران نیز به این واقعیت اشاره شده است که به دلیل ناتوانی سونوگرافی در نمایش موقعیت صحیح آناتومیک ضایعات در فک، کاربرد همزمان رادیوگرافی و سونوگرافی ضروری است. سونوگرافی در تشخیص ماهیت ضایعه برتر از رادیوگرافی

کند. بررسی دقیق حفرات آناتومیک فکی در استخوان نرمال و فاقد ضایعه به وسیله سونوگرافی از نظر ابعاد و شکل به منظور عدم تداخل در تشخیص ضایعات پری آپیکال پیشنهاد می‌شود.

تشکر و قدردانی

این مقاله منتج از پایان نامه خانم دکتر ندا نوروز شمسیان به شماره ۲۳۵۱۸ می‌باشد. بدینوسیله از همکاری پرسنل بخش رادیولوژی دهان فک و صورت و بخش اندودانتیکس دانشکده دندانپزشکی آزاد اسلامی تهران و بخش رادیولوژی بیمارستان بوعلی تهران تقدیر و تشکر می‌گردد.

رادیوگرافی قابل اعتمادتر از سونوگرافی است. همچنین رادیوگرافی بر مبنای رادیو لوسسنی ایجاد شده قادر به افتراق کیست و گرانولوم نیست، در حالی که سونوگرافی به تشخیص ماهیت کیستیک و Solid ضایعات کمک می‌کند.

نتیجه گیری

یافته‌های این مطالعه نشان داد ابعاد ضایعات در تصاویر رادیوگرافی و سونوگرافی تفاوت داشته و نیز این مقادیر در دو روش فاقد همبستگی می‌باشد. همچنین بین دو روش عدم همخوانی در گزارش وجود بوردر مشاهده شد. سونوگرافی به همراه داپلر می‌تواند به عنوان ابزار کمکی برای تشخیص ماهیت ضایعات به کلینیسین کمک

منابع

- Forouzandeh A, Jahanbani J, Sadri D. Oral pathology. 1st ed. Tehran: Andishe Rafiee 2007. P. 52, 264-76. (Persian)
- Jung IY, Choi B, Kum KY, Yoo YJ, Yoon TC, Lee SJ, et al. Identification of oral spirochetes at the species level and their association with other bacteria in endodontic infections. Oral Surg Oral Med Oral Pathol Oral Radiol Endod 2001; 92(3): 329-34.
- Rajendran N, Sundaresan B. Efficacy of ultrasound and color power Doppler as a monitoring tool in the healing of endodontic periapical lesions. J Endod 2007; 33(2): 181-6.
- Cotti E, Campisi G, Garau V, Puddu G. A new technique for the study of periapical bone lesions: Ultrasound real time imaging. Int Endod J 2002; 35(2): 148-52.
- Nair PN. New perspectives on radicular cysts: do they heal? Int Endod J 1998; 31(3): 155-60.
- Simon JHS. Incidence of periapical cysts in relation to the root canal. J Endod 1980; 6(11): 845-8.
- Bender IB, Seltzer S. Roentgenographic and direct observation of experimental lesions in bone: II. J Endod 2003; 29(11): 707-12.
- Van der Stelt PF. Experimentally produced bone lesions. Oral Surg Oral Med Oral Pathol Oral Radiol Endod 1985; 59(3): 306-12.
- Goldman M, Pearson AH, Darzenta N. Endodontic Success – Who's reading the radiograph? Oral Surg Oral Med Oral Pathol Oral Radiol Endod 1972; 33(3): 432-7.
- Aggarwal V, Logani A, Shah N. The evaluation of computed tomography scans and ultrasound in the differential diagnosis of periapical lesions. J Endod 2008; 34(11): 1312-5.
- Raghav N, Reddy SS, Giridhar AG, Murthy S, Yashodha Devi BK, Santana N, et al. Comparison of the efficacy of conventional radiography, digital radiography, and ultrasound in diagnosing periapical lesions. Oral Surg Oral Med Oral Pathol Oral Radiol Endod 2010; 110(3): 379-85.
- White SC, Pharaoh MJ, Frederiksen NL. Advanced Imaging. In: White SC, Pharaoh MJ, editors. Oral Radiology: Principle & Interpretation. 6th ed. St. Louis: Mosby Co; 2008. P. 221-2.
- Cotti E, Campisi G, Ambu R, Dettori C. Ultrasound real-time imaging in the differential diagnosis of periapical lesions. Int Endod J 2003; 36(8): 556-63.
- Cotti E, Campisi G. Advanced radiographic techniques for the detection of lesions in bone. Endod Topics 2004; 7(1): 52-7.

15. Patel S, Dawood A, Whaites E, Pitt Ford T. New dimensions in endodontic imaging: Part 1. Conventional and alternative radiographic systems. *Int Endod J* 2009; 42(6): 447-62.
16. Raczkowska-Siostrzonek A, Koszowski R, Morawiec T. Ultrasonography in detection of periapical lesion-preliminary report. *Dent Med Prob* 2007; 44(4): 445-8.
17. Gundappa M, Ng SY, Whaites EJ. Comparison of ultrasound, digital & conventional radiography in differentiating periapical lesions. *Dentomaxillofac Radiol* 2006; 35(5): 326-33.
18. Tikku AP, Kumar S, Loomba K, Chandra A, Verma P, Aggarwal R. Use of ultrasound, color Doppler imaging and radiography to monitor periapical healing after endodontic surgery. *J Oral Sci* 2010; 52(3): 411-6.
19. Peñarrocha Diago M, Ortega Sánchez B, García Mira B, Martí Bowen E, von Arx T, Gay-Escoda C. Evaluation of healing criteria for success after periapical surgery. *Med oral Patol Oral Cir Bucal* 2008; 13(2): 143-7.
20. Goel S, Nagendrareddy SG, Raju MS, Krishnojirao DJ, Rastogi R, Mohan RS, Gupta S. Ultrasonography with color Doppler and power Doppler in the diagnosis of periapical lesions. *Indian J Radiol Imaging* 2011; 21(4): 279-83.
21. Prince CN, Annapurna CS, Sivaraj S, Ali IM. Ultrasound imaging in the diagnosis of periapical lesions. *J Pharm Bioallied Sci.* 2012; 4(2): 369-72.
22. Summer AP, Danaci M, Ozen Sandikci E, Summer M, Celenk P. Ultrasonography and Doppler ultrasonography in the evaluation of intraosseous lesions of the jaws. *Dentomaxillofac Radiol* 2009; 38(1): 23-7.
23. Aggarwal V, Singla M. Use of computed tomography scans & ultrasound in differential diagnosis & evaluation of nonsurgical management of periapical lesions. *Oral Surg Oral Med Oral Pathol Oral Radiol Endod* 2010; 109(6): 917-23.
24. Maity I, Kumari A, Shukla AK, Usha HL, Naveen DN. Monitoring of healing by ultrasound with color power doppler after root canal treatment of maxillary anterior teeth with periapical lesions. *J Conserv Dent* 2011; 14(3): 252-7.