

## افزایش حجم لته به عنوان اولین علامت لنفوم غیر هوچکین: گزارش یک مورد

مریم بهاروند\*، حامد مرتضوی\*، فاطمه باقری\*\*\*

\* دانشیار گروه بیماری‌های دهان، فک و صورت، دانشکده دندانپزشکی، دانشگاه علوم پزشکی شهید بهشتی، تهران، ایران.  
 \*\* دستیار تخصصی بیماری‌های دهان، فک و صورت، دانشکده دندانپزشکی، دانشگاه علوم پزشکی شهید بهشتی، تهران، ایران.

تاریخ ارائه مقاله: ۹۲/۹/۲۱ - تاریخ پذیرش: ۹۲/۲/۱۵

### Gingival Overgrowth as the First Symptom of Non-Hodgkin's Lymphoma: Report of a Case

Maryam Baharvand\*, Hamed Mortazavi\*, Fateme Bagheri\*\*\*

\* Associate Professor, Dep of Oral Medicine, School of Dentistry, Shahid Beheshti University of Medical Sciences, Tehran, Iran.

\*\* Postgraduate Student, Dept of Oral Medicine, School of Dentistry, Shahid Beheshti University of Medical Sciences, Tehran, Iran.

Received: 12 December 2013 ; Accepted: 5 May 2013

**Introduction:** Malignant lymphomas are a group of neoplasms affecting lymphoreticular system and are divided into 2 types: Hodgkin's and Non-hodgkin's (NHL). Hodgkin's lymphoma rarely involves extranodal sites but Non-Hodgkin's lymphoma can be extranodal in 24-48% of cases. Primary oral involvement in NHL is rare and interestingly in 3% of the cases, the only symptom of disease is an enlargement of oral tissue.

**Case Report:** A 40-year-old man presented to Oral Medicine Department of Shahid Beheshti dental school with a chief complaint of gingival overgrowth following tooth extraction. After incisional biopsy and the diagnosis of NHL, he was referred to Cancer Institute of Imam Khomeini Hospital and chemotherapy regimen was indicated for him, but unfortunately he died in the beginning of the treatment.

**Conclusion:** Although the first presentation of NHL as an intraoral lesion is rare, but recognizing its oral manifestations and timely diagnosis and referral has a prominent influence in prognosis and survival of this group of patients.

**Key words:** Non-hodgkin's lymphoma, gingival overgrowth, neoplasm.

# Corresponding Author: dr.f\_bagheri@ymail.com

J Mash Dent Sch 2014; 38(2): 185-92.

### چکیده

**مقدمه:** لنفوم‌های بدخیم گروهی از نئوپلاسم‌ها هستند که سیستم لنفوری تیکولر را درگیر می‌کنند و به دو گروه هوچکین و غیرهوچکین تقسیم می‌شوند. لنفوم هوچکین ندرتاً نواحی خارج گرهی را درگیر می‌کند در حالی که لنفوم غیرهوچکین در ۲۴ تا ۴۸ درصد موارد به صورت خارج گرهی تظاهر می‌یابد. درگیری دهان به صورت اولیه در لنفوم غیرهوچکین نادر است و نکته قابل توجه این است که در ۳٪ موارد تنها علامت این بیماری می‌تواند به صورت ضایعه‌ای داخل دهانی باشد.

**گزارش مورد:** آقای ۴۰ ساله با شکایت از تورم لته به دنبال کشیدن دندان به بخش بیماری‌های دهان، فک و صورت دانشکده دندانپزشکی شهید بهشتی مراجعه نمود. پس از بیوپسی انسینال و تشخیص ضایعه به عنوان لنفوم غیرهوچکین، بیمار به انستیتو سرطان بیمارستان امام خمینی (ره) معرفی و شیمی‌درمانی برای ایشان در نظر گرفته شد ولی متأسفانه بیمار در ابتدای درمان فوت شد.

**نتیجه گیری:** اگرچه اولین تظاهر لنفوم غیرهوچکین به صورت ضایعه داخل دهانی پدیده‌ای نادر است، اما شناخت تظاهرات دهانی این بیماری و تشخیص و ارجاع به موقع تأثیر بارزی بر پیش‌آگهی و میزان بقا در این دسته از بیماران خواهد داشت.

**واژه‌های کلیدی:** لنفوم غیرهوچکین، افزایش حجم لته، نئوپلاسم.

مجله دانشکده دندانپزشکی مشهد / سال ۱۳۹۳ / دوره ۳۸ / شماره ۲: ۹۲-۱۸۵.

## مقدمه

لنفوم‌های بدخیم گروهی از نئوپلاسم‌های ناشی از موتاسیون سوماتیک در لنفوسیت‌های پیش‌ساز بوده که سیستم لنفورتیکولر را درگیر می‌کنند. این بدخیمی‌ها دومین نئوپلاسم شایع سرو گردن پس از کارسینوم سلول سنگفرشی بوده<sup>(۱-۳)</sup> و به دو گروه هوچکین و غیرهوچکین تقسیم می‌شوند. لنفوم‌ها می‌توانند منشأ سلول B یا T داشته باشند ولی لنفوم با منشأ سلول T بسیار نادرتر از انواع با منشأ سلول B می‌باشد.<sup>(۳و۴)</sup> لنفوم غیرهوچکین جزء بدخیمی‌های خونی شایع به ویژه در مناطق پیشرفته‌تر می‌باشد. این بدخیمی هشتمین سرطان شایع مردان و یازدهمین سرطان شایع در زنان است به نحوی که در کل، ۵/۱ درصد موارد سرطان و نیز ۲/۷ درصد مرگ‌های مربوط به سرطان را به خود اختصاص می‌دهد.<sup>(۵)</sup> علل مختلفی برای ابتلا به لنفوم پیشنهاد شده است. ویروس اِبشن-بار (EBV) از آن جهت که می‌تواند با ایجاد التهاب مزمن منجر به ازدیاد سلول‌های لنفوئیدی گردد از آن جمله است.<sup>(۳)</sup> از دیدگاه کلینیکی تقریباً در همه موارد، لنفوم هوچکین ضایعه‌ای است که ندرتاً نواحی خارج گرهی را درگیر می‌کند.<sup>(۶)</sup> در حالی که لنفوم غیرهوچکین در ۲۴ تا ۴۸ درصد موارد به صورت خارج گرهی (Extra nodal) بروز می‌کند.<sup>(۳)</sup> لنفوم اولیه خارج گرهی در ناحیه سر و گردن تقریباً ناشایع است. درگیری حفره دهان مخصوصاً نادر بوده (حدود ۱ تا ۵ درصد) و در صورت وقوع، به صورت تورمی با قوام نرم تا سفت و اغلب پوشیده شده با مخاطی زخمی می‌باشد.<sup>(۷)</sup> در ناحیه سر و گردن شایع‌ترین ناحیه خارج گرهی حلقه والدیر می‌باشد و درگیری سایر نواحی مثل کف دهان، غدد بزاقی، مخاط باکال، سینوس‌های پاراناژال و استخوان نیز گزارش شده است.<sup>(۸و۹)</sup> طبق گزارش Parrington درگیری دهانی اولیه

در لنفوم غیرهوچکین بسیار نادر می‌باشد.<sup>(۱)</sup> در تحقیق Otter و همکاران لنفوم غیرهوچکین خارج گرهی اولیه، ۴۱ درصد تمامی لنفوم‌های غیرهوچکین را به خود اختصاص می‌داد که تنها ۳ درصد آنها به طور اولیه در دهان تظاهر یافته بودند.<sup>(۱۰)</sup> این تظاهر اولیه دهانی توسط Parrington نیز مطرح شده است.<sup>(۱۱)</sup> تا به حال موارد کمی از لنفوم غیرهوچکین خارج گرهی گزارش شده است و این مسئله، تشخیص، درک ماهیت بیولوژیکی و شناخت رویکردهای موثر درمانی بیماری را مشکل ساخته است. تشخیص بیماری نیازمند معاینات فیزیکی، تست‌های خونی، تصویربرداری و بیوپسی بافتی می‌باشد. حضور سلول‌های رد-اشتنبگ (Reed-Sternberg) پاتوگنومونیک بیماری لنفوم هوچکین می‌باشد در حالی که سایر نئوپلاسم‌های لنفوئیدی فاقد این سلول‌ها در نمای بافت شناسی، لنفوم غیرهوچکین نامیده می‌شوند. درمان‌های موجود عبارتند از رادیوتراپی، کموتراپی و یا هر دو. عوامل مختلفی همچون میزان گسترش بیماری، ابتلاء بیمار به سندرم نقص ایمنی اکتسابی (AIDS)، نمای بافت شناسی و رده بندی Ann Arbor در بقاء موثر می‌باشند.<sup>(۳)</sup> برخی مقالات بقاء ۵ ساله لنفوم غیرهوچکین خارج گرهی ناحیه سر و گردن را ۵۰ درصد ذکر کرده اند.<sup>(۴)</sup> در این مقاله یک مورد لنفوم غیرهوچکین با تظاهر اولیه داخل دهانی در یک مرد ۴۰ ساله معرفی می‌گردد.

## گزارش مورد

یک مرد ۴۰ ساله به ظاهر سالم با شکایت از تورم لته به بخش بیماری‌های دهان فک و صورت دانشکده دندانپزشکی شهید بهشتی مراجعه نمود. وی اظهار داشت ۳۵ روز پس از جرم‌گیری به دلیل درد در ناحیه دندان‌های ۱۵ و ۱۶ به دندانپزشک مراجعه کرده و با تشخیص عفونت دندانی آنتی بیوتیک تراپی صورت گرفته است.

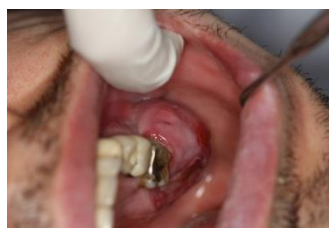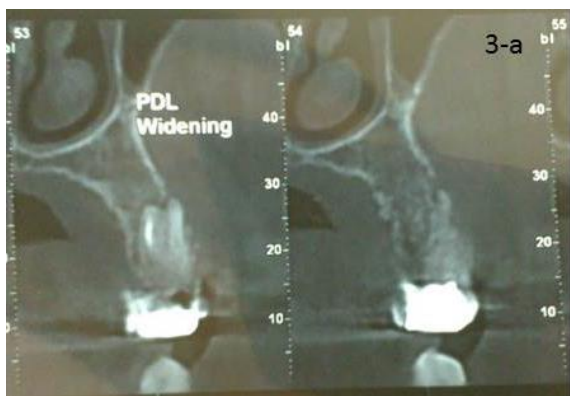طرف درگیر مشاهده شد. (تصویر ۳) با توجه به نمای بالینی و شواهد موجود، تشخیص افتراقی شامل بدخیمی‌های خونی (لنفوم)، بدخیمی غدد بزاقی فرعی و ضایعات با منشاء سینوس در نظر گرفته شد.

در نهایت بیوپسی Incisional تحت بی‌حسی موضعی انجام شد. در گزارش آسیب شناسی توموری بدخیم متشکل از سلول‌های گرد کوچک با سیتوپلاسم اندک و هسته پلئومورف واجد هیپرکروماتیسیم و نماهای میتوتیک و همین طور انفیلتراسیون ماکروفاژهای هیستوسیتیک، پلاسماسل‌های کم، ائوزینوفیل‌ها و خونریزی دیده شد و نتیجه آسیب شناسی مطابق با لنفوم غیرهوچکین بود (تصویر ۴). پس از آن بیمار به انستیتو سرطان بیمارستان امام خمینی (ره) ارجاع داده شد که پس از طی مراحل تشخیصی تکمیلی تشخیص لنفوم غیرهوچکین تایید شد و بیمار تحت شیمی‌درمانی با رژیم CHOP که شامل داروهای Cyclophosphamide، Hydroxydaunomycin، Vincristine (Oncovin) و Prednisone می‌باشد قرار گرفت. اما متأسفانه بیمار در ابتدای پروسه درمانی فوت شد.

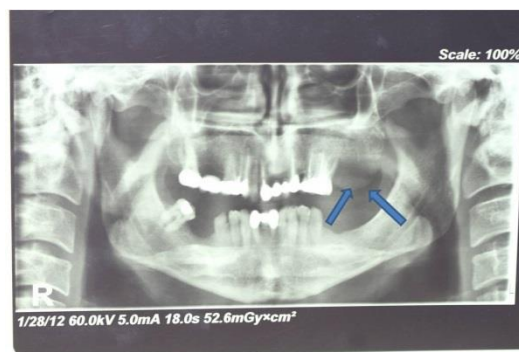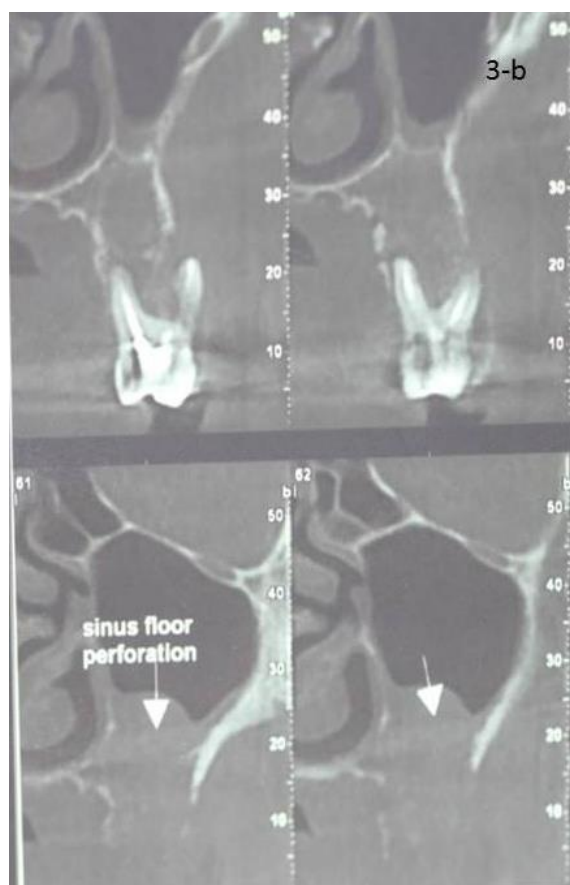
بیمار به دلیل تداوم درد مجدداً به دندانپزشک مراجعه کرده که ایشان پس از تهیه رادیوگرافی پانورامیک با تشخیص اینکه دندان‌های مذکور قابل نگهداری نبودند اقدام به خارج ساختن آنها نمود.

پس از آن بیمار با شکایت از عدم تسکین درد به جراح فک و صورت مراجعه نمود و در نهایت به دانشکده دندانپزشکی ارجاع داده شد. بیمار هیچ تاریخچه پزشکی و دندانپزشکی قابل توجهی نداشت، سیگار نمی‌کشید و الکل هم مصرف نمی‌کرد و اخیراً دچار تب و کاهش وزن نشده بود. اگرچه در مراجعه دوم (یک روز بعد) از عرق ریزش شبانه شکایت داشت. در معاینه داخل دهانی توده‌ای به اندازه ۲۵×۳۷ میلی متر در ریج آلوئول سمت چپ فک بالا در ناحیه دندان‌های خارج شده با درگیری وستیبول باکال و گسترش به ناحیه کام دیده شد (تصویر ۱). این ضایعه به رنگ قرمز و با سطح صاف و در بعضی نواحی احتمالاً به دلیل ترومای حین خوردن غذا زخمی بود و در لمس قوام سفت داشت و حساس نبود. بیمار همچنین از پارستزی لب پایین سمت چپ شکایت داشت. معاینه غدد لنفاوی لنفادنوپاتی ساب فک پایین را مشخص ساخت. غده درگیر متحرک بود و قوام سفت داشت. با توجه به شواهد به دست آمده بیمار جهت انجام معاینات بیشتر به پزشک دانشکده ارجاع داده شد که در معاینه اسپلنومگالی گزارش شد.

در رادیوگرافی پانورامیک هیچ ضایعه داخل استخوانی دیده نشد و تنها سایه توده بافت نرم در ناحیه دندان‌های کشیده شده دیده می‌شد. (تصویر ۲) پس از آن آزمایش خون و نیز توموگرافی کامپیوتری (Cone Beam (CBCT Computed Tomography به منظور بررسی بیشتر ضایعه درخواست شد که نتیجه آزمایش خون نرمال بود ولی در رادیوگرافی CBCT پرفوراسیون کف سینوس ماگزیلاری



تصویر ۱: نشان دهنده توده داخل دهانی در ریج آلوئول سمت  
چپ ماگزایلا در ناحیه دندان‌های خارج شده با گسترش به سمت کام  
و وستیبول



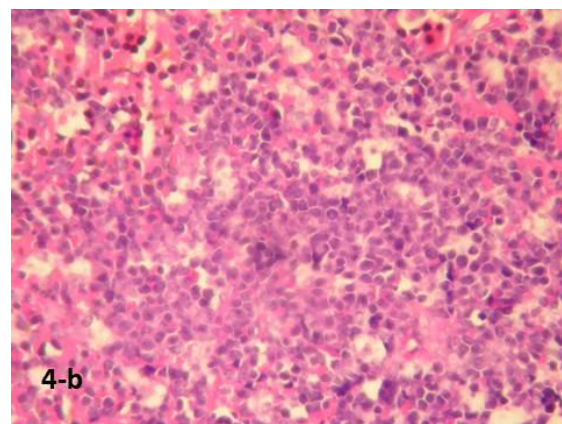
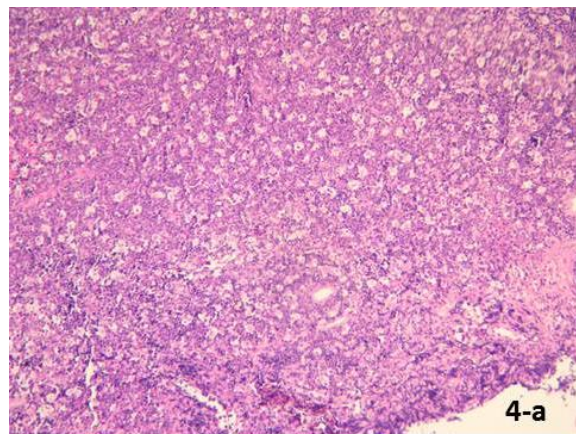
تصویر ۲: در نمای پانورامیک محو شدگی کف سینوس فک بالا  
ری سمت چپ و اندکی وسیع شدگی در لیگامان پرپودنتال دندان  
شماره ۱۶ مشاهده گردید. این نما همچنین نشان دهنده اپاستیتی توده  
بافت نرم در سمت درگیر می باشد که پس از خارج ساختن دندان‌ها  
در ریج آلوئولر ایجاد شده است.

تصویر ۳: (a) در مقاطع کرونال از نمای CBCT عریض شدگی  
لیگامان پرپودنتال دندان ۱۶ دیده می شود. (b) در این نما از CBCT  
پرفوراسیون کف سینوس سمت چپ دیده می شود.

لنفوم غیرهوچکین خارج گرهی اولین بار توسط Isaacson و Wright در سال ۱۹۸۳ توصیف شد.<sup>(۳)</sup>

بر اساس مطالعه Vander Waal که بیشترین موارد لنفوم غیرهوچکین خارج گرهی شامل ۴۰ بیمار را گزارش کرد، میانگین سنی بیماران ۵۶ سال و ابتلا در مردان چشمگیرتر بود.<sup>(۱۳)</sup> Parrington نیز گزارش کرد که ابتلا به لنفوم غیرهوچکین در سنین بالای ۶۰ سال شایعتر است.<sup>(۱)</sup> Reimer و Chabner طیف سنی ۳ تا ۶۷ سال را برای لنفوم غیرهوچکین گزارش کردند.<sup>(۱۴)</sup> Ostrowski و همکاران طیف سنی ۱ تا ۸۶ سال با میانگین ۴۶/۱ را برای لنفوم غیرهوچکین بیان کردند.<sup>(۱۵)</sup> در بررسی صدیقی و همکاران میانگین سنی ۴۵ سال و تمایل به درگیری در مردان (۶۰ درصد) بیشتر بود.<sup>(۱۶)</sup> در یک مطالعه مروری سیستماتیک که توسط Guevara-Canales و همکاران انجام شد. ۷۱۴ بیمار مبتلا به لنفوم غیرهوچکین بررسی شدند و از بین ۱۳ مطالعه بررسی شده در ۱۱ مطالعه درگیری در مردان بیشتر بود و اغلب در هفتمین دهه زندگی خود به بیماری مبتلا شده بودند.<sup>(۱۷)</sup> مورد گزارش شده در این مقاله ۴۰ سال سن داشت که نسبت به اغلب موارد موجود در گزارشات در سن کمتری به بیماری مبتلا شده بود ولی از نظر جنسیت هماهنگ با سایر موارد گزارش شده است.

در خصوص شایعترین مکان درگیری، بر اساس برخی مقالات درگیری استخوان به صورت اولیه ۵ درصد کل موارد خارج گرهی را تشکیل داده و فک بالا شایعترین مکان استخوانی درگیر در ناحیه سر و گردن و فک پایین دومین مکان شایع می‌باشد.<sup>(۱۸،۱۹)</sup> در داخل دهان شایعترین مکان‌های درگیر عبارتند از لوزه‌ها و کام و موارد منفردی نیز از درگیری زبان، کف دهان و ناحیه رترومولر گزارش شده است.<sup>(۱۷)</sup> در مطالعه Wolvius و همکاران ۳۴



تصویر ۴: (a) با بزرگنمایی  $\times 20$ : در این نما صفحه‌ای متشکل از سلول‌های گرد کوچک با سیتوپلاسم اندک و سلول‌های هیستوسیتیک دیده می‌شوند. (b) با بزرگنمایی  $\times 40$ : نمای هیستوپاتولوژی نشان دهنده سلول‌های بدخیم با پلئومورفیسم و هیپرکروماتیسیم هسته، سیتوپلاسم اندک و نماهای میتوتیک می‌باشد. همچنین سلول‌های هیستوسیتیک و خونریزی‌های پراکنده در تومور دیده می‌شود.

### بحث و نتیجه گیری

لنفوم‌ها به طور کلی به دو دسته هوچکین و غیرهوچکین تقسیم می‌شوند، به طوری که ۲/۲ درصد کل بدخیمی‌های سرو گردن، ۵/۳ درصد نئوپلاسم‌های بدخیم داخل دهان و ۵ درصد تومورهای غدد بزاقی را شامل می‌شوند.<sup>(۸،۱۱)</sup> لنفوم دهانی نادر بوده و اغلب تشخیص آن سخت است چرا که می‌توانند شبیه سایر ضایعات مثل بیماری پریدنتال، استئومیلیت و سایر بدخیمی‌ها باشند.<sup>(۱۲)</sup>

Oncovin, Hydroxydaunorubicin, Cyclophosphamide و Prednisolone (CHOP) شایع‌ترین رژیم استفاده شده بود.<sup>(۳)</sup> Van der Waal در مواردی که در stage 1 قرار می‌گرفتند فقط رادیوتراپی و برای موارد پیشرفته‌تر ترکیب پرتودرمانی و شیمی‌درمانی استفاده کرد. رژیم مورد استفاده در موارد پیشرفته‌تر رژیم شیمی‌درمانی CHOP بود.<sup>(۴)</sup> در موردی که ما گزارش می‌کنیم نیز برای بیمار رژیم شیمی‌درمانی CHOP در نظر گرفته شده بود. گرچه استفاده از این رژیم شایع‌تر است اما رژیم‌های دیگری شامل سیکلوفسفاماید، وین کریستین، پردنیزولون (CVP) و وین کریستین، اپی رویسین، متیل پردنیزولون (VEMP) نیز استفاده شده است.<sup>(۳)</sup>

بروز سالیانه لنفوم غیرهوچکین در ناحیه سر و گردن در سال‌های اخیر افزایش یافته است.<sup>(۳)</sup> اگرچه ضایعات دهانی لنفوم غیرهوچکین اغلب جزئی از یک بیماری گسترده‌تر بوده و بروز لنفوم غیرهوچکین به صورت اولیه در دهان نادر است، اما در صورت وقوع، بیمار معمولاً ابتدا به دندانپزشک مراجعه می‌کند. لذا تاخیر در تشخیص، تاثیر بسزایی در مرگ و میر و ناخوشی ناشی از بیماری دارد.<sup>(۱)</sup>

در اینجا ما موردی از بیمار مبتلا به لنفوم غیرهوچکین را که درگیری داخل دهانی به عنوان اولین علامت بیماری بود گزارش می‌کنیم. به نظر می‌رسد که در این مورد عدم بررسی کافی، آگاهی و آشنایی با تظاهرات دهانی بیماری موجب تاخیر در ارجاع و تشخیص بیماری و در نهایت پیش‌آگهی نامطلوب گشته است.

اگرچه ضایعات دهانی لنفوم غیرهوچکین معمولاً جزئی از یک بیماری گسترده‌تر می‌باشد اما بروز لنفوم به صورت یک ضایعه داخل دهانی به عنوان اولین تظاهر این بیماری، همانند آنچه در این مورد دیده شد، پدیده‌ای نادر

مورد لنفوم غیرهوچکین خارج گرهی که ۱۲ مورد آن درگیری فک بالا و ۱۲ مورد درگیری کام و ۵ مورد درگیری فک پایین بود گزارش شد<sup>(۱۲)</sup> اما در مطالعه Guevara-Canales و همکاران شایع‌ترین مکان داخل دهانی لته و پس از آن کام بود.<sup>(۱۷)</sup> Shah نیز در مطالعه خود کام و لته را شایع‌ترین مکان درگیری گزارش کرد.<sup>(۳)</sup> گرچه مواردی از درگیری سایر نواحی دهان نیز در مقالات گزارش شده است<sup>(۲۰-۲۲)</sup> در مورد اخیر توده اگزوفیتیک بر روی ریج آلونول فک بالا با گسترش به سمت کام مشاهده شد.

در مورد لنفوم غیرهوچکین خارج گرهی علائم B که شامل کاهش وزن، تب و عرق ریزش شبانه می‌باشند ناشایع است.<sup>(۱۲)</sup> در بررسی صدیقی و همکاران سمپتوم B در ۲۴ درصد بیماران گزارش شد.<sup>(۱۶)</sup> در مورد گزارش شده در این مقاله بیمار در اولین مراجعه علائم عمومی نداشت اما در مراجعه دوم (یک روز بعد) از عرق ریزش شبانه شکایت داشت.

در صورت درگیری استخوان علائم مختلفی از جمله درد دندانی غیرقابل توجیه، بی‌حسی، لقی دندان، ضایعه لیتیک استخوانی، فقدان حاشیه کورتیکال، عریض شدن کانال فک پایین، عریض شدن سوراخ چانه ای، فقدان لامینا دورا و عریض شدن لیگامان پرپودنتال ممکن است وجود داشته باشد.<sup>(۲۳-۲۵)</sup> در مورد گزارش شده پرفوراسیون کف سینوس در نمای توموگرافی کامپیوتری (CBCT) به دلیل گسترش فوقانی ضایعه دیده شد. (تصویر ۴)

بر اساس میزان پیشرفت بیماری، رژیم‌های شیمی‌درمانی مختلفی استفاده می‌شود. در یک مطالعه مروری، دو سوم بیماران ترکیب شیمی‌درمانی و رادیوتراپی دریافت کردند که رژیم شیمی‌درمانی شامل

### تشکر و قدردانی

بدینوسیله از سرکار خانم دکتر مشهدی عباس که فوتومیکروگراف بیمار را در اختیار ما قرار دادند کمال تقدیر و تشکر را داریم.

است. با این حال به جهت افزایش بروز لنفوم، آشنایی با تظاهرات دهانی این بیماری و تشخیص به موقع بسیار مهم بوده و تاثیر مهمی بر پیش آگهی، درمان و میزان بقاء در این دسته از بیماران خواهد داشت.

### منابع

- Parrington SJ, Punnia-Moorthy A. Primary non-Hodgkin's lymphoma of the mandible presenting following tooth extraction. *Br Dent J* 1999; 187: 468-70.
- Manveen JK, Subramanyam R, Harshaminder G, Madhu S, Narula R. Primary B-cell MALT lymphoma of the palate: A case report and distinction from benign lymphoid hyperplasia (pseudolymphoma). *J Oral Maxillofac Pathol* 2012; 16: 97-102.
- Shah GH, Panwar SK, Chaturvedi PP, Kane SN. Isolated primary extranodal lymphoma of the oral cavity: A series of 15 cases and review of literature from a tertiary care cancer centre in India. *Indian J Med Paediatr Oncol* 2011; 32: 76-81.
- Pazoki A, Jansisyanont P, Ord RA. Primary Non-Hodgkin's Lymphoma of the Jaws: Report of 4 Cases and Review of the Literature. *J Oral Maxillofac Surg* 2003; 61: 112-7.
- Datta S, Chatterjee S, Policegoudra RS, Gogoi HK, Singh L. Hepatitis viruses and non-Hodgkin's lymphoma: A review. *World J Virol* 2012; 1: 162-73.
- Inchingolo F, Tatallo M, Abenavoli FM, Marrelli M, Inchingolo AD, Inchingolo AM et al. Non-Hodgkin lymphoma affecting the tongue: Unusual intra-oral location. *Head Neck Oncol* 2011; 3: 1.
- Mawardi H, Cutler C, Treister N. Medical management update: Non-Hodgkin lymphoma. *Oral Surg Oral Med Oral Pathol Oral Radiol Endod* 2009; 107: 19-33.
- Eisenbud L, Sciubba J, Mir R, Sachs SA. Oral presentation in non-Hodgkin's lymphoma: A review of thirty-one cases; Part I. Data analysis. *Oral Surg Oral Med Oral Pathol* 1983; 56: 151-6.
- Howell RE, Handlers JP, Abrams AM, Melrose RJ. Extranodal oral lymphoma. Part II. Relationships between clinical features and the Lukes-collins classification of 34 cases. *Oral Surg Oral Med Oral Pathol* 1987; 64: 597-602.
- Otter R, Gerrits WB, vd Sandt MM, Hermans J, Willemze R. Primary extranodal and nodal non-Hodgkin's lymphoma. A survey of a population-based registry. *Eur J Cancer Clin Oncol* 1989; 25: 1203-10.
- Nadendla LK, Meduri V, Paramkusam G. Imaging characteristics of diffuse large cell extra nodal non-Hodgkin's lymphoma involving the palate and maxillary sinus: a case report. *Imaging Sci Dent* 2012; 42: 111-4.
- Wolvius EB, van der Valk P, van der Wal JE, van Diest PJ, Huijgens PC, van der Waal I, et al. Primary Extranodal Non-Hodgkin Lymphoma of the Oral Cavity. An Analysis of 34 Cases. *Eur J Cancer B Oral Oncol* 1994; 30: 121-5.
- Van der Waal RI, Huijgens PC, Van der VP, Van der Waal I. Characteristics of 40 primary extranodal non-Hodgkin's lymphomas of the oral cavity in perspective of the new WHO classification and the International Prognostic Index. *Int J Oral Maxillofac Surg* 2005; 34: 391-5.
- Reimer RR, Chabner BA. Lymphoma presenting in bone. *Ann Intern Med* 87: 50, 1977.
- Ostrowski ML, Unni KK, Banks PM, Shives TC, Evans RG, O'connell MJ, et al. Malignant lymphoma of bone. *Cancer* 1986; 58: 2646.
- Sadighi S, Tirgary F, Raafat J, Mohagheghi MA, Safavi S, Vaziri S. Diffuse large B-Cell lymphoma: A clinico-pathologic and prognostic study on 1470 biopsy specimens. *Tehran Univ Med J* 2009; 67: 579-84.
- Guevara-Canales JO, Morales-Vadillo R, de Faria PE, Sacsquispe-Contreras SJ, Leite FP, Chaves MG. Systematic review of lymphoma in oral cavity and maxillofacial region. *Acta Odontol Latinoam* 2011; 24: 245-50.
- Cawson RA, Binnie WH, Eveson JW. *Oral Disease. Clinical and Pathologic Correlation* (ed 2). London, United Kingdom, Mosby-Wolfe; 1995.

19. Henry K. Neoplastic disorders of lymphoreticular tissue. In: Henry K, Symmers WSTC eds. Systemic Pathology (ed 2). Edinburgh, Scotland, Churchill Livingstone; 1992: 611-60.
20. Maheshwari GK, Baboo HA. Primary non-Hodgkin lymphoma of the oral tongue. Turkish J Cancer 2001; 31: 121-4.
21. Maheshwari GK, Baboo HA, Gopal U, Wadhawa MK. Primary extra-nodal non-Hodgkin's lymphoma of the cheek. J Postgrad Med 2000; 46: 211.
22. Fitzpatrick SG, Al-Quran SZ, Fetner AE, Kuklan RM, Cohen DM, Bhattacharyya I. Mantle cell lymphoma of the hard palate: a series of 4 cases. Oral Surgery 2012; 76-83.
23. Barber HD, Stewart JC, Baxter WD. Non-Hodgkin's lymphoma involving the inferior alveolar canal and mental foramen: Report of a case. J Oral Maxillofac Surg 1992; 50: 1334-6.
24. Stolarski CR, Boguslaw BI, Hoffman CH, Gates PE. Small-cell noncleaved non-Hodgkins lymphoma of the mandible in previously unrecognized Human Immunodeficiency Virus infection: Report of a case. J Oral Maxillofac Surg 1997; 55: 853-6.
25. Yamada T, Kitagawa Y, Ogasawara T, Yamamoto S, Ishii Y, Urasaki Y. Enlargement of mandibular canal without hyperesthesia caused by extranodal non-Hodgkin's lymphoma: A case report. Oral Surg Oral Med Oral Pathol Oral Radiol Endod 2000; 89: 388-92.