

## بررسی شاخص های زیبایی روکش های ایمپلنت دانشکده دندانپزشکی مشهد در سال ۱۳۹۶

حمیدرضا رجعتی حقی<sup>۱</sup>، داوود آقاسی زاده<sup>۲</sup>، ملیحه نگهبان<sup>۳</sup>، داود نودهی<sup>۲\*</sup>

<sup>۱</sup> دانشیار گروه پروتزهای دندانی، دانشکده دندانپزشکی، دانشگاه علوم پزشکی مشهد، مشهد، ایران  
<sup>۲</sup> استادیار گروه پروتزهای دندانی، دانشکده دندانپزشکی، دانشگاه علوم پزشکی مشهد، مشهد، ایران  
<sup>۳</sup> دندانپزشک، مشهد، ایران

تاریخ ارائه مقاله: ۹۹/۵/۱۹ - تاریخ پذیرش: ۹۹/۱۰/۲۷

### Evaluation of Aesthetic Indices in Dental Implants Delivered in Mashhad Dentistry School in 2017

Hamidreza Rajati Haghi<sup>1</sup>, Davood Aghasizadeh<sup>2</sup>, Malihe Negahban<sup>3</sup>, Davood Nodehi<sup>2\*</sup>

<sup>1</sup> Associate Professor, Department of Prosthodontics, School of Dentistry, Mashhad University Of Medical Sciences, Mashhad, Iran

<sup>2</sup> Assistant Professor, Department of Prosthodontics, School of Dentistry, Mashhad University Of Medical Sciences, Mashhad, Iran

<sup>3</sup> Dentist, Mashhad, Iran

Received: 5 August 2020; Accepted: 16 January 2021

**Introduction:** The high success rate of implant treatments has made it one of the most common treatments in dentistry. Nevertheless, we are witnessing an increase in the side effects of implant treatments, such as esthetic problems. The present study aimed to evaluate the aesthetic indices (e.g., pink esthetic score (PES) and White Esthetic Score (WES) in dental implants delivered in the Implant Department of Mashhad Dentistry School in 2017-2019.

**Materials and Methods:** The present study was conducted on 20 Patients with single implant in the anterior region of the maxilla whose prosthetic work was completed in 2017. After cementing the crown, the photographs and casts of patients were prepared and evaluated for aesthetic indicators. The PES index included papillary mesial, papal distal, gingival margin arch, gingival margin surface, bony prominence of root and color area, as well as soft tissue texture. The WES index encompassed tooth shape, color and surface texture, as well as translucency. The total score of each patient was calculated in the soft tissue and coronal sections.

**Results:** In the current study, 20 patients whose implant placement steps were performed in 2017 in the Implant Department of Mashhad Dental School were examined after reviewing the inclusion and exclusion criteria. Based on the results, the mean PES, WES, and the mean total PES/WES scores were obtained at  $7.20 \pm 1.76$ ,  $6.75 \pm 2.04$ , and  $13.95 \pm 3.41$ , respectively. In the PES index, five patients (25%) had unacceptable results. In the WES index, five patients (25%) had unacceptable results. Finally, a total of PES / WES scores of five patients (25%) had unacceptable results.

**Conclusion:** As evidenced by the findings of the present study, the results of PES and WES aesthetic indices in patients with a single implant were clinically acceptable. Nevertheless, there were still cases with low aesthetic score based on PES/WES criteria, highlighting the need for better care on the part of dentists for the attainment of more positive cosmetic results.

**Key words:** Implant, PES index, WES index

**Corresponding Author:** nodehid@mums.ac.ir

*J Mash Dent Sch 2021; 45(1): 34-43 .*

#### چکیده

**مقدمه:** موفقیت بالای درمان های ایمپلنت این درمان را به یکی از درمان های رایج در دندانپزشکی تبدیل کرده است. با این حال، افزایش عوارض درمان های ایمپلنت را نیز به دنبال داشته است. یکی از عوارض شایع، مشکلات زیبایی می باشد. به همین دلیل در این مطالعه شاخص های زیبایی (WES, PES) روکش های ایمپلنت در جلسه تحویل بررسی گردید.

**مواد و روش ها:** جهت تعیین شاخص PES (Pink Esthetic Score) و WES (White Esthetic Score)، در ۲۰ بیماری که روکش تک ایمپلنت قدام فک بالا را در بخش پروتز دانشکده دندانپزشکی مشهد دریافت نموده بودند، عکس های فوتوگرافی تهیه و قالبگیری آلژینات انجام شد. شاخص PES شامل پاپی مزیال، پاپی دیستال، قوس مارژین لثه، سطح مارژین لثه، برجستگی استخوانی ناحیه ریشه، رنگ و Texture بافت

نرم بود. شاخص WES شامل فرم دندان، رنگ، Texture سطحی و ترانسلوسنسی بود. به هر شاخص براساس میزان زیبایی نمره ای بین ۰ تا ۲ تعلق می گرفت. مجموع شاخص WES و PES نمره ای بین ۰ تا ۲۰ بود.

**یافته ها:** نتایج نشان داد که میانگین نمره PES در بیماران  $1/76 \pm 0/20$ ، میانگین نمره WES در بیماران  $2/04 \pm 6/75$  و میانگین مجموع شاخص PES/WES در بیماران  $3/41 \pm 13/95$  بود. در هر دو شاخص پنج بیمار (۲۵٪) نتایج غیرقابل قبول داشتند. در نهایت در مجموع امتیاز PES/WES پنج بیمار (۲۵٪) نتایج غیرقابل قبول داشتند.

**نتیجه گیری:** به طور میانگین نتایج شاخص های استاتیک PES و WES در بیماران ما که دارای تک ایمپلنت قدام فک بالا بودند، از نظر کلینیکی قابل قبول بود. اما مواردی هم بودند که نمره مناسبی از لحاظ زیبایی شناختی براساس معیارهای PES/WES کسب نکردند که این موارد لزوم دقت بیشتر دندانپزشکان برای دستیابی به نتایج زیبایی بهتر را نشان می دهد.

**کلمات کلیدی:** ایمپلنت، شاخص PES، شاخص WES

مجله دانشکده دندانپزشکی مشهد / سال ۱۴۰۰ دوره ۴۵ / شماره ۱: ۴۳-۳۴.

## مقدمه

کرسنال دارد. تعرض به ناحیه عرض بیولوژیک موجب عوارضی نظیر تحلیل استخوان کرسنال می شود. بنابراین حتما باید در ارزیابی بافت نرم مورد توجه قرار گیرد.<sup>(۷)</sup> تشکیل پاپیلای بین دندانی و ضخامت بافت نرم اطراف ایمپلنت نیز از دیگر شاخصهای مهم در زیبایی ایمپلنت است.<sup>(۷)</sup> برنامه درمانی دقیق و آگاهی از مشخصات دندان های طبیعی برای رستوریشن دندان های قدامی فک بالا ضروری است. موفقیت یک رستوریشن در ناحیه زیبایی، عمدتاً بستگی به یکپارچه سازی هماهنگ رستوریشن در ظاهر کلی بیمار، به ویژه بافت نرم پیرامونی دارد.<sup>(۸)</sup> در مطالعات بالینی، از شاخص های زیبایی- بالینی متعددی برای ارزیابی عینی نتیجه زیبایی مخاط اطراف ایمپلنت و رستوریشن آن و مقایسه داده ها با سایر مطالعات استفاده شده است.<sup>(۹،۱۰)</sup>

PES (Pink Esthetic Score) می تواند ابزاری مفید برای نظارت بر تغییرات طولانی مدت بافت نرم باشد.<sup>(۱۱)</sup> Belser، شاخص PES را اصلاح کرد و با شاخص WES (White Esthetic Score) ترکیب نمود و یک شاخص رستوریشن ایمپلنت جدید به نام شاخص PES/WES را ارائه کرد.<sup>(۱)</sup> معیار WES به طور خاص روی قسمت قابل مشاهده رستوریشن ایمپلنت تمرکز دارد.<sup>(۱۱)</sup>

موفقیت بالای درمان های ایمپلنت به همراه پیشرفت در علوم دندانی، این درمان را به یکی از درمان های رایج روزانه در دندانپزشکی تبدیل کرده است. اما این رواج، افزایش عوارض درمان های ایمپلنت را نیز به دنبال دارد. شناخت راه های پیشگیری از عوارض بسیار مهم است. پذیرش عوارض زیبایی برای درمانگر و بیماران بسیار سخت است. عوارض زیبایی می تواند به دلایل موقعیت نامناسب فیکسچر ایمپلنت، تعداد و اندازه نامناسب ایمپلنت ها، عفونت نسوج اطراف ایمپلنت و نقص در بافت های سخت و نرم استخوان آلوئولار باشد.

علت اصلی مشکلات و عوارض روکش های ناحیه زیبایی از دست رفتن توام بافت های نرم و سخت بعد از کشیدن دندان و در حین جراحی ایمپلنت است.<sup>(۲،۱)</sup> اگرچه استنواپتنگریشن ایمپلنت های دندانی در مقالات به خوبی مستند شده است، با این وجود تلاش ها در دندانپزشکی ایمپلنت برای رسیدن به نتایج زیبایی با ثبات و طولانی مدت ادامه دارد، این نتایج شامل بافت نرم سالم ناحیه میدباکال و پاپیلای بین دندانی می باشد.<sup>(۳)</sup> زیبایی میتواند تحت تاثیر بافت اطراف ایمپلنت قرار گیرد.<sup>(۴)</sup> محل تلاقی ایمپلنت- بافت نرم نقش مهمی در حفظ پایداری دراز مدت استخوان

شکل کلی تاج کلینیکی، رنگ، بافت (Texture) سطحی و ترانسلسوئسی می باشد.

برای هر کدام از پنج پارامتر فوق نمرات ۰، ۱ و ۲ تعلق می گرفت. در نمونه ای که تمام معیارهای روکش ایده آل بود، نمره ۱۰ بدست می آمد. در نمره دهی می توان از روش مقایسه با دندان سمت مقابل استفاده کرد. به همین دلیل در مواردی که دندان سمت مقابل از لحاظ زیبایی مورد قبول نبود، بیمار از مطالعه خارج می شد. حداقل حد قابل قبول از لحاظ بالینی نمره ۶ بود.

شاخص PES نیز شامل پنج متغیر پاپیلائی مزیالی، پاپیلائی دیستالی، انحناى مخاط فاسیال، سطح مخاط فاسیال، تحذب ریشه / رنگ و Texture ثابت فرم بود.

به این شاخص نیز نمره ای بین ۰ تا ۲ تعلق می گرفت. در شاخص پاپی های مزیال و دیستال نمره ۲ در صورتی داده می شد که پاپی کامل موجود باشد. نمره ۱، در صورتیکه پاپی موجود باشد، اما نقص داشته باشد و نمره صفر در صورت فقدان پاپی داده می شد. در نمره دهی همیشه مقایسه با دندان سمت مقابل روش پیشنهادی است. حداکثر نمره ۱۰ و حد بالینی قابل قبول نیز نمره ۶ بود.<sup>(۱۳و۱۲و۱۱)</sup> نمره دهی توسط دو نفر از همکاران متخصص پروتز انجام شد. در مواردی که اختلاف نظر وجود داشت متخصص سوم نظر نهایی را به عنوان داور بیان می کرد.

شاخص PES/WES یکی از شاخص های مناسب جهت ارزیابی عینی نتایج زیبایی ایمپلنت است که استفاده ی گسترده ای پیدا کرده است. به همین منظور در این مطالعه نتایج زیبایی شناختی حاصل از روکش های ایمپلنت که در بخش ایمپلنت دانشکده دندانپزشکی مشهد در سال ۱۳۹۶ تحویل داده شده بود، با استفاده از شاخص PES/WES ارزیابی شد.

### مواد و روش ها

در این مطالعه مشاهده ای مقطعی، ۲۰ بیمار که در بخش پروتز دانشکده دندانپزشکی مشهد در سال ۱۳۹۶ تحت درمان تک روکش ایمپلنت در ناحیه قدام فک بالا بودند، مورد بررسی قرار گرفتند. از این تعداد، ۱۳ دندان سانترال، ۵ دندان لترال و ۵ دندان کانین وارد مطالعه شدند.

وجود هرگونه رستوریشن به غیر از رستوریشن تکی مورد نظر در این مطالعه برای ناحیه کانین تا کانین فک بالا منجر به خروج از مطالعه می شد. همچنین بیمارانی که مرحله جراحی آن ها Fresh Socket بوده است، مواردی که دندان سمت مقابل از لحاظ زیبایی مورد قبول نبود (نمره کمتر از ۶ در ایندکس WES) و نیز نقص بافتی در دندان سمت مقابل بیمار (نمره کمتر از ۶ در ایندکس PES) از مطالعه خارج شدند.

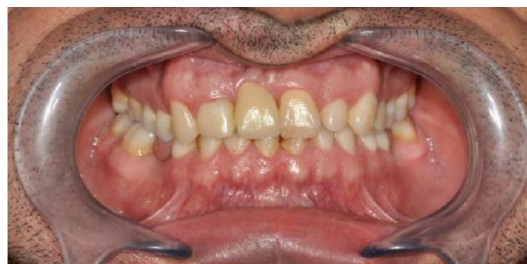فوتوگرافی بیمار حداکثر تا ۳ ماه بعد از تحویل روکش، در فاصله ۳۰ سانتی متری و با زاویه ۹۰ درجه نسبت به محور عمودی دندان تهیه شد. عکس های گرفته شده مورد آنالیز قرار گرفت. علاوه بر عکس قالب آلژینات برای تهیه کست مطالعه نیز گرفته شد. ایندکس های مورد استفاده برای زیبایی شامل PES و WES بود.

تمرکز شاخص WES بر قسمت های قابل رؤیت رستوریشن است که شامل فرم کلی دندان، حجم کلی و

اخذ شد. آنالیز آماری این مطالعه توسط نرم افزار SPSS انجام شد. میانگین PES و WES برای هر بیمار محاسبه شد و سپس میانگین، انحراف معیار، حداقل و حداکثر هر کدام از شاخص های PES و WES و نمره کل این شاخص ها برای کل بیماران محاسبه شد.

### یافته ها

در این مطالعه، ۲۰ ایمپلنت از نظر پارامترهای زیبایی شامل معیارهای PES و WES توسط دو متخصص پروتز بررسی شدند. مقدار توافق دو ارزیابی کننده با استفاده از آزمون کاپا برابر ۹۰ درصد محاسبه شد. از نظر متخصصین، در پارامترهای WES، فقط برای متغیر (Hue, Value) رنگ بیش از نصف موارد یعنی ۶۰ درصد (۱۲ مورد) انطباق کامل داشتند و در پارامترهای PES، فقط برای متغیر پاپیلا دیستالی، بیش از نصف موارد یعنی ۶۵ درصد (۱۳ مورد) انطباق کامل داشتند. (جدول ۱). در پارامترهای WES، برای متغیرهای Outline حجم دندان و فرم دندان و در پارامترهای PES، برای متغیرهای انحنا، مخاط فاسیال، پاپیلا دیستال و پاپیلا مزیا، عدم انطباق کامل وجود نداشت. نمره کل WES، ۴۲ درصد انطباق کامل و ۷ درصد عدم انطباق کامل را نشان داد. نمره کل PES، ۴۶ درصد انطباق کامل و ۲ درصد عدم انطباق کامل را نشان داد. نمره کل WES+PES، ۴۴ درصد انطباق کامل و ۴/۵ درصد عدم انطباق کامل را نشان داد. (جدول ۱)



Implant Site	Mesial Papilla	Distal Papilla	Curvature of facial mucosa	Level of facial mucosa	Root convexity, soft tissue color and texture	Total PES	Total PES/WES
۸	۱	۲	۱	۰	۱	۵	۱۳
	Tooth form	Tooth volume, outline	Color (Hue, Value)	Surface Texture	Translucency and characterization	Total WES	
	۱	۱	۲	۲	۲	۸	

تصویر ۱: نمونه ای از نمره دهی با شاخص های PES/WES نشان داده شده است.

مجموع شاخص های PES/WES نمره ۲۰ بود. در نمره دهی از عکس ها و کست های مطالعه استفاده شد. عکس های فوتوگرافی جهت نمره دهی در شاخص های فرم روکش، رنگ روکش و بافت نرم، ترانسلسونسی لبه انسیزال و سطح بافت نرم بکار رفت. کست های مطالعه جهت نمره دهی فرم، حجم و بافت سطح روکش، تحدب ریشه و خصوصیات بافتی سطح کاربرد داشت. یک رادیوگرافی با تکنیک موازی هم بعنوان کنترل نهایی گرفته شد. (۱۴)

این مطالعه به صورت مقطعی و بدون انجام هیچ گونه مداخله ای بر روی بیماران صورت گرفت.

پس از توضیح اهداف و مراحل پژوهش از تمام شرکت کنندگان قبل از شروع مطالعه رضایت نامه کتبی

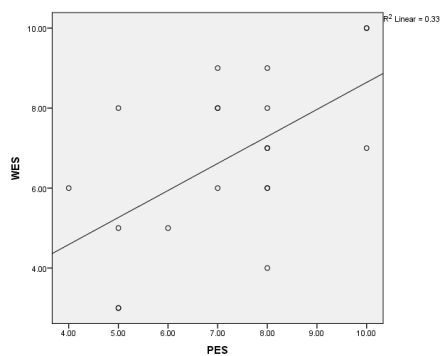
جدول ۱: امتیازات کسب شده WES و PES به تفکیک پارامترها و بطور کلی

متغیر	(عدم انطباق)	(انطباق نسبی)	(انطباق کامل)	انحراف معیار $\pm$ میانگین
	۰	۱	۲	
شفافیت/ویژگی های رنگی	۱(۵/۰)	۱۳(۶۵/۰)	۶(۳۰/۰)	۱/۲۵ $\pm$ ۰/۵۵
خصوصیات بافتی سطح	۵(۲۵/۰)	۸(۴۰/۰)	۷(۳۵/۰)	۱/۱۰ $\pm$ ۰/۷۹
رنگ (رنگ پس زمینه/درخشندگی)	۱(۵/۰)	۷(۳۵/۰)	۱۲(۶۰/۰)	۱/۵۵ $\pm$ ۰/۶۰
حجم و فرم سطوح خارجی دندان	۰(۰/۰)	۱۲(۶۰/۰)	۸(۴۰/۰)	۱/۴۰ $\pm$ ۰/۵۰
شکل کلی دندان	۰(۰/۰)	۱۱(۵۵/۰)	۹(۴۵/۰)	۱/۴۵ $\pm$ ۰/۵۱
کل	۷(۷/۰)	۵۱(۵۱/۰)	۴۲(۴۲/۰)	۶/۷۵ $\pm$ ۲/۰۴۷
تحدب ریشه/رنگ و ویژگی های سطحی بافت نرم	۱(۵/۰)	۱۳(۶۵/۰)	۶(۳۰/۰)	۱/۲۵ $\pm$ ۰/۵۵
ارتفاع لثه سطح فاسیال	۱(۵/۰)	۱۰(۵۰/۰)	۹(۴۵/۰)	۱/۴۰ $\pm$ ۰/۶۰
انحنای لثه سطح فاسیال	۰(۰/۰)	۱۱(۵۵/۰)	۹(۴۵/۰)	۱/۴۵ $\pm$ ۰/۵۱
پاپیلا دیستال	۰(۰/۰)	۷(۳۵/۰)	۱۳(۶۵/۰)	۱/۶۵ $\pm$ ۰/۴۹
پاپیلا مزیا	۰(۰/۰)	۱۱(۵۵/۰)	۹(۴۵/۰)	۱/۴۵ $\pm$ ۰/۵۱
کل	۲(۲/۰)	۵۲(۵۲/۰)	۴۶(۴۶/۰)	۷/۲۰ $\pm$ ۱/۷۶
مجموع	۹(۴/۵)	۱۰۳(۵۱/۵)	۸۸(۴۴/۰)	۱۳/۹۵ $\pm$ ۳/۴۱

WES

PES

WES+PES



نمودار ۱: همبستگی بین نمرات کل PES و WES

حداقل نمره قابل قبول ۱۲ می باشد، همانطور که در جدول ۲ نشان داده شده است در شاخص PES پنج بیمار (۲۵ درصد) نتایج غیرقابل قبول داشتند. در شاخص WES نیز پنج بیمار (۲۵ درصد) نتایج غیرقابل قبول داشتند. در نهایت در مجموع امتیاز PES/WES پنج بیمار (۲۵ درصد) غیرقابل قبول بود (جدول ۲).

براساس نمودار ۱، ضریب همبستگی پیرسن نشان داد که WES و PES با یکدیگر رابطه مستقیم و معنی داری داشتند ( $r=۰/۵۷$  و  $P=۰/۰۰۸$ ).

در نهایت میانگین مجموع امتیاز PES/WES از ۲۰ نمره در بیماران ما  $۱۳/۹۵\pm ۳/۴۱$  بود. با توجه به اینکه پایین ترین حد قابل قبول کلینیکی در شاخص های PES و WES نمره ۶ می باشد و در شاخص PES/WES نیز

جدول ۲: تعداد و درصد بیماران با نمرات قابل قبول و غیرقابل قبول کلینیکی

شاخص	تعداد بیماران با نمره قابل قبول	تعداد بیماران با نمره غیرقابل قبول	کل
Total PES	۱۵(۷۵/۰)	۵(۲۵/۰)	۲۰ (۱۰۰/۰)
Total WES	۱۵(۷۵/۰)	۵(۲۵/۰)	۲۰ (۱۰۰/۰)
Total PES/WES	۱۵(۷۵/۰)	۵(۲۵/۰)	۲۰ (۱۰۰/۰)

مقادیر به صورت (درصد) تعداد بیان شده است.

### بحث

ایمپلنت های تک دندانی به یک درمان استاندارد در دندانپزشکی تبدیل شده اند. از آنجا که میزان بقا و موفقیت در ایمپلنت بالاست نتیجه زیبایی شناختی به کانون اصلی علاقه در مناطق حساس به زیبایی بدل شده است. برای دستیابی به یک نتیجه مطلوب زیبایی شناختی، ایمپلنت ها باید در موقعیت و زاویه بهینه قرار بگیرند. در حالت ایده آل، ترمیم های موفقیت آمیز با کاشت ایمپلنت باید ظاهر دندان های طبیعی را تقلید کنند.<sup>(۱۵)</sup> به نظر می رسد وضعیت بافت نرم اطراف ایمپلنت عامل تعیین کننده مهمی است. رستوریشن مبتنی بر ایمپلنت باید با دندان مرجع تقارن داشته باشد. سطح بافت نرم پیرامون ایمپلنت، که طول تاج را تحت تأثیر قرار می دهد و رنگ و بافت آن برای ظاهر طبیعی رستوریشن تعیین کننده است.<sup>(۱۶)</sup> معیار موفقیت Albrektsson توسط Smith, Zarb<sup>(۱۷)</sup> بیشتر به برداشتهای ذهنی بیننده از زیبایی و تخصص درمانگر بستگی دارد.<sup>(۱۸)</sup> معیارهای دیگری نیز مطرح شد که ارزیابی کیفیت استخوان،<sup>(۱۹)</sup> از بین رفتن استخوان<sup>(۲۰)</sup> و نمره پاپیلا Jemt، که سطح مخاط اینترپروگزیمال مجاور محل رستوریشن تک ایمپلنت را بررسی می کند.<sup>(۲۱)</sup> از جمله آنها Jemt است. یک شاخص پاپیلا را بر اساس سطح مخاط اینترپروگزیمال مجاور محل رستوریشن تک ایمپلنت معرفی کرد.<sup>(۲۲)</sup> این شاخص تاکنون متداول ترین شاخص برای ارزیابی

زیبایی شناسی بوده است. برای ارزیابی مخاط اطراف ایمپلنت و روکش متکی بر ایمپلنت، شاخص دیگری به نام مقیاس آنالوگ بصری (VAS) Visual Analogue Scale که زیبایی ایمپلنت را از نظر Subjective ارزیابی می کند معرفی شد.<sup>(۲۳)</sup> ابزارهای دیگر برای ارزیابی نتیجه زیبایی ایمپلنت های تکی معرفی شده اند که شامل شاخص Implant aesthetic crown index (ICA) زیبایی شناسی ذهنی (SES) Subjective esthetic score، شاخص اطراف ایمپلنت و تاج Peri-Implant and Crown White Esthetic Index (PICI) و شاخص های جامع شامل White Esthetic Score (WES) و Pink Esthetic Score (PES) می شود.<sup>(۲۴)</sup> و<sup>(۱۱)</sup> Meijer و همکاران<sup>(۲۴)</sup> برای ارزیابی تاج های پشتیبانی شده با تک ایمپلنت، شاخص زیبایی Implant Crown Aesthetic Index (ICAI) را پیشنهاد کردند. در مطالعات، شاخص های PES / WES و PES برای ارزیابی زیبایی تاج ایمپلنت های تکی استفاده می شوند.<sup>(۱۱)</sup> طبق یک مطالعه جدید در مقایسه شاخص های مختلف و تکرارپذیری آنها، به نظر می رسد که شاخص های PES / WES و PICI مناسب تر از ICAI به عنوان شاخص های زیبایی شناسی برای ایمپلنت های تکی هستند.<sup>(۲۵)</sup> با وجود استفاده مکرر از شاخص های بی شمار برای ارزیابی زیبایی شناختی رستوریشن های متکی بر ایمپلنت در ناحیه قدامی، هیچ شاخصی فعلا توسط تمامی

PES استفاده شد. تفاوت معناداری بین دو نوبت بررسی در میانگین نمره PES وجود نداشت. اما اختلاف معناداری میان متخصصین مختلف از جهت نمره PES وجود داشت، به طوری که بیشترین میانگین برای متخصصین پروتز و کمترین میانگین نمره برای ارتودنتیست ها بود. نکته جالب توجه این بود که از لحاظ نمره دهی تفاوت معنی داری میان دانشجویان سال آخر با جراحان دهان و متخصصین پروتز وجود نداشت. در مطالعه حاضر نیز شاخص ها توسط دو متخصص پروتز بررسی شدند و نمره دهی صورت گرفت که مقدار توافق آنها با آزمون کاپا ۹۰ درصد بود.<sup>(۱۱)</sup>

برای ارزیابی بلند مدت ایمپلنت های تک دندان قدام فک بالا از نقطه نظر زیبایی شناختی، یک شاخص مناسب باید معیارهای زیر را برآورده کند: روایی و پایایی، لحاظ کردن بافتهای نرم اطراف ایمپلنت و پارامترهای خاص ذاتی ترمیم، تعریف آستانه پذیرش بالینی، سهولت استفاده و تکرارپذیری. در سال ۲۰۰۹، Belser و همکارانش<sup>(۱)</sup> معیار PES را اصلاح کرده و با معیار جدید خودشان ترکیب کردند و معیار PES/WES را معرفی کردند. در این معیار مجموع امتیاز PES و WES هرکدام از ۱۰ محاسبه می شد و مجموع PES/WES نیز ۲۰ بود.

متخصصین پذیرفته شده نیست و همچنان انتخاب بهترین شاخص ارزیابی زیبایی یکی از مسائل بحث برانگیز در زمینه ایمپلنت است. علاوه بر این، مطالعات مربوط به مقایسه شاخص های مختلف زیبایی شناسی کمیاب هستند. با این وجود، شاخص های زیبایی شناختی ساده برای مخاط اطراف ایمپلنت و بازسازی ها توصیه می شود. به عنوان مثال استفاده از شاخص های عینی مانند PES در بیانیه مشترک آکادمی اوستئواینتگریشن آمریکا، در رابطه با چگونگی بهبود نتایج زیبایی ایمپلنت های دندان، توصیه شده است.<sup>(۲۶)</sup> معیار زیبایی PES برای اولین بار در سال ۲۰۰۵ توسط Furhauser و همکارانش<sup>(۱۱)</sup> طراحی و معرفی شد. در نسخه اولیه این معیار ۷ متغیر (پایپلای مزیال، پایپلای دیستال، سطح لبه بافت نرم، کانتور بافت نرم، آلئولار پرسس، رنگ بافت نرم و تکسچر بافت نرم) وجود داشت که به هرکدام از این متغیرها طبق مقایسه با دندان رفرنس سالم نمره ۰ تا ۲ داده می شد.<sup>(۲۶)</sup>

در مطالعه Furhauser، ۳۰ بیمار را یکبار در ابتدای مطالعه و بار دیگر ۴ هفته بعد بررسی کردند. از ۲۰ مشاهده گر (۵ متخصص پروتز، ۵ جراح دهان، ۵ ارتودنتیست و ۵ دانشجوی سال آخر دندانپزشکی) برای نمره دهی با شاخص

جدول ۳: نحوه نمره دهی به معیار PES اصلاح شده

امتیاز از لحاظ میزان اختلاف فرم با حالت طبیعی و دندان مرجع متقابل	پایپلای مزیال	پایپلای دیستال	انحنای لثه سطح فاسیال	ارتفاع لثه سطح فاسیال	تحدب ریشه / رنگ و ویژگی های سطحی بافت نرم
۲	حضور کامل	حضور کامل	یکسان	از نظر عمودی یکسان	یکسان
۱	حضور ناقص	حضور ناقص	کمی متفاوت	کمتر از ۱ میلی متر اختلاف عمودی	کمی متفاوت
۰	عدم حضور	عدم حضور	کاملا متفاوت	بیشتر از ۱ میلی متر اختلاف عمودی	کاملا متفاوت

ارتودنتیست و ۲ دانشجوی سال آخر دندانپزشکی) خواسته شد تا با استفاده از شاخص PES/WES نتایج حاصل از ایمپلنت را نمره دهی کنند. با این حال، این مطالعه به دلیل تعداد کم معاینه کنندگان از هر گروه تخصصی و اینکه هیچ جراح دهانی در این مطالعه مشارکت نداشت، محدودیت هایی داشته است. نتایج این مطالعه نشان داد که در مجموع PES/WES اختلاف معناداری میان تخصص های مختلف وجود نداشت اما در مورد شاخص WES به طور کلی متخصصین پروتز امتیاز کمتر و پرودنتیست ها نسبت به سایرین امتیاز بیشتری را کسب کرده بودند. در این مطالعه نشان داده شد که متخصصین ارتودنسی نقادانه تر از بقیه متخصصین نظر داده بودند. در حالی که میان نظر خود بیمار و نظر دندانپزشک همبستگی معناداری وجود داشت اما این ارتباط در مورد اولین دندان پره مولر معنادار نبود و همبستگی میان شاخص PES/WES و شاخص VAS وجود نداشت.

در مطالعه حاضر نشان داده شد که رابطه ی مستقیمی بین شاخص PES/WES وجود دارد و اگر بافت نرم اطراف ایمپلنت وضعیت مناسبی نداشته باشد قطعاً ظاهر رستوریشن نهایی نیز تحت تاثیر قرار می گیرد.

#### نتیجه گیری

نتایج حاصل از بررسی ۲۰ بیمار نشان داد، میانگین مجموع شاخص PES/WES در بیماران تحت مطالعه ما  $13/95 \pm 3/41$  بود. با وجود اینکه ۷۵ درصد بیماران ما از نظر معیار PES/WES نمره بالای ۱۲ داشتند و نتایج زیبایی شناختی در بیماران ما به طور کلی قابل قبول بود، اما همچنان مواردی بودند که نمره مناسبی از لحاظ زیبایی شناختی براساس معیار های PES/WES کسب نکردند. رابطه ی مستقیمی بین شاخص PES/WES وجود داشت به عبارت دیگر اگر بافت نرم اطراف ایمپلنت

معیار WES طوری تنظیم شد که به طور خاص روی قسمت قابل مشاهده ترمیم ایمپلنت (یعنی قسمتی از تاج که از مخاط اطراف ایمپلنت بیرون می آید) تمرکز دارد و براساس پارامترهای شکل کلی دندان؛ طرح کلی و حجم تاج؛ رنگ، که شامل ارزیابی hue و value است؛ خصوصیات بافت سطحی و شفافیت و ویژگی های رنگی می باشد. نمره قابل قبول برای هر دو معیار، میانگین ۶ است و مجموع دو معیار برای قابل قبول بودن زیبایی بزرگتر یا مساوی ۱۲ می باشد.

در مطالعه Besler<sup>(۱)</sup>، ۴۵ ایمپلنت در ناحیه ماگزیلاری قدامی بررسی شدند و نتایج نشان داد که میانگین PES ۷/۸ و میانگین WES ۶/۹ بود و میانگین PES/WES نیز ۱۴/۷ بود. نتایج این مطالعه با نتایج مطالعه حاضر تقریباً شباهت دارد. در مطالعه ما نیز میانگین نمره PES از WES بیشتر بوده و اعداد بدست آمده مشابه با مطالعه Belser<sup>(۱)</sup> است. نتایج مطالعه ی Mangano<sup>(۲۷)</sup> که بر روی ۲۶ بیمار انجام شد نیز با مطالعه ما شباهت دارد. در این مطالعه نیز مشابه با مطالعه ما امتیاز PES از امتیاز WES بالاتر بود. مطالعه ی Al-Dosari و همکارانش<sup>(۲۸)</sup> که بر روی ۲۳ بیمار صورت گرفت، تقریباً به نتایج مشابه با مطالعه ما دست یافتند. در این مطالعه میانگین نمره PES/WES (۶/۴۵-۵/۸۰) از میانگین نمره PES/WES در مطالعه ما پایین تر بود. البته در مطالعه ای دیگر که توسط Cho و همکارانش<sup>(۲۹)</sup> بر روی ۴۱ بیمار صورت گرفت، میانگین نمره PES (۵/۱۷) از WES (۶/۰۲) کمتر بود. همچنین میانگین نمره PES/WES (۱۱/۱۹) نیز در این مطالعه پایین تر از مطالعه ما بود که نشان دهنده نتایج زیبایی شناختی بهتر در بیماران ما است. در مطالعه ی Cho و همکاران<sup>(۲۹)</sup> اثر تخصص ناظر مورد بررسی قرار گرفت. در این مطالعه از متخصصین مختلف (۲) متخصصین پرودنتیکس، ۲ متخصصین پروتز، ۲



### تشکر و قدردانی

این طرح با پشتیبانی معاونت پژوهشی دانشگاه علوم پزشکی مشهد (کد پژوهشی ۹۶۱۰۱۱) انجام گردیده است، که به این وسیله، مراتب سپاس پژوهشگران ابراز می گردد. نتایج به دست آمده از این تحقیق برگرفته از پایان نامه دوره عمومی دندانپزشکی است که با شماره ۳۰۸۵ در کتابخانه دانشکده دندانپزشکی مشهد به ثبت رسیده است.

وضعیت مناسبی نداشته باشد قطعاً ظاهر رستوریشن نهایی نیز تحت تاثیر قرار می گیرد. به همین منظور دندانپزشکان باید دقت بیشتری جهت دستیابی به نتایج زیبایی بهتر، که یکی از اهداف اصلی ایمپلنت در ناحیه زیبایی است، به خرج دهند.

### منابع

1. Belser UC, Grütter L, Vailati F, Bornstein MM, Weber HP, Buser D. Outcome evaluation of early placed maxillary anterior single-tooth implants using objective esthetic criteria: a cross-sectional, retrospective study in 45 patients with a 2-to 4-year follow-up using pink and white esthetic scores. *J Periodontol* 2009; 80(1):140-51.
2. den Hartog L, Raghoobar GM, Slater JJH, Stellingsma K, Vissink A, Meijer HJ. Single-tooth implants with different neck designs: a randomized clinical trial evaluating the aesthetic outcome. *Clin Implant Dent Relat Res* 2013; 15(3):311-21.
3. From S, Salierno C. Presenting on implant complications. *J Periodontol* 2012; 110(4):120-5.
4. Stappert CF, Romeo D. Soft tissue enhancement after implant placement. *Implant Site Dev* 2015; 20:361-82.
5. Hermann F, Lerner H, Palti A. Factors influencing the preservation of the periimplant marginal bone. *Implant Dent* 2007; 16(2):165-75.
6. Sammartino G, Marenzi G, di Lauro AE, Paolantoni G. Aesthetics in oral implantology: biological, clinical, surgical, and prosthetic aspects. *Implant Dent* 2007; 16(1):54-65.
7. Paknejad M, Kashfi M, Moslemi N. Comparative evaluation of soft tissue characteristics around implant and tooth. *J Dent Med* 2008; 21(3):150-5.
8. Hof M, Pommer B, Strbac G, Sütö D, Watzek G, Zechner W. Esthetic evaluation of single-tooth implants in the anterior maxilla following autologous bone augmentation. *Clin Oral Implants Res* 2013; 24(Suppl A100):88-93.
9. Cosyn J, Eghbali A, Hanselaer L, De Rouck T, Wyn I, Sabzevar MM, et al. Four modalities of single implant treatment in the anterior maxilla: a clinical, radiographic, and aesthetic evaluation. *Clin Implant Dent Relat Res* 2013; 15(4):517-30.
10. Meijndert L, Meijer HJ, Stellingsma K, Stegenga B, Raghoobar GM. Evaluation of aesthetics of implant-supported single-tooth replacements using different bone augmentation procedures: a prospective randomized clinical study. *Clin Oral Implants Res* 2007; 18(6):715-9.
11. Fürhauser R, Florescu D, Benesch T, Haas R, Mailath G, Watzek G. Evaluation of soft tissue around single-tooth implant crowns: the pink esthetic score. *Clin Oral Implants Res* 2005; 16(6):639-44.
12. Cosyn J, Eghbali A, De Bruyn H, Dierens M, De Rouck T. Single implant treatment in healing versus healed sites of the anterior maxilla: an aesthetic evaluation. *Clin Implant Dent Relat Res* 2012; 14(4):517-26.
13. Taylor EJ, Yuan JCC, Lee DJ, Harlow R, Afshari FS, Knoernschild KL, et al. Are predoctoral students able to provide single tooth implant restorations in the maxillary esthetic zone? *J Dent Educ* 2014; 78(5):779-88.
14. Palmer R, Farkondeh N, Palmer P, Wilson R. Astra Tech single-tooth implants: an audit of patient satisfaction and soft tissue form. *J Clin Periodontol* 2007; 34(7):633-8.
15. Belser U, Buser D, Higginbottom F. Consensus statements and recommended clinical procedures regarding esthetics in implant dentistry. *Int J Oral Maxillofac Implants* 2004; 19(Suppl):73-4.
16. Chang M, Wennström JL, Ödman P, Andersson B. Implant supported single-tooth replacements compared to contralateral natural teeth. Crown and soft tissue dimensions. *Clin Oral Implants Res* 1999; 10(3):185-94.
17. Smith DE, Zarb GA. Criteria for success of osseointegrated endosseous implants. *J Prosthet Dent* 1989; 62(5):567-72.
18. Rosenstiel SF, Ward DH, Rashid RG. Dentists' preferences of anterior tooth proportion--a Web-based study. *J Prosthodont* 2000; 9(3):123-36.
19. Norton MR, Gamble C. Bone classification: an objective scale of bone density using the computerized tomography scan. *Clin Oral Implants Res* 2001; 12(1):79-84.

20. Cawood J, Howell R. Reconstructive preprosthetic surgery. I. Anatomical considerations. *Int J Oral Maxillofac Surg* 1991; 20(2):75-82.
21. Jemt T. Regeneration of gingival papillae after single-implant treatment. *Int J Periodontics Restorative Dent* 1997; 17(4):326-33.
22. Jemt T. Restoring the gingival contour by means of provisional resin crowns after single-implant treatment. *Int J Periodontics Restorative Dent* 1999; 19(1):20-9.
23. Chang M, Wennström JL, Andersson B. Esthetic outcome of implant-supported single-tooth replacements assessed by the patient and by prosthodontists. *Int J Prosthodont* 1999; 12(4):335-41.
24. Meijer HJ, Stellingsma K, Meijndert L, Raghoobar GM. A new index for rating aesthetics of implant-supported single crowns and adjacent soft tissues—the Implant Crown Aesthetic Index: a pilot study on validation of a new index. *Clin Oral Implants Res* 2005; 16(6):645-9.
25. Lanza A, Di Francesco F, De Marco G, Femiano F, Itró A. Clinical application of the PES/WES Index on natural teeth: case report and literature review. *Case Rep Dent* 2017; 2017:9659062.
26. Morton D, Chen ST, Martin WC, Levine RA, Buser D. Consensus statements and recommended clinical procedures regarding optimizing esthetic outcomes in implant dentistry. *Int J Oral Maxillofac Implants* 2014; 29(Suppl):216-20.
27. Mangano F, Mangano C, Ricci M, Sammons RL, Shibli JA, Piattelli A. Single-tooth Morse taper connection implants placed in fresh extraction sockets of the anterior maxilla: an aesthetic evaluation. *Clin Oral Implants Res* 2012; 23(11):1302-7.
28. Al-Dosari A, Al-Rowis Re, Moslem F, Alshehri F, Ballo AM. Esthetic outcome for maxillary anterior single implants assessed by different dental specialists. *J Adv Prosthodont* 2016; 8(5):345-53.
29. Cho HL, Lee JK, Um HS, Chang BS. Esthetic evaluation of maxillary single-tooth implants in the esthetic zone. *J Periodontal Implant Sci* 2010; 40(4):188-93.