

## واکنش‌های پریوستی و گزارش یک مورد

دکتر ماهرخ ایمانی مقدم

استادیار بخش رادیولوژی دانشکده دندانپزشکی مشهد

### چکیده

#### مقدمه

تولید استخوان جدید، از تظاهرات اکثر بیماریهای استخوانی است که ممکن است از عناصر تشکیل دهنده استخوان نرمال (تراپیکولها و پریوست) و یا از سلولهای تومور منشاء گرفته باشد. اگر چه تومورهای استخوان‌ساز و غضروف‌ساز به تنهایی می‌توانند استخوان جدید تولید کنند اما تعداد زیادی از نئوپلاسمها و همچنین عفونتها، تروما و سایر بیماریها نیز می‌توانند باعث تحریک و تشکیل استخوان جدید بصورت واکنشی شوند. افتراق موارد فوق از یکدیگر بسیار حائز اهمیت است.

هدف از این مقاله شناخت بیشتر انواع واکنشهای پریوستی است که در واقع در تشخیص افتراقی ضایعات مربوطه از نظر رادیولوژی کمک کننده می‌باشد. که در قالب مورد نادری از کیست باکال که با واکنش پریوستی همراه بود، ارائه شده است.

#### بحث و نتیجه‌گیری

اگر چه تکنیکهای تصویربرداری گوناگونی مثل CT، پانورامیک و رادیوگرافی پری آپیکال می‌توانند الگوی واکنش پریوستی را نشان دهند ولی در این مورد کیست باکال چیزی نشان ندادند و فعالیت پریوستی با نمای پوست پیازی در تکنیک اکلوزال کراس سکشنال بخوبی قابل مشاهده بود. با توجه به بررسی انواع واکنشهای پریوستی می‌توان دریافت که شناخت نماهای رادیوگرافیک این واکنشها و انتخاب تکنیک رادیوگرافی مناسب همراه با یافته‌های کلینیکی می‌تواند به تشخیص نهایی ضایعات استخوانی کمک نماید.

#### کلید واژه‌ها

واکنش پریوستی، کیست باکال، رادیوگرافی.

## مقدمه

زمان تشکیل آنها تقسیم بندی می شوند:

۱- **تهاجم:** واکنش های پریوستی بسته به میزان برآمده شدن پریوست از حدود طبیعی خود بصورت مهاجم و نیمه مهاجم و غیرمهاجم طبقه بندی می شوند. واکنش مهاجم لزوماً مترادف بدخیمی نیست. بلکه به این معنی است که پیشرفت بیماری سریعتر از آن است که استخوان بتواند پاسخ بدهد. بسته به میزان تهاجم ضایعه، ناحیه زیر پریوست و بین الیاف شاریبی ممکن است با استخوان جدید پر شود یا نه، ضایعاتی که مهاجم تر هستند پریوست را به سرعت از کورتکس و به مقدار بیشتری دور از کورتکس بلند و برآمده می کنند و فضای بیشتری برای تشکیل استخوان با نمای سوزنی\* شکل فراهم می کنند.

۲- **فعالیت:** واکنش پریوستی می تواند بصورت فعال و یا غیر فعال بسته به وضوح حدود و لبه های آن تقسیم بندی شود. یک واکنش غیرفعال دارای حدود مشخصی است و محل خاتمه پریوست و شروع بافت نرم بخوبی قابل تشخیص است. واکنش های پریوستی فعال دارای حدودی نامشخص و نامعلوم هستند و حدود واقعی پریوست به سختی قابل شناسایی است.

۳- **مدت زمان (سن ضایعه):** مدت زمان پیدایش ضایعه می تواند آپاسیته نسبی واکنش پریوستی را تخمین بزند. واکنش پریوستی جوان آپاسیته مشابه بافت نرم خواهد داشت. با گذشت زمان و افزایش سن ضایعه، این واکنش رادیوپاکتر و مشابه استخوان می شود.<sup>(۲)</sup>

### انواع اختصاصی واکنش های پریوستی

واکنش های پریوستی در رادیوگرافی به دو صورت عمده، با دانسیته ممتد و یکنواخت\*\* و یا منقطع و از هم گسیخته مشاهده می شوند.<sup>(۳)</sup>

### واکنش پریوستی ممتد و یکنواخت

این واکنش بصورت یک لایه منفردی از استخوان جدید که دانسیته یکنواختی داشته و ضخیم تر از یک میلیمتر است توصیف می شود. اختلافات قابل توجهی ممکن است از بیماری به بیمار دیگر مشاهده شود. این واکنش علامت یک پروسه خوش خیم می باشد. نکته اصلی در تشخیص راکسیون پریوستی یکنواخت تداوم آن است و اینکه برای هفته ها نسبتاً بدون تغییر

پریوست غشایی ضخیم از لایه های سلولی متعدد است که تقریباً تمام سطح هر استخوانی را می پوشاند. تنها قسمتهایی که توسط این غشاء پوشیده نمی شود، نواحی است که توسط غضروف پوشیده می شود پریوست علاوه بر پوشاندن استخوان و خونرسانی به آن در صورتیکه بطور مناسب تحریک شود باعث تولید استخوان نیز می شود.<sup>(۱)</sup>

پریوست از دولایه تشکیل شده است یک لایه فیروز خارجی و یک لایه داخلی که لایه اخیر دارای خصوصیات استخوانسازی است و اگر سالم بماند می تواند تولید استخوان جدید در طول الیاف کوچک و عروق خونی بنماید.<sup>(۲)</sup>

تروما، التهاب و عفونت شایعترین علل ایجاد واکنش پریوستی در اطفال و بزرگسالان است. نئوپلاسمهای بدخیم اولیه استخوان گرچه نادر می باشند اما معمولاً همیشه باعث ایجاد واکنش پریوستی می شوند. در متاستازها نیز گاهی اوقات واکنش پریوستی مشاهده می شود. البته در بالغین و در دیگر استخوانهای بدن، واکنش های پریوستی به علل دیگری همچون رتیکولوزیس واستئوآرتروپاتی ریوی نیز بطور نادر می تواند ایجاد شود. در نوزادان سیفلیس مادرزادی و بیماری کافتی نیز می بایست مورد توجه قرار گیرد. لوسمی، آنمی های اریتروبلاستیک (در مهاجران) و اسکوربوت نیز از علل احتمالی ایجاد واکنش پریوستی می باشند. تومور اوینگگ و متاستازهای ناشی از نوروبلاستوما سایر عواملی هستند که در دوران کودکی باعث ایجاد این واکنش می شوند.<sup>(۴،۳)</sup>

واکنش های پریوستی بطور شایع در ضایعات استخوانی ایجاد می شوند و شناسایی انواع الگوهای آنها از نظر رادیولوژیکی کمک بسیار بزرگی به تشخیص این ضایعات می کند. هدف از این مقاله شناخت بیشتر علل و انواع واکنش های پریوستی و گزارش یک مورد کیست باکال عفونی که باراکسیون پریوستی همراه بوده می باشد.

### طبقه بندی واکنش های پریوستی

واکنش های پریوستی بسته به میزان تهاجم، فعالیت و مدت

\* Spiculated

\*\* Solid

باقی می‌ماند.

### واکنش‌های پریوستی از هم گسیخته و منقطع

این واکنش‌ها یکنواخت نیستند و دارای اشکال متفاوتی می‌باشند و در رادیوگرافی نماهای مختلفی دارند نمای لایه-لایه یا پوست پیازی و یا عمودی و اشعه خورشیدی مثالهای کلاسیکی از این نوع واکنش‌ها می‌باشند که بصورت برآمدگی پریوست بدنبال بیماریهای فعال (تومورهای بدخیم، عفونتها، خونریزیهای مکرر) ایجاد می‌شوند. از مشخصات برجسته واکنش‌های پریوستی منقطع، ناپایداری و بی ثباتی آن است و نمای رادیوگرافی آنها پیوسته در حال تغییر است. محرکهای مهاجم تر باعث تغییر بیشتر راکسیون پریوستی بصورت هفته به هفته و بعضی مواقع حتی تغییرات بصورت روزانه ایجاد می‌شود. (۳)

در پروسه‌های با رشد سریع پریوست نمی‌تواند تولید استخوان جدید متناسب با سرعت رشد ضایعه بکند. بنابراین بجای پترن یکنواخت ما نمای از هم گسیخته مشاهده می‌کنیم. این پترن به چگونگی رشد و توقف ضایعه بستگی دارد. (۱) در زیر به شرح انواع واکنش‌های از هم گسیخته می‌پردازیم:

### واکنش پریوستی لایه لایه

این واکنش نمای لایه لایه یا پوست پیازی داشته و نشان دهنده برآمدگی پریوست بصورت دوره‌ای و یا متناوب است این نما معمولاً نشان دهنده یک ضایعه نیمه مهاجم است و می‌تواند همراه با انواع استئومیلیت و بعضی از تومورها دیده شود. (۲) اگر تومور رشد دوره‌ای داشته باشد (مانند سارکوم اوینگگ) لایه‌هایی از استخوان جدید پریوستی در زیر قرار می‌گیرند و یک نمای لایه لایه و یا پوست پیازی ایجاد می‌کند. (۴)

اگرودای ناشی از یک ضایعه آماسی می‌تواند پریوست را از روی استخوان کورتیکال بلند کرده و سپس باعث تحریک پریوست و تشکیل استخوان جدید شود. هنگامیکه این پدیده بیشتر از یکبار اتفاق بیفتد باعث ایجاد نمای پوست پیازی می‌شود که در رادیوگرافی قابل مشاهده است (تصویر ۱) این پدیده بطور شایع در ضایعات التهابی دیده می‌شود و در بعضی از ضایعات بدخیم (مانند لوسمی) و در هیستوسیتوزیس Langerhan's cell نادر است. Pharooh و Dagenais (سال ۱۹۹۲) در مطالعه‌ای بر روی

اندازه و ضخامت آن ممکن است افزایش یابد اما یکنواختی دانسیته رادیوگرافی آن به مقدار جزئی تغییر می‌کند این واکنش از بیماری به بیمار دیگر بسته به طبیعت و مدت بیماری متغیر است بعنوان مثال در یک فرد مبتلا به ائوزینوفیلیک گرانولوما ممکن است واکنش پریوستی بصورت لایه نازکی از استخوان جدید باشد، در حالیکه در فرد دیگر این واکنش برجسته تر بوده و همراه با پاسخ پریوستی ضخیم‌تری می‌باشد. اما در هر دو مورد نمای استخوان جدید یکنواخت و متحدالشکل می‌باشد.

در پروسه‌های با رشد آهسته پریوست زمان کافی برای پاسخ به آن را دارد. در نتیجه می‌تواند تولید استخوان جدید متناسب با سرعت رشد ضایعه بکند. بنابراین استخوان جدید پریوستی بصورت یکنواخت در طول لبه‌های استخوان مبتلا مشاهده می‌شود. (۳)

واکنش یکنواخت ممکن است ضخیم یا نازک، صاف و یا ناهموار دارای اپاسیته متغیر، حدود مشخص و یا نامشخص باشد. شکل اپاسیته دلالت بر مدت زمان و سن پروسه و احتمالاً مهاجم اولیه آن می‌کند اگر سطح واکنش پریوستی صاف و مشخص باشد، ضایعه ترمیم شده و یا در حال ترمیم است و می‌بایست بصورت غیربرجسته و غیرفعال طبقه بندی شود. اگر حدود واکنش نامشخص باشد بصورت فعال طبقه بندی می‌شود. واکنش‌های پریوستی یکنواخت معمولاً پروسهایی غیرمهاجم و احتمالاً نیمه مهاجم می‌باشند. (۲)

واکنش یکنواخت معمولاً مشخصه یک بیماری خوش خیم است اما گاهی بندرت همراه ضایعات بدخیم (لنفوسارکوم) نیز مشاهده می‌شود. در میان ضایعاتی که بطور شایع تولید استخوان جدید پریوستی از نوع یکنواخت می‌کنند می‌توان ائوزینوفیلیک گرانولوما، استئومیلیت، شکستگیها، بیماریهای عروقی، خونریزیها، استئوئید استئوما، استئو آرتروپاتی ریوی و بیماریهای متابولیکی را نام برد. (۳)

تیغه‌های نازک و بلند برعکس نشانه یک پروسه با تهاجم بیشتر است.<sup>(۲۳)</sup>

اگر ضایعه رشد سریع و ثابتی داشته باشد. پیوست نمای کاملاً متفاوتی ایجاد می‌کند که گاهی اوقات نمای اشعه خورشیدی\*\* و یا شبیه بقایای موهای کوتاه شده\*\*\*، نامیده می‌شود<sup>(۱)</sup> البته در نمای اشعه خورشیدی تیغه‌ها ضخیم و نامنظم بوده در حالیکه در نمای شبیه بقایای موهای کوتاه شده تیغه‌های استخوانی نازک تر بوده و بطور منظم تری در کنار یکدیگر قرار می‌گیرند. نمای اشعه خورشیدی نشانه یک پروسه مهاجم است. استئوسارکوم و تومور اوینگ با تمایل به ایجاد نمای اشعه خورشیدی دارند. (تصویر ۲)

کندروسارکوم و فیروسارکوم فعالیت پیوستی کمتری را نشان می‌دهند. نمای اشعه خورشیدی ممکن است همراه آنژیوما و تالاسمی نیز دیده شود، اما معمولاً منظم تر است. این نما همچنین در تومورهای متاستاتیک غده پروستات و نوروبلاستوما نیز مشاهده می‌شود.<sup>(۴۳)</sup>

### واکنش پیوستی بدون شکل

تومورهای بدخیم علاوه بر اینکه باعث ایجاد نمای لایه لایه و یا تیغه‌های عمود بر استخوان می‌شوند اغلب باعث ایجاد توده‌های کلسیفیه‌ای می‌شوند که شکل مشخصی بخود نمی‌گیرد و بطور عمده بین استخوان جدید پیوستی و کورتکس استخوان میزبان قرار می‌گیرند این رسوبات بی شکل ممکن است از یک تومور استخوانی و یا از پاسخ پیوست به تومور ناشی شده و اغلب به اشکال کروی یا بیضوی هستند و از نظر اندازه از چند میلیمتر تا چند سانتیمتر در برش عرضی متفاوت می‌باشند. این واکنشها معمولاً دلالت بر بدخیمی دارند و بندرت ممکن است با تومورهای خوش خیم استخوانی همراه شوند. حدود واکنش پیوستی معمولاً کمتر مشخص می‌باشد و این نما نسبت به سایر واکنش‌های پیوستی کمترین نظم و ترتیب را دارد و نشانه یک پروسه مهاجم می‌باشد. معمولاً نواحی از تحلیل استخوان همراه با ضایعه مشاهده می‌شود و استخوان جدید معمولاً بصورت تجمعی ابری شکل و یا بصورت رشته‌های به هم پیچیده نمایان است و

۲۹ بیمار مبتلا به هیستوسیتوزیس X فکین نشان دادند که واکنش پیوستی می‌تواند یک مشخصه خوب برای شناسایی هیستوسیتوزیس X باشد. شناخت حضور این واکنش به مقدار زیادی بستگی به تکنیکهای رادیوگرافی قابل دسترس برای مطالعه دارد.<sup>(۷۶و۵)</sup>

در مطالعه‌ای که Wood و Nortije در سال ۱۹۸۸ بر روی واکنش پیوستی در بیماران مبتلا به استئومیلیت انجام دادند، نشان داده شد که تعداد لایه‌های پیوستی جدا از هم در این بیماران بین ۱۲-۱ لایه بود. تعداد لایه‌ها با سن بیماران در ارتباط نبوده و ممکن است بدلیل فاکتورهای باکتریایی باشد و در ارتباط با واکنش پیوستی نمی‌باشد.<sup>(۸و۹)</sup>

### واکنش پیوستی ندولر لایه‌ای

یک واکنش پیوستی موازی و یا لایه-لایه است که بصورت منقطع و از یک تعداد بیشتری لایه تشکیل شده است در قسمت سطحی این لایه‌ها، در ناحیه‌ای دور از استخوان، دانسیته‌های ندولر متصل به هم وجود دارد. این نما تقریباً بطور تغییر ناپذیر به معنی حضور یک ضایعه خوش خیم و بطور شایع استئومیلیت و یا ائوزینوفیلیک گرانولوما بوده و به شناسایی آنها از سارکوم اوینگ و سایر تومورهای با سلول گرد\* کمک می‌کند. محققین این واکنش را در سایر تومورهای خوش خیم مانند استئوبلاستوما نیز مشاهده کرده‌اند. البته این واکنش ممکن است هنگامیکه یک تومور بدخیم عفونی شده باشد (بعد از بیوپسی) و یا بعد از درمان نیز وجود داشته باشد.<sup>(۳)</sup>

### واکنش پیوستی با تیغه‌های عمودی

این واکنش بدلیل رشد استخوان جدید، عمود بر صفحه استخوان میزبان ایجاد می‌شود. معمولاً این واکنش توسط یک تومور بدخیم که پیوست را بلند می‌کند ایجاد می‌شود. بعقیده Harmon و Brunshwing تشکیل استخوان جدید در طول الیاف شاری صورت می‌گیرد و نمای تیغه‌های نازک سوزن مانند ایجاد می‌کند این نما معمولاً نشانه یک ضایعه نیمه مهاجم تا مهاجم است. تیغه‌های کوتاه و ضخیم نشانه یک پروسه با تهاجم کمتر و

\* Round cell tumors

\*\* Sunray

\*\*\* Hair-on-end

پریوستی و شیوع آنها در استخوانهای فک برای چگونگی کاربرد آنها در تشخیص افتراقی ضایعات استخوانی یک مورد کیست باکال را که با واکنش پریوستی همراه بود به همراه توصیف رادیوگرافیک و شرح بالینی آن مطرح نموده و تشخیص افتراقی می‌نماییم.

### کیست Buccal Bifurcation (BBC)

این کیست به اسامی مختلفی مانند کیست باکال عفونی مندیبول، کیست پارادنتال و یا کیست دندانی عفونی یک طرفه نامیده می‌شود. منشأ اپیتلیوم آن احتمالاً رشته‌های اپی تلیالی پر یودنشیوم ناحیه انشعاب ریشه‌های مولرهای مندیبول است، نمای هیستوپاتولوژیک آن اختصاصی نیست. ایتولوژی آن ناشناخته است یک تئوری التهاب را محرک ایجاد آن می‌داند اما التهاب همیشه وجود ندارد. سازمان بهداشت جهانی این کیست را جزو کیستهای التهابی طبقه بندی کرده است.

شایع‌ترین علت حضور این کیست فقدان و یا تاخیر در رویش اولین یا دومین مولر فک پایین است در معاینه کلینیکی دندان مولر ممکن است غایب باشد و یا کاسپ لینگوال آن بطور غیرطبیعی بطرف مخاط باکال رانده شده و بلندتر از موقعیت کاسپ باکال آن قرار گرفته باشد. ابتلاء اولین مولر مندیبول بیشتر از دومین مولر است یک تورم سخت ممکن است در قسمت باکال ناحیه مولر در گیر وجود داشته باشد و دندانهای ناحیه مبتلا همیشه زنده می‌باشند و اگر کیست بطور ثانویه عفونی شود بیمار درد نیز خواهد داشت سن ابتلاء برای BBC دو دهه اول زندگی و برای کیست پارادنتال سومین مولر دهه سوم زندگی است.

گاهی اوقات این کیست بطور دو طرفه اتفاق می‌افتد و همیشه در ناحیه باکال و انشعابات ریشه‌ای دندان مولر قرار می‌گیرد در رادیوگرافی پری آپیکال و پانورامیک ضایعه ممکن است کمی دیستال به محل انشعاب ریشه دندان مبتلا قرار گیرد و در بعضی موارد از نظر رادیولوژیکی حدود آن به آسانی مشخص نیست و ضایعه ممکن است بصورت یک ناحیه رادیولوسنت بر روی تصویر ریشه‌های مولر بیفتد. در سایر موارد دارای حدودی مشخص و حاشیه استخوانی است. بیشترین مشخصه تشخیصی

ممکن است با نمای سوزنی شکل نیز همراه باشد.

حضور این واکنش به افتراق تومورهای اولیه استخوانی از تومورهای متاستاتیک کمک می‌کند زیرا تومورهای متاستاتیک بندرت باعث واکنش پریوستی و یا رسوبات بی شکل خارج استخوانی می‌شوند. مگر اینکه با یک شکستگی پاتولوژیک همراه شده باشند. البته بدخیمی پروستات و دستگاه گوارش از موارد استثناء قابل توجه هستند. (۱ و ۲)

### مثلث کدمن (Codman)

مثلث Codman اولین بار توسط Ribbert در سال ۱۹۱۴ توصیف شد. او معتقد بود که این مثلث بدنبال برآمدگی پریوست بدلیل یک توده توسعه یافته ایجاد می‌شود. (۳) البته مثلث کاملی وجود ندارد هنگامیکه یک پروسه رشد سریعی دارد، پریوست لایه نازکی از استخوان جدید تولید می‌کند که بعضی اوقات فقط لبه‌های پریوست بلند و استخوانی خواهد شد. هنگامیکه این مقدار جزئی از استخوانسازی مماس به اشعه X در رادیوگرافی باشد، این نما یک زاویه کوچک با سطح استخوان تشکیل می‌دهد، اما یک مثلث کامل نیست (تصویر ۳) (۳ و ۴) این نما مدت‌ها بصورت تظاهراتی از یک بیماری بدخیم استخوانی مورد توجه قرار می‌گرفت. اما امروزه محققین دریافته‌اند که این نما بدنبال هر ضایعه‌ای (چه خوش خیم و بدخیم) که پریوست را بلند می‌کند می‌تواند اتفاق بیفتد. (۳)

یک واکنش پریوستی مهاجم ممکن است بصورت مثلث کدمن مشاهده شود. تولید استخوان جدید در ناحیه معمولاً بصورت یک واکنش یکنواخت است. این نما نمی‌تواند برای یک تومور پاتوگنومونیک باشد اما نشانه واکنش مهاجمی است که پریوست را سرعت از روی کورتکس بلند می‌کند. (۴ و ۲)

یک واکنش پریوستی منقطع و غیریکنواخت نیز ممکن است بصورت نمای اشعه خورشیدی و یا پوست پیازی و یا مثلث کدمن نمایان شود. این نماها بصورت شایع در تومورهای اولیه بدخیم و پروسه‌های غیربدخیم با درجه تهاجم زیاد مشاهده می‌شوند. (۴)

با توجه به شناخت علل و انواع گوناگون واکنش‌های

و اکلوزال و پری آپیکال گرفته شد (بعلاوه قبلاً از بیمار سی تی اسکن در مقاطع مختلف گرفته شده و برای بیمار تشخیص کیست گذاشته شده بود).

در رادیوگرافی پانورامیک بیمار ضایعه‌ای رادیولوسنت اینترادیکولار با حدودی کم مشخص در ناحیه آپکس و محل انشعاب ریشه اولین مولر مندیبول مشاهده شد. در رادیوگرافی اکلوزال انحراف ریشه‌های دندان به سمت کورتکس لینگوالی و راکسیون پریوستی با نمای پوست پیازی مشخص بود. (تصاویر ۷و۵و۶).

با توجه به یافته‌های کلینیکی و رادیولوژیکی موجود برای بیمار در تشخیص افتراقی موارد: کیست تروماتیک عفونی، کیست باکال عفونی، هیستوسیتوزیس X و پریوستیت پرولیفراتیو، ژانت سل گرانولومای مرکزی و سارکوم اوینگک مطرح شد. در بیوپسی بعمل آمده از بیمار آبنه مزمن منتشر بصورت حفرات شبیه کیست با جدار همبندی مملو از کاپیلرهای خونی و آگزودا و ارتشاح سلولهای آماسی حاد و مزمن با برتری لنفوپلاسموسیت و همچنین در برخی نواحی وجود پوشش اپیتالیایی شبیه مالاسه با رشد طاق نصرتی گزارش شد و بالاخره برای بیمار تشخیص نهایی کیست باکال مندیبول گذاشته شد.

### بحث و نتیجه گیری

بر اساس نظریه Moser و Madewell واکنش پریوستی نشانه فعالیت بیولوژیکی استخوان است و تومور، عفونت، التهاب و تروما شایع ترین علل ایجاد این واکنش‌ها هستند. شناخت الگوهای رادیوگرافیک آنها در افتراق این عوامل از یکدیگر بسیار ضروری است. بعنوان مثال هنگامیکه نمای یکنواخت در یک واکنش مشاهده می‌شود حدود ۹۵-۹۰ درصد موارد می‌توانیم انتظار یک پروسه خوش خیم را داشته باشیم، در حالیکه مشاهده نماهای از هم گسیخته این واکنش‌ها (بخصوص نمای Amorphous و Spiculated) می‌تواند زنگ خطر برای حضور یک تومور بدخیم باشد.

در بررسی موارد تشخیص افتراقی مطرح شده برای بیمار بایستی به نکات زیر توجه کرد:

BBC انحراف دندان مولر مبتلا است بطوریکه نوک ریشه‌ها بطرف کورتیکال پلیت لینگوالی مندیبول و سطح اکلوزال دندان به طرف سطح باکال مندیبول رانده می‌شود این انحراف ممکن است در رادیوگرافی پری آپیکال و پانورامیک قابل مشاهده باشد. بهترین رادیوگرافی برای نشان دادن این حالت تکنیک اکلوزال کراس سکشنال فک پایین است. که وضعیت غیرطبیعی آپکس ریشه را مشخص می‌کند اگر کیست به اندازه کافی بزرگ باشد باعث جابجایی و تحلیل دندان مجاور می‌شود، در مواردیکه کیست بطور ثانویه عفونی شود، استخوان جدید پریوستی در کورتکس باکال مجاور دندان مبتلا تشکیل خواهد شد.

تشخیص کیست باکال عمدتاً بر اساس یافته‌های کلینیکی و رادیوگرافیک استوار است تشخیص افتراقی عمده شامل ضایعاتی است که منجر به پاسخ پریوستی آماسی بر روی سطح باکال مولرهای مندیبول می‌شود (مانند یک آبنه پریودنتال یا هیستوسیتوزیس Langerhan's Cell) تنها افتراق این ضایعات از یکدیگر این است که فقط این کیست باعث کج شدن دندان مولر می‌شود همچنین در تشخیص افتراقی کیست دنتی ژوروس نیز مطرح می‌شود اما کیست باکال اطراف تاج دندان را احاطه نمی‌کند، و عود ندارد و دندان مبتلا بایستی حفظ شود.<sup>(۶)</sup>

### گزارش مورد

پسر بچه‌ای ۸ ساله ساکن بجنورد با شکایت تورم سمت چپ صورت به بخش بیماریه‌های دهان دانشکده دندانپزشکی مشهد در سال ۱۳۷۸ ارجاع داده شد. در معاینه داخل دهانی بیمار ضایعه‌ای با قوام سخت استخوانی در ناحیه 6-D که در لمس درد زیادی داشته مشاهده شد. دندانهای این ناحیه لقی نداشته و در معاینه خارج دهانی دو ندول لنفاوی متحرک و سفت و در لمس حساس در سمت چپ گردن به اندازه ۱×۱ cm با قوام سفت و یک ندول در سمت راست به اندازه کمتر از ۰/۵ cm قابل لمس بود. بیمار آگاهی دقیقی از زمان شروع ضایعه نداشته و شروع آنرا حدود یک هفته قبل ذکر می‌کرد. در تاریخچه بیمار سابقه تروما (افتادن از اسب) مشهود بود. از بیمار رادیوگرافی‌های پانورامیک

ایجاد می‌کند در افتراق این نما از هیستوسیتوزیس X و استئومیلیت گاره بایستی توجه داشت که نمای لایه لایه در سارکوم اوینگک معمولاً همراه با نواحی از تخریب کورتکس است.

علت ایجاد واکنش پریوستی در کیست باکال مطرح شده بدلیل فعال بودن پریوست در اطفال و اضافه شده عفونت از طریق پاکت پریودنتال دیستال دندان 6 به کیست بوده است.

انتخاب تکنیک رادیوگرافی مناسب نیز برای شناسایی الگوی واکنش‌های پریوستی بسیار حائز اهمیت است بعنوان مثال در مورد کیست باکال گزارش شده، تکنیک سی تی اسکن، پانورامیک و رادیوگرافی پری آپیکال واکنش پریوستی را نشان ندادند. در صورتیکه فعالیت پریوستی با نمای پوست پیازی در تکنیک اکلوزال کراس سکشنال فک پایین بخوبی قابل مشاهده بود.

بنابراین آگاهی از انواع الگوهای فعالیت پریوستی و انتخاب تکنیک رادیوگرافیک مناسب همراه با یافته‌های کلینیکی بیمار می‌تواند ما را به تشخیص نهایی ضایعات استخوانی نزدیکتر نماید.

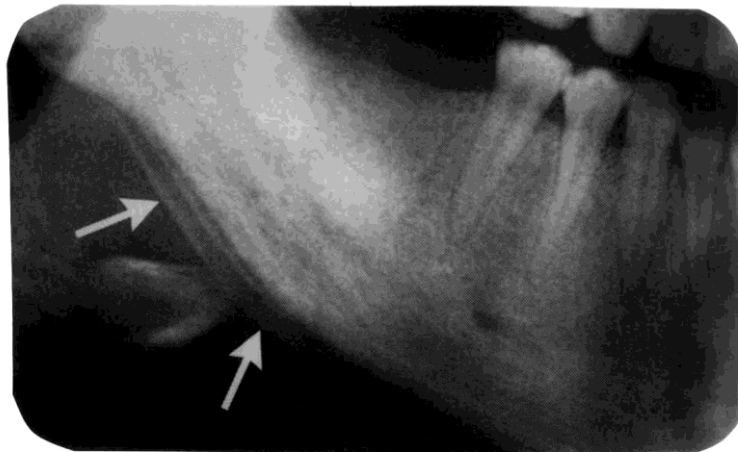
کیست تروماتیک بندرت باعث تورم کورتکس (باستثناء کیستهای بزرگ) و واکنش پریوستی می‌شود.

در اتوزینوفیلیک گرانولوما ضایعات داخل استخوانی منفرد بوده و بیشتر در خلف مندیبل بخصوص ناحیه راموس شایع می‌باشند این ضایعات معمولاً دارای حدودی مشخص بوده و توانایی ایجاد واکنش پریوستی با نمای لایه لایه را داشته که با واکنش پریوستی ناشی از ضایعات التهابی غیرقابل شناسایی می‌باشد.

پریوستیت پرولیفراتیو یا استئومیلیت گاره غالباً بدنبال یک عفونت دندانی (مولر اول فک پایین) ایجاد می‌شود. وجود رادیولوسنسی پری آپیکال با حدود نامشخص در ناحیه دندان مبتلا و واکنش پریوستی با نمای پوست پیازی از مشخصات برجسته رادیوگرافیک این ضایعه است.

جابجائی دندانها و یا تحلیل ریشه دندانهای مجاور و تورم کورتکس خارجی فک بدون ایجاد واکنش پریوستی معمولاً از خصوصیات ژانت سل گرانولوما می‌مرکزی است.

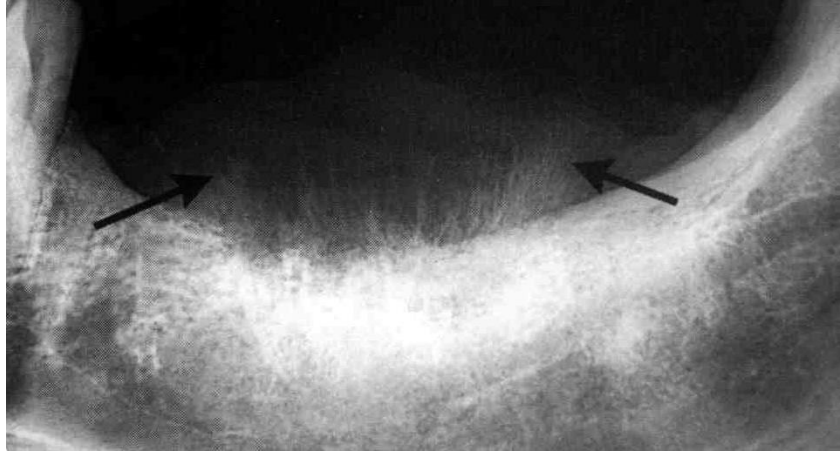سارکوم اوینگک قادر به تحریک پریوست و تولید استخوان جدید است اما نمای شایع آن مثلث کدمن و نمای اشعه خورشیدی می‌باشد و بندرت واکنش پریوستی از نوع لایه لایه



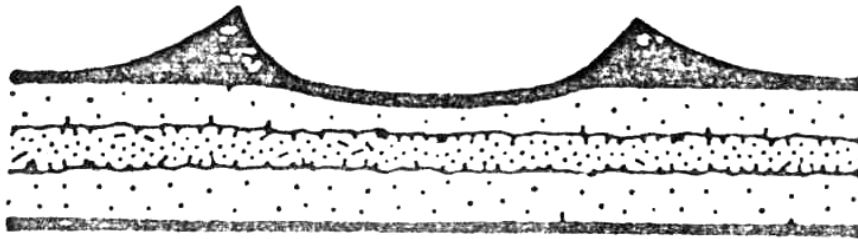
تصویر ۱: در رادیوگرافی پانورامیک بیمار مبتلا به استئومیلیت وجود حداقل دو لایه از استخوان جدید (فلش‌ها) تولید شده توسط پریوست در ناحیه لبه تحتانی مندیبول قابل مشاهده است.



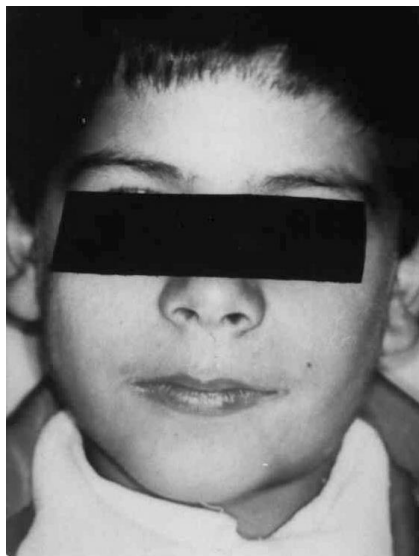



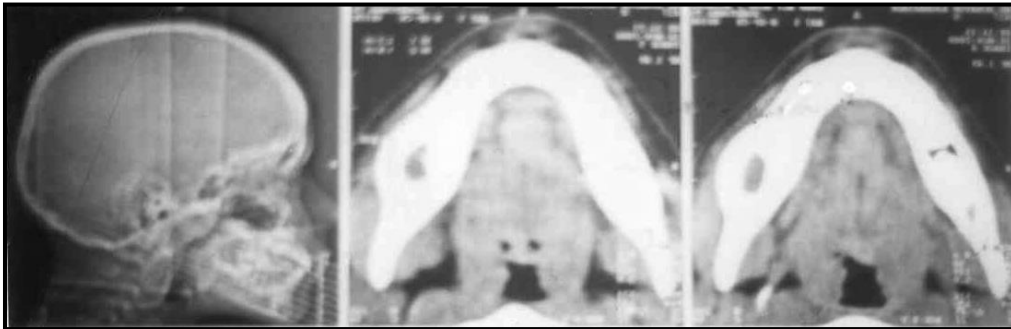تصویر ۲: در رادیوگرافی از مندیبول رزکسیون شده بیمار مبتلا به استئوسارکوما، اسپیکولهای ظریف استخوانی (فلش‌ها) در لبه فوقانی استخوان آلونل قابل مشاهده است.



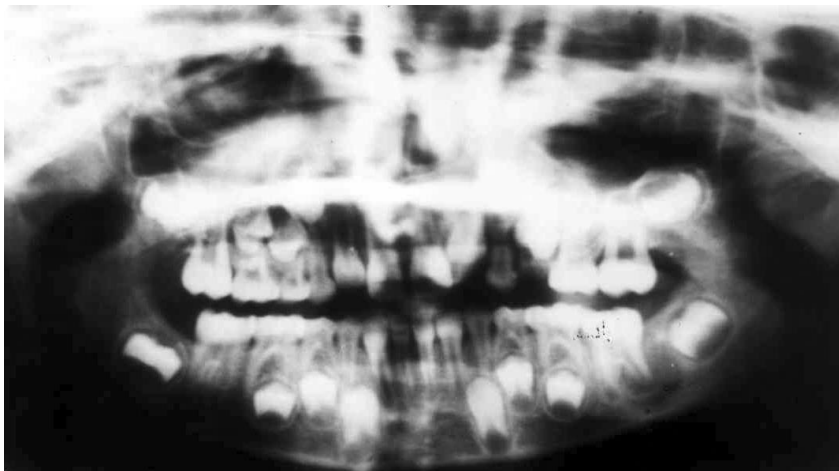تصویر ۳: نمای شماتیک مثلث کدمن، تومور پریوست را از روی استخوان بلند کرده و استخوان جدید بین تومور و پریوست برآمده، قرار می‌گیرد.



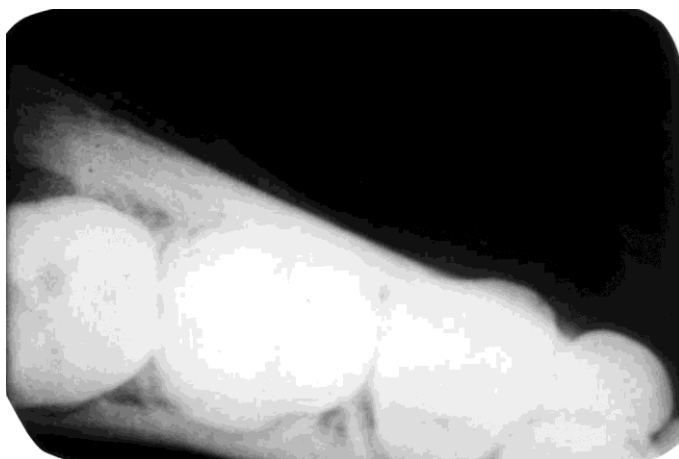تصویر ۴: ←



تصویر ۵: تصاویر CT در مقطع اگزیزالی expansion کورتکس باکال در ناحیه سمت چپ بیمار را نشان می‌دهد.

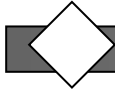


تصویر ۶: در رادیوگرافی پانورامیک، رادیولوستی ایترادایوکولار با حدود کم مشخص در ناحیه مولر اول قابل مشاهده است.



تصویر ۷: در رادیوگرافی اکلوزال کراس سکشال، واکنش پریوستی با نمای پوست پیازی در ناحیه کورتکس باکال مشاهده می‌شود.

1. Ragsdale BD, Madewell JE, Sweet DE. Radiologic analysis of solitary bone lesions. Part II, periosteal reactions. *J Radiol Clin North Am* 1981;19:749-83.
  2. Kari L. Anderson. Introduction to musculoskeletal radiology, musculoskeletal systems course. Lecture 1, Fall : 2001; P.1-16.
  3. Edeiken J, Dalinka M. Diagnosis of diseases of bone. Vol. 1, Baltimore: Williams and Wilkins; 1990. P.11-31.
  4. Sutton D. Textbook of radiology and medical imaging. vol. 1, 5<sup>th</sup> ed. Edinburgh: Churchill Livingstone; 1993. P.45-47.
  5. Dagenasis M, Pharoah MJ. The radiographic characteristics of histiocytosis X. *Oral Surg Oral Med Oral Pathol* 1988;66:249-60.
  6. White SC, Pharoah MJ. Oral radiology principles and interpretation, 4<sup>th</sup> ed. St. Louis: Mosby Co; 2000. P.361-65, 267-69.
  7. Yu Q, Wang PZ, Sun DX. Radiographic findings in langerhan's cell disease affecting the mandible. *Oral Surg Oral Med Oral Pathol* 1995;79:251-54.
  8. Nortje CJ, Wood RE. Periostitis ossificans versus Garre's osteomyelitis part II, radiologic analysis of 93 cases in the jaw. *Oral Surg Oral Med Oral Pathol* 1988;66:249-60.
  9. Yoshiura K, Hijiya T, Aiji E. Radiographic patterns of osteomyelitis in the mandible. *Oral Surg Oral Med Oral Pathol* 1994;78:116-24.
  10. Delbalso AM. Maxillofacial Imaging. 1<sup>st</sup> ed. Philadelphia: W.B. Saunders Co; 1990. P.356-61.
-



## Periosteal Reactions and A Case Report

**Imani Moghaddam M. D. D. S., Radiologist**

Assistant Professor, Dept. of Oral and Maxillofacial Radiology, Dental School Mashhad University of Medical Sciences, Iran

**Introduction:** New bone productions, a frequent feature in many bone diseases, may originate from normal bone forming elements (trabeculae and periosteum) or from tumor cells. Although osteogenic and chondrogenic tumors alone are able to produce new bone, some neoplasms, infections, trauma and some other diseases can initiate reactional osteogenesis. It is of paramount importance to distinguish one from the other.

The purpose of this study was recognition of different types of periosteal reactions which are helpful in differential diagnosis radiologically. Here is a report of a rare case of buccal cyst with periosteal reaction.

**Results :** The CT scan technique, panoramic and periapical radiography didn't show the periosteal reaction in this buccal cyst and periosteal activity with onion-skin pattern was well apparent in cross-sectional occlusal technique.

**conclusion:** Regarding the overview of different periosteal reactions, it can be concluded that the recognition of different radiographic patterns and choosing the proper radiographic technique accompanied with clinical finding, helps us in final diagnosis of bony lesions.

**Key words :** Periosteal Reaction, Buccal cyst, Radiography.

---