

## بررسی اثرات استئوتومی‌های بین‌دندانی بر روی نسوج پرئودنتال در اعمال جراحی ارتوگناتیک

### دکتر افشین جراحی\*

استادیار گروه آموزشی جراحی دهان و فک و صورت دانشکده دندانپزشکی، دانشگاه علوم پزشکی و خدمات درمانی مشهد

### دکتر عطاء... حبیبی

استادیار گروه آموزشی جراحی دهان و فک و صورت دانشکده دندانپزشکی، دانشگاه علوم پزشکی و خدمات درمانی مشهد

### دکتر برات... شبان

استادیار گروه آموزشی جراحی دهان و فک و صورت دانشکده دندانپزشکی، دانشگاه علوم پزشکی و خدمات درمانی مشهد

## چکیده

### مقدمه

امروزه در دندانپزشکی مدرن، یکی از اهداف اصلی انجام درمانهای ارتودنسی یا جراحی‌های ارتوگناتیک، علاوه بر بهبود شکل ظاهری بیمار و تامین فانکشن صحیح سیستم جوته، حفظ نسوج پرئودنتال و پیش‌گیری از بروز نقایض و بیماریهای پرئودنتال می‌باشد. لذا هدف از این تحقیق بررسی اثرات استئوتومی‌های بین‌دندانی بر روی نسوج پرئودنتال می‌باشد.

### مواد و روش‌ها

در یک مطالعه تحلیلی آینده‌نگر، ۱۸ بیمار مبتلا به مال‌اکلوژن کلاس II انتخاب و برای آنها اعمال جراحی ارتوگناتیک قطعه‌ای انجام پذیرفت. شرایط پرئودنتال بیماران در ناحیه استئوتومی شده بین‌دندانی در قبل و بعد از جراحی با کمک رادیوگرافی‌های پری‌آپیکال و پروب پرئودنتال در فواصل زمانی ۱، ۳، ۶ و ۱۲ ماه بعد از عمل جراحی مورد بررسی قرار گرفت.

### یافته‌ها

- ۱- از مجموع ۴۰ مکان استئوتومی بین‌دندانی در ۶ منطقه ضایعات پاتولوژیک پرئودنتال مشاهده گردید.
- ۲- از مجموع ۶ منطقه دارای ضایعات پاتولوژیک پرئودنتال، در ۴ منطقه نقایض استخوانی پرئودنتال و در ۲ منطقه از دست رفتن دندانها مشاهده گردید.
- ۳- بروز نقایض پرئودنتال، بدنبال استئوتومی قطعه‌ای در آقایان ۲ برابر بیشتر از خانمها می‌باشد.

### نتیجه‌گیری

بدنبال انجام استئوتومی‌های بین‌دندانی، در تعداد اندکی از بیماران نقایض پرئودنتال و از دست رفتن دندانها، مشاهده می‌گردد.

### کلیدواژه‌ها

استئوتومی بین‌دندانی، نسوج پرئودنتال، جراحی ارتوگناتیک

## مقدمه

امروزه در دندانپزشکی مدرن، یکی از اهداف اصلی انجام درمانهای ارتودنسی یا جراحی ارتوگناتیک، علاوه بر بهبود شکل ظاهری بیمار و تامین فانکشن صحیح سیستم جوینده بیمار، حفظ نسوج پریدنتال و پیشگیری از بروز نقایض و بیماریهای پریدنتال می باشد. این امر خصوصاً در مورد بیماران مبتلا به مال اکلوزن کلاس II بیشتر صادق می باشد. مقالات متعددی در رابطه با آسیبهای دندانی و نسوج پریدنتال متعاقب انجام جراحی های ارتوگناتیک ارائه گردیده است (۱، ۲، ۳، ۴). اما در مقالات و کتب تخصصی جراحی ارتوگناتیک اطلاعات کامل و دقیقی در این رابطه مشاهده نمی شود. لذا بر آن شدیم تا در یک مطالعه تحلیلی آینده نگر اثرات احتمالی استئوتومی بین دندانی در بیماران مبتلا به مال اکلوزن کلاس II، را بر روی نسوج پریدنتال مورد بررسی و تحقیق قرار دهیم.

در مقالات منتشر شده در زمینه تخصصی جراحی ارتوگناتیک، اطلاعات کامل و دقیقی در رابطه با بروز نقایض پریدنتال متعاقب اعمال جراحی قطعه ای ارائه نگردیده است ولی همگان در سایر مقالات منتشره معتقد به بروز این بیماریها، در اکثر مناطق استئوتومی شده بین دندانی می باشند. (۷۶و۵) برای نمونه Zisser و Gattinger در سال ۱۹۷۹ در مطالعه ای که اثرات خون رسانی به دندانها در اعمال استئوتومی فکی را مورد بررسی قرار داده بودند، به بروز مشکلات پریدنتال، متعاقب این نوع جراحی اشاره نمودند. (۸) Morgen در سال ۱۹۶۹ در گزارشی از احتمال بیست درصدی از دست دادن دندانها در نواحی بین دندانی استئوتومی شده خبر داد. (۹)

در اعمال جراحی ارتوگناتیک، خصوصاً در اعمال جراحی قطعه ای، برش های مخاطی، در ارتباط نزدیکی با نسوج پریدنتال قرار دارند و غالباً آسیب به لثه حتی پس از کشیدن دندان در حین جراحی و کاربرد دقیق تکنیک های استئوتومی امری اجتناب ناپذیر می باشد. Steinhauser و همکارانش در سال ۱۹۹۴ اشاره نمودند که علی رغم تکنیک های جدید و مدرن استئوتومی باز

هم، شانس بروز آسیبهای عصبی و لثه ای در اعمال جراحی قطعه ای افزایش می یابد. (۱۰)

## مواد و روش ها

در این مطالعه ۱۸ بیمار دارای مال اکلوزن کلاس II و نیازمند به انجام جراحی قطعه ای که به بخش جراحی دانشکده دندانپزشکی مراجعه نمودند، انتخاب گردیده است. شرایط ورود به گروه مورد مطالعه، دارا بودن شرایط پریدنتال طبیعی، فقدان تحلیل استخوانی، عدم وجود بیماریهای زمینه ای از قبیل دیابت، بیماریهای تضعیف سیستم ایمنی، مصرف سیگار و اعتیاد به مواد مخدر، عادات مضر از قبیل براگسیسم و رضایت شخصی بیماران بوده است. کلیه بیمارانی که در آنها اعمال ارتودنسی قبل از عمل صورت گرفته، از گروه مورد مطالعه حذف گردیده اند. برای تمام بیماران معاینات کلینیکی جهت بررسی شرایط پریدنتال با استفاده از پروب پریدنتال و معاینات رادیولوژیکی با استفاده از رادیوگرافی پری آپیکال موازی صورت پذیرفت. تمام بیماران در فواصل زمانی ۱، ۳، ۶، ۱۲ ماه بعد از عمل جراحی مورد بررسی و ارزیابی کلینیکی و رادیولوژیکی قرار گرفته اند.

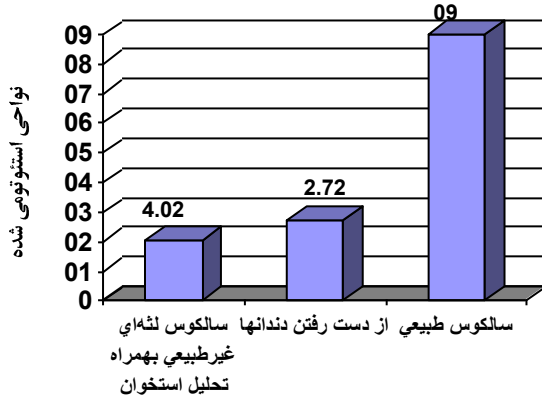
در ۱۸ بیمار مورد نظر، در ۸ بیمار استئوتومی قطعه ای قدامی، در ۱۰ بیمار استئوتومی لفورت I (۶ بیمار استئوتومی ۲ قطعه ای و ۴ بیمار استئوتومی ۳ قطعه ای) و در مجموع ۴۰ ناحیه تحت استئوتومی بین دندانی قرار گرفت.

## نتایج

در این مطالعه ۱۸ بیمار، ۱۲ زن و ۶ مرد با میانگین سنی  $3/71 \pm 22$  سال مورد بررسی قرار گرفته اند. تمامی بیماران در مناطق مورد نظر برای استئوتومی بین دندانی دارای بافت پریدنتال طبیعی، سالکوس لثه ای نرمال و فاقد تحلیل استخوانی بوده اند.

در معاینات دوره ای یک ماهه بعد از عمل از مجموع ۴۰ ناحیه استئوتومی شده، ۲۸ ناحیه (۷۰٪) دارای سالکوس لثه ای غیرطبیعی بدون تحلیل استخوان و ۱۰ ناحیه (۲۵٪) نشانگر سالکوس لثه ای غیرطبیعی به همراه تحلیل مختصر استخوانی

تحلیل شدید استخوانی دندانهای مربوطه در خط استئوتومی کشیده شده بود. در ۳۶ ناحیه هیچگونه یافته پاتولوژیک خاصی مشاهده نگردید. (نمودار ۳)



نمودار ۳: یافته‌های پرپودنتال در نقاط استئوتومی شده در معاینات دوره‌ای ۶ ماهه بعد از عمل

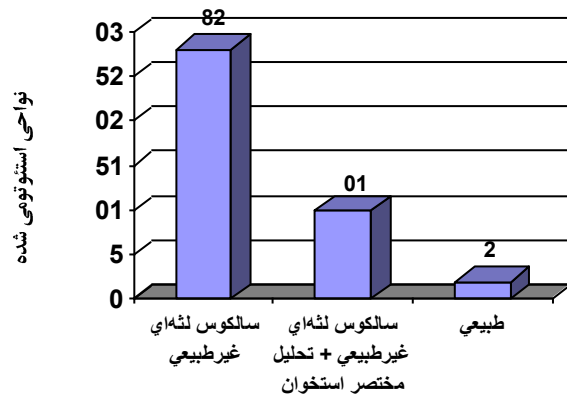
از تعداد ۱۸ بیمار استئوتومی شده، همانطور که اشاره شد، ۱۲ زن و ۶ مرد تحت عمل جراحی قرار گرفته که در انتهای مطالعه از مجموع بیماران دارای یافته‌های پاتولوژیک پرپودنتال ۴ بیمار مرد و ۲ زن بوده‌اند.

در معاینات دوره‌ای ۱۲ ماهه، نتایج ثابت و همانند معاینات دوره‌ای ۶ ماهه بوده است که با توجه به ثابت بودن نتایج بیماران جهت درمانهای پرپودنتال به متخصصین مربوطه ارجاع داده شدند.

### بحث

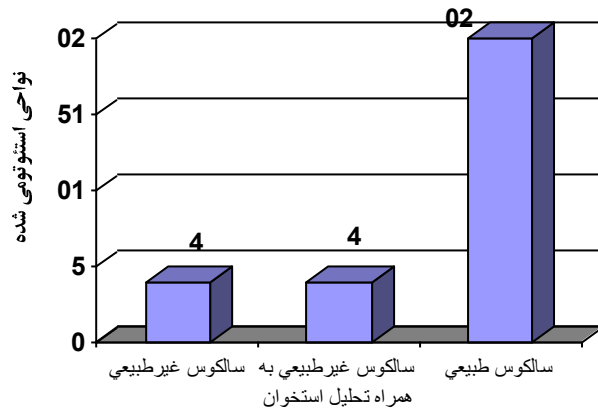
پیشگیری طولانی مدت از بروز بیماریهای پرپودنتال، یکی از دلایل اصلی انجام جراحی ارتوگناتیک در بیماران دارای مال اکلوزن دندانی می‌باشد. در حین انجام جراحی‌های ارتوگناتیک، نسوج پرپودنتال در مناطق بین دندانی، آسیب دیدند که این آسیب‌ها در بیشتر مناطق استئوتومی شده در حداقل مقدار می‌باشد. هدف از این تحقیق بررسی میزان و چگونگی این آسیبها می‌باشد، که برای اولین بار از دیدگاه جراحی ارتوگناتیک مورد بررسی قرار گرفته و بهمین دلیل اطلاعات آماری اختصاصی جراحی فک و صورت در این زمینه محدود می‌باشد.

بوده‌اند. تنها در ۲ ناحیه بیماران فاقد علائم و نشانه‌های بیماریهای پرپودنتال بوده‌اند. (نمودار ۱)



نمودار ۱: یافته‌های پرپودنتال در نقاط استئوتومی شده در معاینات دوره‌ای یک ماهه بعد از عمل

در معاینات دوره‌ای ۳ ماهه از مجموع ۴۰ مکان استئوتومی شده در ۱۸ بیمار، در ۴ ناحیه (۱۰٪) با سالکوس لتهای غیرطبیعی بدون تحلیل استخوان و ۶ ناحیه (۱۵٪) با سالکوس لتهای غیرطبیعی و تحلیل استخوان مواجه گردیده که در ۲ ناحیه از این مناطق، با تحلیل شدید استخوان و لقی دندانها و در ۳۰ ناحیه (۷۵٪) علائم پاتولوژیک خاصی مشاهده نگردید. (نمودار ۲)



نمودار ۲: یافته‌های پرپودنتال در نقاط استئوتومی شده در معاینات دوره‌ای ۳ ماهه بعد از عمل.

در معاینات دوره‌ای ۶ ماهه از مجموع ۴۰ مکان استئوتومی شده در ۴ ناحیه (۱۰٪) سالکوس لتهای غیرطبیعی به همراه تحلیل مختصر استخوان مشاهده گردیده و در ۲ ناحیه (۵٪) بدلیل بروز

در معاینات دوره‌ای ۱۲ ماهه در تحقیق ما، با نتایج پایدار و ثابتی روبرو بوده که نشانگر پایداری و دوام شرایط پرپودنتال متعاقب استئوتومی بین‌دندانی می‌باشد. در مطالعه‌ای که توسط Carroll و همکارانش (۱۴) انجام گرفت، هیچگونه یافته پاتولوژیک خاصی در دوره یک تا سه ساله بعد از عمل مشاهده نگردید.

در تمام تحقیقات انجام گرفته در قبل، هیچگونه اشاره‌ای به شرایط پرپودنتال طبیعی، عادات بیماران از قبیل سیگار کشیدن، براکسیسم، ..... بیماریهای زمینه‌ای از قبیل دیابت، ضعف سیستم ایمنی و.... نشده است.

### نتیجه گیری

در پایان لازم به ذکر است که انجام استئوتومی‌های بین‌دندانی در صورت ارزیابی دقیق و کامل بیمار تهیه فضای کافی در بین قطعات استئوتومی شده در بین دندانها و ریشه آنها و انجام دقیق استئوتومی بین‌دندانی خصوصاً با استفاده از اره‌های رفت و برگشتی و نوسانی، سبب آسیب مختصر به نسوج پرپودنتال و درصد پائین بروز نقایص استخوانی دائمی و از دست رفتن دندانها، می‌گردد.

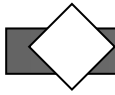
در معاینات دوره‌ای یک ماهه پس از استئوتومی بین‌دندانی، از مجموع ۴۰ ناحیه استئوتومی شده در ۳۸ ناحیه با نقایص پرپودنتال روبرو بوده که نشانگر آسیبهای شدید وارده به نسوج پرپودنتال در این دوره زمانی می‌باشیم که با نتایجی که Burke و Mckean ارائه داده اند، مطابقت دارد (۱۱).

در معاینات دوره‌ای ۳ ماهه تنها در ۲۵٪ از مناطق استئوتومی شده، نقایص پرپودنتال مشاهده می‌شود که نشانگر کاهش قابل ملاحظه‌ای در بروز نقایص پرپودنتال و بهبود شرایط پرپودنتال با گذشت زمان می‌باشد. در معاینات دوره‌ای ۶ ماهه تنها در ۴ ناحیه (۱۰٪) با نقایص پرپودنتال روبرو بوده که در ۲ ناحیه با از دست رفتن دندانها روبرو بوده ایم، در مطالعاتی که توسط Dorfman و Turvey (۱۲) انجام گردید، هیچگونه نقایص و تحلیل استخوانی، متعاقب انجام ۲۲ استئوتومی بین‌دندانی در ماگزینا مشاهده نگردید. در این تحقیق قبل از استئوتومی‌های بین‌دندانی فضای کافی در مناطق استئوتومی بین‌دندانی با استفاده از روشهای ارتودنسی فراهم گردیده بود. Shepard (۱۳) در مطالعه‌ای، ۱۳ بیمار تحت درمان با جراحی قطعه‌ای آلئولار را برای مدتی برابر ۵ تا ۹ سال تحت معاینات دوره‌ای قرار داده و با درصد پائینی از بروز پاکتهای پرپودنتال، دندان غیرزنده و لقی دندان مواجهه گردید.



### منابع

1. Thilanders B . Orthodontic forces and recurrence of periodontal disease. Am J Orthodont 1978 ; 74 : 41.
2. Landstrom F, Nyman S . Periodontal conditions in adults subjected to multiband orthodontic treatment with controlled oral hygiene. Eur J orthodont 1982; 4 : 77.
3. Zochrisson Bu, Alneas L . periodontal condition in orthognatically treated and untreated individuals, Alveolar bone loss , Radiographic finding. Angle orthodont 1974 ; 44:48.
4. Kent JN, Hinds EC . management of dentofacial deformities by anterior alveolar surgery. J Oral Surg 1971 ; 29 : 13.
5. Pefeiffer JS . The effect of orthodontic treatment on the priodontium. Angle orthodont 1974 ; 44:127.
6. Larry MR, Sim MR . Root resorbition in bicuspid intrusion : A electron microscope study. Angle orthodont 1981 ; 52 : 235.
7. Vanwright WM. Faciolingual tooth movement : Influence on the root and cortical plate. Am J Orthodont 1992 ; 65 : 283.
8. Zisser G, Gattiner R . Histogische Pulpenuntersuchungen an den maxillaren and mandibularen Alveolar for satzen. Dtsch mund kifer Gesichtschir 1977; 1 : 36.
9. Morgen U . Nachuntersuchungen nach alveolaren osteotomien. Med Diss Erlangen 1981; 12:277.
10. Steinhauer E, et al . Kieferorthopadische chirurgie. eine interdisziplinare Med Diss 1994; 67:522.
11. Burke JL, Mckean TW. Small segmental and unitooth osteotomies to correct dentoalveolar deformities. J oral surg 1977; 35: 453.
12. Dorfman HS, Turvey TA. Alteration in osseous crestal height following interdental osteotomies. J Oral Surg 1979; 48 : 120.
13. Shepard JP. Long – term effects of segmental alveolar surgery. Int J Oral Surg 1979; 8 : 327.
14. Carrol WJ, Hung RH, Bissada NF. The effects of the lefort osteotomy on the periodontium. J Oral Maxillofac Surg 1992; 50 : 128.



## **Evaluation the effects of Interdental osteotomies on periodontal tissues after orthognathic surgery**

**Haradji A,\* DDS. OMFS**

Assistant Professor of Dept. of Oral and Maxillofacial Surgery, Dental School . Mashhad University of Medical Sciences, Iran.

**Habibi A, DDS. OMFS**

Assistant Professor, Dept. of Oral and Maxillofacial Surgery, Dental School .  
Mashhad University of Medical Sciences, Iran.

**Shaban B, DDS. OMFS**

Assistant professor, Dept. of Oral and Maxillofacial Surgery, Dental School .  
Mashhad University of Medical Sciences, Iran.

**Introduction:** Today, in modern dental practice, one of the main reasons for orthodontics and orthognathic surgery, in addition to improvement in morphology and function, is prevention of periodontal problems. The purpose of this study was to evaluate. the effects of interdental osteotomies on periodontal tissues.

**Materials and Methods:** In this prospective Cohort study, 18 patients with class II Malocclusions were selected and for them, interdental osteotomies was done. Using periodontial probes and periapical radiographies, the patient's preoperative periodontal conditions at the site of osteotomy were evaluated as well as postoperative conditions (1,3,6 and 12 months).

**Results:** 1) 6 pathological periodontal lesions were found in 40 segmental osteotomy sites.

2) Among 6 pathological periodontal lesions, 4 areas were with osseous periodontal defects and 2 areas with missing teeth.

3) The prevalence of periodontal defects after segmental surgery in men was two times more than women.

**Conclusion:** A low incidence of dental loss and periodontal defects occurs in the region of segmental osteotomies.

**Key words:** Interdental osteotomies, Periodontal tissue , Orthognathic Surgery.

---