

مطالعه کلینیکی و رادیوگرافیک تکنیک Forced eruption در درمان نقائص ۳/۱ تاجی ریشه دندانها

دکتر محمد حسن ضرابی

دانشیار و مدیر گروه آموزشی اندودنتیکس دانشکده دندانپزشکی، دانشگاه علوم پزشکی مشهد

تاریخ ارائه مقاله: ۸۲/۱۱/۵ - تاریخ پذیرش: ۸۳/۵/۲۰

چکیده

مقدمه:

ترمیم نقائص ساختمان دندان در ناحیه ۳/۱ تاجی ریشه دندانها مشکل است. تکنیک Forced eruption یک روش برای درمان چنین نقائصی است. هدف از این مطالعه بررسی کلینیکی و رادیوگرافیک این تکنیک با روش توصیه شده Simon بود.

مواد و روش ها:

در این مطالعه ۱۲ بیمار که نقائصی در ناحیه ۳/۱ تاجی ریشه دندانها داشتند انتخاب و درمان شدند. نقائص دندانها شامل پوسیدگی (۲ بیمار)، پرفوریشن اتفاقی (۱ بیمار) و شکستگی ریشه (۹ بیمار) بودند.

یافته ها:

نتایج کلینیکی و رادیوگرافیک مطالعه نشان داد که استفاده از تکنیک Forced eruption با روش توصیه شده توسط Simon در تمام بیماران موفقیت آمیز بود.

نتیجه گیری:

برطبق یافته های بالا این تکنیک می تواند جهت درمان نقائص ۳/۱ تاجی ریشه دندانها استفاده شود.

کلید واژه ها:

تکنیک Forced eruption ، نقائص ، ۳/۱ تاجی ریشه.

A Clinical and Radiographic Study of Forced Eruption Technique in Treatment of Defects in Coronal One-Third of the Root

Zarrabi MH. DDS, Endodontist

Associate Professor and Head of Dept of Endodontics, Dental School, Mashhad University of Medical Sciences, Mashhad, Iran.

Abstract

Introduction:

Restoration of defects in coronal one-third of the root is difficult. Forced eruption is a procedure for treatment of these defects. The purpose of this study was to evaluate clinical and radiographic aspects of this technique suggested by Simon.

Materials & Methods:

In this study 12 patients with defects in coronal one-third of the root were selected and treated. The defects of the selected teeth were caries (2 patients), accidental perforation (1 patient) and root fracture (9 patients).

Results:

The clinical and radiographic results of this study showed that forced eruption technique suggested by Simon was successful in all patients.

Conclusion:

According to the above findings, this technique can be used in treatment of defects in coronal one-third of the root.

Key words:

Forced eruption technique, defects, one-third of the root.

مقدمه :

از روش Forced eruption در بعضی از منابع و مقالات به عنوان Root extrusion^(۱)، Vertical extrusion^(۲) و یا Orthodontic extrusion^(۳) یاد شده است. از این تکنیک در درمان شکستگیهای افقی و مایل، پوسیدگیهای وسیع، تحلیل آماسی خارجی ریشه، تحلیل داخلی ریشه همراه با پرفوریشن و همچنین پرفوریشنهای اتفاقی و غیر عمدی در ناحیه ۱/۳ تاجی ریشه دندانها، استفاده می شود.

Heithersay^(۴) اولین بار این روش را جهت درمان شکستگیهای ریشه که در ناحیه زیرکرسر آلونول اتفاق افتاده بود با گزارش ۳ مورد معرفی کرد.

Ingber^(۵) استفاده از این تکنیک را در درمان نقائص استخوانی یک یا دو دیواره، که براساس اصول صحیح ارتدونتیک و ارتوپدیک انجام می گیرد نشان داد.

Nozawa و همکاران^(۶) با گزارش یک مورد، رسوب و افزایش استخوان ناحیه باکال را با استفاده از این تکنیک گزارش نمودند.

Biggerstaff و همکاران^(۷)، همچنین Felipe و همکاران^(۸) با استفاده از این تکنیک حفظ و نگهداری عرض بیولوژیک را نشان دادند.

مطالعات Zyskind و همکاران^(۹) همچنین wang^(۱۰) به مزایای این تکنیک نسبت به روش جراحی پرودنتال اشاره نموده است.

مطالعات هیستولوژیک Berglundh و همکاران^(۱۱) روی سگها، همچنین Kajiyama و همکاران^(۱۲) روی میمونها واکنش بافت پرودنتال را حین استفاده از این تکنیک نشان داده است.

Simon و همکاران^(۱۳) با تغییر مختصری در چگونگی انجام این تکنیک به ارائه کاربرد ساده تر این روش اشاره کرده و نشان دادند که با این تغییر دندانپزشک عمومی نیز قادر است دندانهایی که قبلا کشیده می شدند را برای بیمار حفظ نماید.

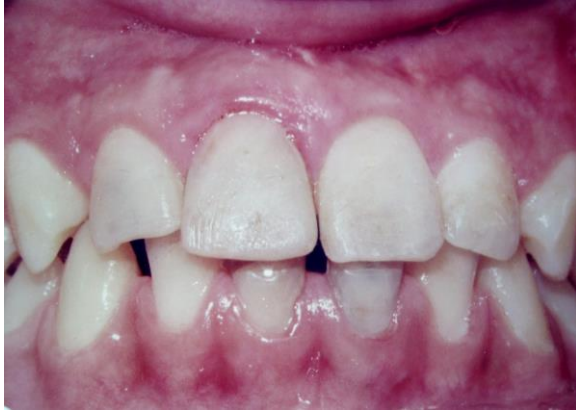Ivey و همکاران^(۱۴) استفاده از این تکنیک را در دندانپزشکی ترمیمی با ارائه چهار مورد گزارش نمودند. بطور کلی مزایای این تکنیک دسترسی به ناحیه در گیر در ۱/۳ تاجی ریشه به منظور دسترسی به مارژینهای مناسب روی انساج سالم دندانی، حفظ و نگهداری عرض بیولوژیک، امکان انجام تکنیکهای قالب گیری، کنترل خونریزی، حفظ سلامتی انساج پرودنتال، اصلاح و تقویت فانکشن و نیز بدست آوردن یک زیبایی رضایتبخش برای بیماران می باشد.

هدف از این مطالعه بررسی کلینیکی و رادیوگرافیک استفاده از این تکنیک، در درمان نقائص ۱/۳ تاجی ریشه دندانها بود.

مواد و روش ها :

مطالعه روی ۱۲ بیمار در محدوده سنی ۲۲-۱۱ سال و از بین مراجعه کنندگان به بخش درمان ریشه دانشکده دندانپزشکی مشهد صورت پذیرفت. روش استفاده از تکنیک Forced eruption در بیماران روش پیشنهادی توسط simon بود^(۱۵) که کاربرد ساده تری در کلینیک داشته و نیازی به وسایل پیچیده ارتدنتسی ندارد. در ابتدا پس از معاینات دقیق کلینیکی و رادیوگرافی و اطمینان از تجویز تکنیک مورد نظر، قالب آلزینات از فک بالا و پائین جهت تهیه مدل مطالعه گرفته شده و درمان ریشه دندان به روش استاندارد با استفاده از گوتاپرکا انجام شد. آرچ وایرلیالی و افقی با سیم به ضخامت ۰/۳۶ روی مدل ساخته شد. کانال دندان جهت جایگزینی پست حدود ۱/۲ تا ۱/۳ طول ریشه خالی و پستی بوسیله سیم ارتدنتسی، و یا سنجاق ته گرد که در لبه انسیزال دارای قلابی و در امتداد طول جهت گیر بیشتر، مضرس شده بود داخل کانال با سیمان پلی کربوکسیلات چسبانده شد. آرچ وایر لیالی و افقی با توجه به میزان extrusion لازم، در موقعیت مناسب خود توسط اسیداچ کامپازیت به دندانهای پایه باند شد (تصویر ۱). دستگاه بوسیله قرار دادن یک حلقه الاستیک نوع متوسط بر روی قلاب پست و از قلاب به سیم افقی فعال گردید.

طی درمان، بیمار جهت انجام جراحی کوچک پریودنتال ناحیه معرفی و پس از گذشت ۶ هفته از جراحی، ترمیم دائمی دندان بوسیله مواد ترمیمی یا پست کران انجام شد (تصویر ۳).



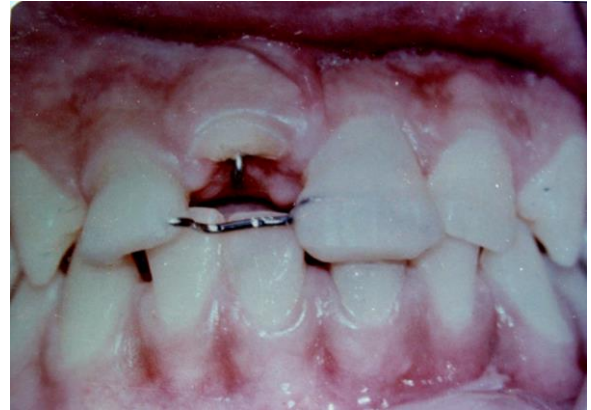تصویر ۳: نمای کلینیکی دندان پس از درمان و ترمیم تاج

کنترل دندانها ۶ ماه پس از درمان بوسیله معاینات کلینیکی و رادیوگرافی انجام شد. معیارهای کلینیکی موفقیت شامل عدم وجود درد در دق و لمس، عدم وجود تورم، فیستول و برگشت درمان، طبیعی بودن رنگ و قوام نسج لثه و فانکشن مناسب دندان مورد نظر بود. همچنین معیارهای رادیوگرافیک موفقیت شامل عدم وجود ضایعه آپیکالی، عدم وجود تحلیل در ناحیه آپیکال ریشه دندان، طبیعی بودن استخوان و لامینادورای دندان مورد نظر بود.

نقائص درمان شده در این مطالعه شامل پوسیدگی وسیع در ۲ بیمار، پرفوریشن اتفاقی در یک بیمار و شکستگی ریشه دندان در ۹ بیمار بود. همچنین نوع دندانهای درمان شده شامل ۲ دندان پرمولر اول فک بالا، ۲ دندان سانترال فک پائین و ۸ دندان سانترال فک بالا بود. این مطالعه جزو مطالعات مشاهده ای و از نوع توصیفی یا مجموعه - شاهد بود.

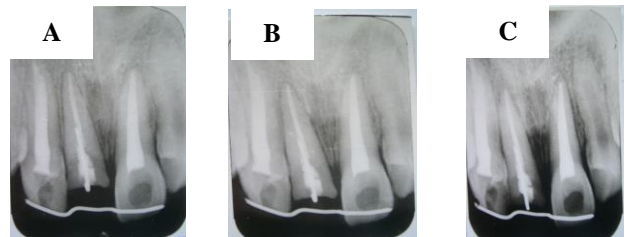
یافته ها:

از ۱۲ بیمار مورد مطالعه ۴ نفر مونث و ۸ نفر مذکر بودند. میزان extrusion با توجه به نقص موجود، در ۵ دندان ۳



تصویر ۱: نمای کلینیکی قرار دادن پست در کانال دندان و باند کردن میله افقی روی دندانهای پایه توسط کامپوزیت

توصیه های لازم به بیماران صورت گرفته و هر هفته معاینه جهت کنترل میزان حرکت دندان بطور کلینیکی و رادیوگرافی انجام شد (تصویر ۲-A, B, C). زمانیکه حرکت ورتیکالی به میزان دلخواه صورت می گرفت و قلاب پست به سیم افقی می رسید دستگاه حداقل ۸-۱۲ هفته ثابت باقی می ماند تا فرصت لازم جهت ترمیم حفره آلونولی و تثبیت موقعیت جدید الیاف پریودنتال وجود داشته باشد.



A: رادیوگرافی هفته اول. به فاصله بین پست و میله افقی توجه شود.
B: رادیوگرافی هفته دوم. کم شدن فاصله پست داخل کانال با میله افقی
C: رادیوگرافی هفته سوم. رسیدن پست داخل کانال به میله افقی

به منظور صرفه جویی در مدت درمان، پس از گذشت یک ماه از زمان ثابت ماندن دندان، بدلیل جابجایی و حرکت لثه در

گرفته است به استثناء گزارش Delivanis و همکاران^(۲۰) که دندان پس از پولپوتومی تحت کشش قرار گرفته و پس از پایان extrusion درمان ریشه دندان تکمیل شده است. در نمونه های ما تمام دندانها قبل از انجام روش مزبور تحت درمان ریشه قرار گرفتند.

در مورد نوع و جنس پست استفاده شده در این تکنیک در گزارشات مختلف به وسایل گوناگونی مانند فرز آنگل، ریمر شماره ۹۰، سیم ارتدنسی ۱۶-۱۸ روند و ۰/۳۶، فرز Gates Glidden اشاره شده است^(۱۵). در نمونه های ما از سنجاق ته گرد و سیم ارتدنسی ۰/۳۶ استفاده شد.

در مورد تعداد دندانهایی که بعنوان پایه در این تکنیک استفاده می شوند نیز پیشنهاداتی شده است. Delivanis و همکاران^(۲۰)، همچنین Guilford و همکاران^(۲) اعتقاد دارند که در سمت مزیا و دیستال، از دو دندان به عنوان دندانهای پایه استفاده شود ولی در اکثر گزارشات دیگر تنها از یک دندان در طرفین دندان در گیر بعنوان پایه استفاده شده است. در تمام نمونه های ما نیز تنها از یک دندان از هر طرف به عنوان دندان پایه استفاده شد.

از یافته های دیگری که در اکثر گزارشات در هنگام انجام این تکنیک به آن اشاره شده است و در تمام نمونه های ما نیز وجود داشت حرکت لثه همراه با ریشه می باشد؛ که جهت اصلاح نسج ناحیه پس از پایان extrusion، جراحی مختصر پرپودنتال انجام شد. تنها در ۳ نمونه گزارش شده توسط Bielak و همکاران^(۲۱)، لثه در زمان ثابت نگهداشتن دندان که به مدت ۲ ماه طول کشید تغییر محل آپیکالی پیدا کرد و نیازی به جراحی پرپودنتال نبود. سوالی که در این رابطه وجود دارد این است که آیا extrusion دندان تنها تغییر محل تاجی لبه لثه و لثه چسبنده را ایجاد می نماید یا در Muco gingival Junction نیز تغییراتی حاصل می شود. اعتقاد بر این است که این تکنیک در موقعیت M.G.J تغییر ی بوجود نمی آورد و این ناحیه ثابت باقی می ماند^(۱۷).

میلیمتر و در ۷ دندان ۴ میلیمتر انجام شد. تمامی بیماران جهت کنترل مجدد مراجعه و معاینات کلینیکی و رادیوگرافیک جهت بررسی دندانها انجام شد. در نمای کلینیکی در هیچکدام از نمونه ها درد، تورم، فیستول و برگشت درمان وجود نداشت و دندانها از لحاظ فانکشن و زیبایی در وضعیت مناسبی قرار داشتند. همچنین نسج لثه از لحاظ رنگ، قوام و نمای ظاهری طبیعی بود. در بررسی رادیوگرافیک نیز ناحیه پری آپیکال، استخوان اطراف ریشه ها و لامینا دورا طبیعی بوده و هیچگونه ضایعه ای مشاهده نشد.

با توجه به معاینات انجام شده، درمان نقائص موجود در دندانها در این مطالعه که با روش پیشنهادی Simon انجام شد در تمام موارد همراه با موفقیت بود.

بحث

دسترسی به نقائص و درگیرهای ۱/۳ تاجی ریشه دندانها به سادگی امکان پذیر نبوده و بازسازی چنین مواردی با استفاده از روشهای ترمیمی معمولی کار بسیار دشواری است. جهت دسترسی به این نقائص روش جراحی پرپودنتال جهت افزایش طول تاج کلینیکی دندان توصیه و اجرا می شود. اما تکنیک Forced eruption از برتری های خاصی برخوردار است که این مزایا در گزارشات Ingber^(۱۷)، Potashnick^(۱۸)، Johnson^(۱۹) بررسی شده است و در مطالعه حاضر نیز استفاده از تکنیک مزبور در درمان این نقائص تأیید شد.

در مورد نوع رادیوگرافی قبل و در حین استفاده از این تکنیک در اکثر گزارشات رادیوگرافی پری آپیکال توصیه شده است، اما Guilford و همکاران^(۲) رادیوگرافی بایت وینگ را هم پیشنهاد کرده اند که به اعتقاد ما رادیوگرافی پری آپیکال ترجیح داده می شود، چراکه علاوه بر اینکه میزان extrusion را در مقایسه با فیلم های قبلی نشان می دهد ناحیه رادیولوسنت آپیکال را که در اثر حرکت دندان حاصل شده است نیز مشخص می نماید.

در تمام مطالعاتی که در مورد این تکنیک انجام شده درمان ریشه دندانها در مرحله قبل از کاربرد این تکنیک صورت

یک میلیمتر Extrusion یک ماه توصیه می نماید. در نمونه های ما در کنترل ۶ ماهه پس از درمان، هیچگونه برگشت درمان مشاهده نشد.

نتیجه گیری:

با توجه به نتیجه مناسب حاصل از درمان بیماران مطالعه حاضر، تکنیک Forced eruption می تواند با استفاده از وسایل بسیار ساده بدون نیاز به وسایل پیچیده ارتدنیسی باعث در دسترس قرار گرفتن نقائص ۱/۳ تاجی ریشه دندان شود، و در نتیجه حفظ و نگهداری دندان، فانکشن و زیبایی در بیماران تامین گردد.

در اکثر گزارشات این تکنیک از سمت باکال دندانها انجام شده است اما در مطالعات Geron و همکاران^(۲۲) و نیز Chaushu و همکاران^(۲۳) در صورت مناسب بودن فضا، توصیه به جایگزاری دستگاه از سمت لینگوال شده است. در ۲ مورد از نمونه های ما نیز بدلیل داشتن فضای مناسب و کافی استفاده از این تکنیک از سمت لینگوال انجام گردید.

در مورد برگشت درمان پس از انجام این تکنیک Ingber^(۱۷) اظهار می دارد که بعد از مدت زمان مناسب ثابت نگهداشتن دندان Relapse اتفاق نمی افتد. Heithersay^(۶) نیز جهت اجازه به ثابت ماندن الیاف پرئودنتال در موقعیت جدید یک Orthodontic Retention را به مدت ۶ ماه توصیه می نماید. Lemon^(۲۴) مدت ثابت نگهداشتن دندان را به ازاء هر

منابع:

1. Ingle JI, Bakland LK. Endodontics. 5th ed. London: BC Decker; 2002. P. 812.
2. Guilford HJ, Gruff TA, Pence DL. Vertical extrusion: A standardized technique. Compend Contin Educ Dent 1984; 5: 562-67.
3. Ries BJ, Johnson GK, Niebery LG. Vertical extrusion using a removable orthodontic appliance. J Am Dent Assoc 1988; 116: 521-23.
4. Cohen S, Burns RC. Pathways of the pulp. 8th ed. St. Louis: Mosby Co; 2002. P. 621.
5. Salama H, Salama M. The role of orthodontic extrusion remodeling in the enhancement of soft and hard tissue profiles prior to implant placement: A systematic approach to the management of extrusion site defects. Int J periodontics Restoration Dent 1993; 13: 313-33.
6. Heithersay GS. Combined endodontic orthodontic treatment of transverse root fracture in the region of the alveolar crest. Oral Surg Oral Med Oral Pahtol 1973; 36: 404-15.
7. Ingber JS. Forced eruption: Part 1-A method of treating isolated one and two infrabony osseous defects rational and cas report. J. Periodontol 1974; 45: 199-206.
8. Nozama T, Sugiyama T, Yamaguchi S, Ramos T, Komatso S, Enomoto H, Ito K. Buccal and coronal bone augmentation using forced eruption and buccal root torque: A case report. Int J Periodontics Restorative Dent 2003; 23: 585-91.
9. Biggerstaff RH, Sinka JH, Carazola JL. Orthodontic extrusion and biologic with realignment procedures: Methods for reclaiming nonrestorable teeth. J Am Dent Assoc 1986; 112: 345-48.
10. Felipe LA, Monterio S, Cardoso LC, Araujo E. Reestablishing biologic width with forced eruption. Quintessence Int 2003; 34: 433-38.

11. Zyskind K, Zyskind D, Soskolne WA, Harary D. Orthodontic forced eruption: Case report of an alternative treatment for subgingivally fractured young permanent incisor. *Quintessence Int* 1992; 23: 393-99.
12. Wang GW, Wang NW. Forced eruption: An alternative to extrusion or periodontal surgery. *J Clin Orthod* 1992; 26: 146-49.
13. Berglundh T, Marinello CP, Lindhe J, Thilander B. Periodontal tissue reactions to orthodontic extrusion experimental study in the dog. *J Clin Periodontol* 1991; 18: 330-36.
14. Kajiyama K, Murakami T, Yokuta S. Gingival reactions after experimentally induced extrusions of the upper incisors in monkeys. *Am J Orthod Dentofac Orthop* 1993; 104: 36-47.
15. Simon JHS. Root extrusion, Rational and techniques. *Dent Clin North Am* 1984; 28: 909-21.
16. Ivey DW, Calhoun RL, Kemp WB, Dorfman HS, Wheless JE. Orthodontic extrusion: Its use in restorative dentistry. *J Prosthet Dent* 1980; 43: 401-7.
17. Ingber JS. Forced eruption: Part II. A method of treating nonrestorable teeth periodontal and restorative consideration. *J Periodontol* 1976; 47: 203-16.
18. Potashnick SR, Resenberg ES. Forced eruption: Principles in periodontics and restorative dentistry. *J Prosthet Dent* 1982; 48: 141-48.
19. Johnson GK, Sivers JE. Forced eruption in crown lengthening procedures. *J Prosthet Dent* 1986; 56: 421-27.
20. Delivanis PD, Delivanis HK, Ftine M. Endodontic orthodontic management of fractured anterior teeth. *J Dent Assoc* 1978; 97: 484-85.
21. Bielak S, Bimstein E, Eidelman E. Forced eruption: The treatment of choice for subgingivally fractured permanent incisors. *J Dent Child* 1982; 49: 180-90.
22. Geron S, Ziskind D. Lingual forced eruption orthodontic technique: Clinical considerations for patient selection and clinical report. *J Prosthet Dent* 2002; 87: 125-28.
23. Chaushu S, Zahavi T, Becker A. Forced eruption of maxillary incisor teeth from the lingual side. *Quintessence Int* 2004; 35: 431-36.
24. Lemon RR. Simplified esthetic root extrusion technique. *Oral Surg Oral Med Oral Pathol* 1982; 45: 93-8.