

## اثرات بارگذاری فوری روی نسوج اطراف ایمپلنت در موفقیت درمان بیماران با پروتز ثابت خلفی متکی بر ایمپلنت

دکتر محمدابراهیم رحمانی\*#، دکتر شهین رضائی رکنی\*\*، دکتر داود جاذبی\*\*\*

\* دانشیار گروه آموزشی پریودونتولوژی دانشکده دندانپزشکی و مرکز تحقیقات دندانپزشکی دانشگاه علوم پزشکی مشهد  
\*\* استاد گروه آموزشی پروتزهای دندانی دانشکده دندانپزشکی و مرکز تحقیقات دندانپزشکی دانشگاه علوم پزشکی مشهد  
\*\*\* استادیار گروه آموزشی پروتزهای دندانی دانشکده دندانپزشکی دانشگاه علوم پزشکی زاهدان

تاریخ ارائه مقاله: ۸۵/۸/۱۰ - تاریخ پذیرش: ۸۵/۲/۱۶

**Title:** Evaluation of treatment success of immediate loading on periimplant tissues in patients with posterior fixed implant-supported prosthesis

**Authors:**

Rahmani ME. Associate Professor\*#, Rezaei Rokni S. Professor\*\*\*, Jazebi D. Assistant Professor\*\*\*

**Address:**

\* Dept of Periodontics, School of Dentistry and Dental Research Center of Mashhad University of Medical Sciences, Mashhad, Iran

\*\* Dept of Prosthodontics, School of Dentistry and Dental Research Center of Mashhad University of Medical Sciences, Mashhad, Iran

\*\*\* Dept of Prosthodontics, Dental School, Zahedan University of Medical Sciences, Zahedan, Iran

**Introduction:**

According to the conventional protocol, a stress-free healing period of 3-6 months is one of the most emphasized requirements for implant integration. Long duration of this period has always been a matter of patient's dissatisfaction, so recent studies have encouraged a progressive shortening of the healing period and immediate loading has been proposed to meet this purpose. The aim of this study was to evaluate the clinical response and success rate of immediately loaded implants and comparing it with delay loaded implants.

**Materials & Methods:**

This study is a clinical trial-study. 12 patients (4 males and 8 females), with age range of 28-58 years (mean age 45.9±7.7 years), presenting posterior partially edentulous maxilla or mandible, were enrolled in this study. A total of 28 Xive implants (Friadent Densply; Manheim, Germany) were placed in these patients and randomly divided into two groups (14 implants in test group and 14 implants in control group). The diameter of the implants were 3.5 to 4.5 mm and their length were 9.5 to 13mm. One of the test group implants was excluded from the study due to lack of primary stability at surgery. Test group implants were immediately loaded within 24 hours after surgical placement with an temporary acrylic resin restoration. Control group implants were left to heal submerged for 3 to 4 months and then were loaded with FRC (GC-Gradia. GC Europe N.V) permanent restorations (delayed loading). Each implant was evaluated every two months until the 8<sup>th</sup> month considering the following parameters: Plaque index (PI), bleeding index (BI), probing depth (PD), mobility, pain and bone resorption (BR). Periimplant bone resorption was evaluated on periapical radiographs with standardized parallel technique, and RVG software. After data collection, Statistical analysis was performed using SPSS (Version 11.5) and by means of ANOVA and Student's t-test. The significance level was adjusted at 0.05.

**Results:**

Two implants in the test group failed, therefore the implant survival rates in test and control groups were 87% and 100% respectively. No significant statistical difference was observed between the two groups in plaque index and probing depth. No pain, bleeding on probing or mobility were observed in all recalls. Mean bone resorption of periimplant bone height mesially and distally after 8 month was 0.26mm±0.32 in test group and 0.98mm±0.59 in control group. This difference was statistically significant (P=0.011).

**Conclusion:**

Periimplant bone resorption in immediate loading implants was significantly lower than that of delayed loading ones.

**Key word:**

Implant, immediate loading, delayed loading.

# Corresponding Author: merahmani47@yahoo.com

*Journal of Dentistry. Mashhad University of Medical Sciences, 2006; 30: 207-16.*

## چکیده

### مقدمه:

در ایمپلنت گذاری های رایج، برای اینکه ایمپلنت با استخوان انسجام پیدا کند وجود یک دوره ترمیم سه تا شش ماهه که در آن نیرویی به ایمپلنت وارد نگردد الزامی بوده است. طولانی بودن این دوره همواره موجب عدم رضایت بیماران شده، لذا کاستن این دوره مورد توجه محققین قرار گرفته است، و بارگذاری اکلوزالی فوری برای تامین همین هدف موضوع روز محافل ایمپلنتولوژی می باشد. هدف از این مطالعه بررسی میزان موفقیت بارگذاری اکلوزالی فوری روی نسوج اطراف ایمپلنت در بیماران با پروتز ثابت خلفی متکی بر ایمپلنت و مقایسه آن با روش بارگذاری اکلوزالی تأخیری بود.

### مواد و روش ها:

این مطالعه از نوع Clinical trial می باشد. تعداد ۱۲ بیمار (۴ مرد و ۸ زن) با میانگین سنی  $45/9 \pm 7/7$  سال از مراجعین به دانشکده دندانپزشکی که دارای بی دندانی پارسیل خلفی در فک بالا یا پائین بودند در این مطالعه شرکت نمودند. تعداد ۲۸ ایمپلنت Xive (Friadent Densply; Manheim, Germany) در دهان این بیماران قرار داده شد و بطور تصادفی به دو گروه مساوی مطالعه و شاهد تقسیم شدند. ایمپلنت های گروه مطالعه ۲۴ ساعت پس از جراحی بوسیله رستوریشن های موقتی آکریلی تحت بار اکلوزالی فوری و ایمپلنت های گروه شاهد ۳ تا ۴ ماه بعد از جراحی توسط رستوریشن های دائمی (GC-Gradia) تحت بار اکلوزالی تأخیری قرار گرفتند. بیماران هر ۲ ماه تا ۸ ماه پیگیری شدند، در جلسات پیگیری شاخص های پلاک میکروبی (Plaque index)، عمق شیار لثه (Probing depth)، خونریزی در اثر پروب کردن (Bleeding index)، لقی (Mobility)، درد (Pain) و تحلیل استخوان (Bone resorption) اندازه گیری شدند. تحلیل استخوان در اطراف ایمپلنت ها بوسیله رادیوگرافی های پری اپیکال با تکنیک موازی استاندارد شده و با نرم افزار (Signus media, USA) RVG اندازه گیری شد. اطلاعات بدست آمده با نرم افزار SPSS ویرایش ۱۱/۵ تجزیه و تحلیل شد و از آزمونهای آنالیز واریانس و آزمون t برای مقایسه اختلاف میانگین مقادیر کمی استفاده گردید. سطح معنی داری ۰/۰۵ در آزمونها در نظر گرفته شد.

### یافته ها:

دو ایمپلنت در گروه مطالعه از دست رفت. بنابراین درصد ماندگاری ایمپلنت ها در دو گروه مطالعه و شاهد بترتیب ۸۵/۷٪ و ۱۰۰٪ بود. در مورد شاخص پلاک میکروبی و عمق شیار لثه اختلاف آماری معنی داری بین دو گروه مطالعه و شاهد وجود نداشت. همه ایمپلنت های دو گروه در تمام جلسات پیگیری فاقد درد، لقی و خونریزی حین پروب کردن لثه بودند. میانگین تحلیل استخوان در مزایال و دیستال در گروه شاهد  $0/98 \pm 0/59$  میلیمتر و در گروه مطالعه  $0/26 \pm 0/32$  میلیمتر بود که اختلاف آماری معنی داری داشت ( $P=0/011$ ).

### نتیجه گیری:

تحلیل استخوان در اطراف ایمپلنت در روش بارگذاری اکلوزالی فوری بنحو بارزی کمتر از روش بارگذاری تأخیری بود.

### واژه های کلیدی:

ایمپلنت، بارگذاری فوری، بارگذاری تأخیری،

مجله دانشکده دندانپزشکی دانشگاه علوم پزشکی مشهد / سال ۱۳۸۵ جلد ۳۰ / شماره ۴ و ۳

### مقدمه:

تشکیل بافت فیبروز می گردد<sup>(۱)</sup>. امروزه سازندگان ایمپلنت ادعا می کنند با تغییراتی که در طرح و سطح ایمپلنت داده اند این زمان کوتاهتر شده است لذا اعتقاد قاطعی بر لزوم وجود این دوره طولانی وجود ندارد و در مواردی با انتخاب صحیح بیمار و طرح ایمپلنت و بکارگیری تکنیک جراحی و پروتزی مناسب می توان

بر اساس طرح درمانی که در ایمپلنت گذاری بوسیله Branemark ارائه شد، دوره التیام ۳ تا ۶ ماهه پس از جراحی پیشنهاد گردیده و عقیده بر این بوده است که حرکت بسیار کم ایمپلنت (Micromotion) در دوره التیام باعث عدم استخوان سازی مناسب و

برخی از محققین توصیه کرده اند که (IL) Immediate Loading محدود به ناحیه Inter foramina (symphysis) در مندیبیل باشد. در حالیکه برخی دیگر موفقیت آن را در فک بالا نیز گزارش نموده اند<sup>(۱۴)</sup>. Rando-K (۱۹۹۹) نیز به کاربرد IL در ناحیه Inter-Foramina تأکید می کند<sup>(۱۵)</sup>. در حالی که Romanos-G موفقیت ایمپلنت های اسپلینت شده با اعمال نیروی اکلوزالی فوری در ناحیه خلفی را در میمون، نظیر Delayed-Loading در نواحی خلفی گزارش نموده است<sup>(۱۶)</sup>. از آنجا که در رابطه با بارگذاری فوری روی ایمپلنت های خلفی بین محققین اختلاف نظر وجود دارد، این تحقیق با هدف بررسی میزان موفقیت اعمال نیروی اکلوزالی فوری در پروتزهای ثابت خلفی متکی بر ایمپلنت در مقایسه با روش معمول (اعمال بار تاخیری) انجام شده است.

#### مواد و روش ها:

این مطالعه از نوع Clinical trial می باشد. از بین بیمارانی که دارای بی دندانی پارسیل خلفی و متقاضی درمان ایمپلنت در دانشکده دندانپزشکی مشهد در سال ۱۳۸۴ بودند ۱۲ بیمار انتخاب شد. روش مطالعه برای بیماران تشریح و رضایت کتبی اخذ گردید. هیچیک از بیماران عادات پارافانکشنال، اعتیاد به سیگار و مواد مخدر و یا بیماری سیستمیک که مانع درمان ایمپلنت باشد نداشتند و ریج استخوانی آنها مناسب برای قرار دادن ایمپلنتی حداقل به قطر ۳/۴ میلیمتر و طول ۹/۵ میلیمتر بود. بیماران اکلوزن Canine rise داشته و تماس زودرس مخرب یا علائم ناراحتی TMJ نداشتند. از بیماران انتخاب شده ۸ بیمار زن و ۴ بیمار مرد بودند که در مجموع ۲۸ ایمپلنت نیاز داشتند. سن بیماران بین ۲۸ تا ۵۸ سال با میانگین سنی ۴۵/۵۰۷/۷ سال بود. از مجموع ۲۸ ایمپلنت ۴ ایمپلنت پایه

Micromotion را به حداقل (کمتر از ۵۰ تا ۱۵۰ میکرون) رسانده و بلافاصله پس از جراحی بر روی ایمپلنت نیروهای اکلوزالی وارد نمود<sup>(۱)</sup>. اعمال نیروهای جویدن بلافاصله پس از جراحی ایمپلنت (Immediate Loading) امروزه موضوع مورد بحث محافل علمی ایمپلنتولوژی می باشد. وارد آوردن نیروهای اکلوزالی فوری به صورتهای زیر ممکن است انجام پذیرد:

اگر ایمپلنت تا ۴۸ ساعت پس از جراحی تحت نیروی اکلوزالی قرار گیرد تحت عنوان بارگذاری فوری (Immediate loading) نامیده می شود که می تواند به صورت فانکشنال (Immediate functional loading) و یا غیر فانکشنال (Immediate nonfunctional loading) انجام شود. در روش بارگذاری فوری فانکشنال، ایمپلنت ها توسط پروتزهایی با تماس کامل اکلوزالی تحت بار اکلوزالی قرار می گیرند اما در روش غیرفانکشنال پروتزهایی کمی از تماس اکلوزالی خارج می گردند. انتخاب روش بارگذاری فوری بستگی به طرح رستوریشن بکار رفته و توانایی آن برای ممانعت از Micromotion ایمپلنت ها دارد. معمولاً ایمپلنت های تکی و یا آنهایی که پایه بریج های کوتاه هستند به روش غیرفانکشنال تحت بارگذاری فوری قرار می گیرند<sup>(۲)</sup>.

(۱۹۹۷) Salama<sup>(۳)</sup> و (۱۹۹۷) Tarnow<sup>(۴)</sup> نتایج موفقی را در درمان بیماران بی دندان، با پروتزهایی ثابت متکی بر ایمپلنت و بارگذاری فوری گزارش نمودند. (۲۰۰۰) Ericsson<sup>(۵)</sup>، (۲۰۰۱) Chaushu<sup>(۶)</sup>، (۲۰۰۱) Hui<sup>(۷)</sup>، (۲۰۰۲) Proussaefe<sup>(۸)</sup>، (۲۰۰۳) Calandriello<sup>(۹)</sup>، (۲۰۰۳) Lorenzoni<sup>(۱۰)</sup>، (۲۰۰۴) Glauser<sup>(۱۱)</sup>، (۲۰۰۵) Abboud<sup>(۱۲)</sup>، (۲۰۰۵) Tsirlis<sup>(۱۳)</sup> نیز بر روی ایمپلنت های تکی بار اکلوزالی فوری وارد نموده و نتایج بدست آمده را موفق گزارش نموده اند، طبق گزارش Siddiqui (۲۰۰۱)

بطوریکه در اکلوزن مرکزی با دندان مقابل به اندازه دو لایه نوار ماتریکس سلولوئیدی که هر کدام ۰/۱۲۵ میلیمتر ضخامت دارد فاصله داشته و در حرکات خارج مرکزی نیز تماسی وجود نداشته باشد. روکش موقت پس از پالیش با سمان موقتی (Temp bond NE; Kerr haw, Italia) سمان شد.

در مورد ایمپلنت های گروه شاهد ۴ ماه پس از جراحی مرحله اول برای فک بالا و ۳ ماه برای فک پایین جراحی دوم انجام گردید و یک هفته پس از آن قالبگیری انجام و روکش یا بریج از جنس Fiber reinforced composite (GC Gradia, GC Europe N.V) ساخته شد و با سمان موقتی سمان گردید. روکشهای دائم گروه مطالعه نیز ۴ ماه پس از جراحی ساخته شدند.

موارد مورد ارزیابی عبارت بودند از: تهیه فیلم رادیوگرافی، ثبت plaque index<sup>(۱۷)</sup>، میزان لقی ایمپلنتها<sup>(۱۸)</sup>، Bleeding index<sup>(۱۹)</sup> و اندازه گیری عمق شیار لثه (Probing depth) که هر دو ماه بشرح ذیل انجام می گرفت:

برای ارزیابی رادیوگرافیک در گروه مطالعه پس از نصب روکش موقت و در گروه شاهد پس از جراحی مرحله اول یک فیلم رادیوگرافی پری آپیکال با تکنیک موازی تهیه شد. برای یکسان شدن موقعیت و زاویه فیلم از یک ایندکس پلی ونیل سالیوکسان (Express; 3M ESPE, Germany) بر روی نگهدارنده فیلم استفاده شد. رادیوگرافیها بوسیله اسکنر تبدیل به تصاویر دیجیتال شده و با نرم افزار RVG (Sygnus media, USA) بر روی مانیتور فاصله بین کرست استخوان تا لبه فوقانی فیکسچر در دو سمت مزیاال و دیستال با دقت صدم میلیمتر اندازه گیری شد (تصویر ۱). در هر مرحله پیگیری (هر ۲ ماه) این کار تکرار گردید.

بریجهای ۳ واحدی خلفی و بقیه همگی کراونهای تکی را حمایت می کردند.

شاخص پلاک میکروبی دهان بیماران با روش O'leary قبل از شروع درمان تعیین شد<sup>(۱۷)</sup> و بیمارانی که پلاک دندان کمتر از ۱۵٪ داشتند در مطالعه شرکت نمودند. ایمپلنت ها تصادفی به دو گروه مطالعه (بار گذاری فوری) و شاهد (بارگذاری تاخیری) تقسیم شدند. جراحی ها توسط یک جراح و از نظر جراح بصورت Blind انجام گرفت، یعنی جراح در پایان جراحی مطلع می شد که ایمپلنت مورد نظر در کدام گروه قرار خواهد گرفت. قبل از جراحی یک راهنمای جراحی آکریلی (Surgical stent) تهیه شد.

ایمپلنت گذاری با رعایت نکات استریلیزاسیون و ملاحظات جراحی و با توجه به توصیه ها، با سرعت دریل ۸۰۰ rpm و استفاده از سیستم خنک کننده داخلی و در موارد لازم از Crestal drill و tap انجام گردید. در مورد ایمپلنت های گروه شاهد اباتمنت موقت از روی فیکسچر باز شده و پس از بستن Cover screw، فیکسچر با بافت مخاطی پوشیده شده و با نخ 4/0 silk بخیه شد. در ایمپلنت های گروه مطالعه که تحت بارگذاری فوری قرار می گرفتند، اباتمنت موقتی باز نشده و فلپ اطراف ایمپلنت بخیه گردید.

آنتی بیوتیک (Amoxicillin 500mg) هر ۸ ساعت یک عدد به مدت یک هفته و ضد درد و التهاب غیراستروئیدی (Acetaminophen codeine) هر ۴ ساعت یک قرص، کمپرس سرد ناحیه عمل در روز جراحی و استفاده از دهان شویه کلرهگزیدین ۰/۲٪ به مدت دو هفته (۲ بار در روز) پس از جراحی توصیه شد.

بر روی ایمپلنت هایی که باید تحت بار اکلوزالی فوری قرار می گرفتند یک روز بعد از جراحی روکش موقت از جنس آکریل فوری هم رنگ دندان (Tempron GC Corp, Tokyo, Japan) ساخته شد

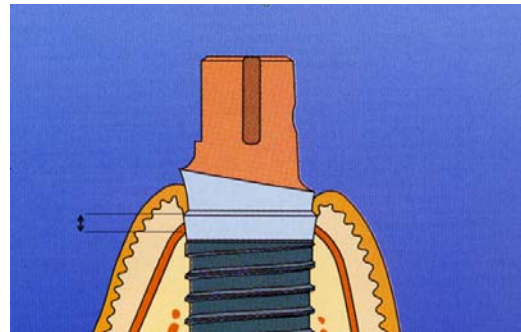
شاهد یک ایمپلنت بعلت عدم ثبات اولیه در روز جراحی از مطالعه خارج شد. لذا از ماه ۲ به بعد تعداد ۱۲ ایمپلنت در گروه مطالعه و سیزده ایمپلنت در گروه شاهد تحت بررسی قرار گرفتند. بیماران هر دو ماه به مدت ۸ ماه پیگیری شدند.

هیچیک از ایمپلنت ها تا آخرین مرحله پیگیری لقی نبودند و بیماران هیچگونه شکایتی از درد نداشتند. از نظر شاخص خونریزی لثه (Bleeding index) در معاینه کلینیکی لثه اطراف ایمپلنت ها خونریزی نداشتند. شاخص پلاک میکروبی کلی دهان در گروه مطالعه و شاهد در روز جراحی همچنین ۴، ۶ و ۸ ماه پس از جراحی اختلاف معنی داری نداشت و فقط ۲ ماه پس از جراحی اختلاف معنی دار بود ( $P=0/024$ ) (نمودار ۱).

متوسط عمق شیار لثه برای هر فرد بر اساس عمق شیار لثه در مزیال، دیستال، باکال و لینگوال بدست آمد. مقایسه میانگین عمق شیار لثه بین گروه مطالعه و شاهد در ماه ششم و هشتم نشان داد که بین دو گروه اختلاف معنی داری وجود نداشت (جدول ۱).

برای تعیین میزان تحلیل استخوان بررسی رادیوگرافیک به عمل آمده و مقادیر تحلیل استخوان در مزیال و دیستال اندازه گیری و میانگین آنها به عنوان میزان تحلیل استخوان اطراف ایمپلنت در نظر گرفته شد. در جدول ۲ این میانگین نسبت به روز جراحی نشان داده شده است.

همانطور که در جدول ۲ ملاحظه می شود در پیگیری ۲، ۴، ۶ و ۸ ماه بعد از جراحی اختلاف معنی داری بین میانگین تحلیل استخوان در گروه مطالعه نسبت به شاهد وجود دارد ( $P<0.05$ ). بطوریکه میزان تحلیل در گروه مطالعه ( $0/26 \pm 0/32$ mm) کمتر از گروه شاهد ( $0/98 \pm 0/59$ mm) بود.



تصویر ۱: برای محاسبه تحلیل استخوان فاصله بین لبه فوقانی فیکسچر تا لبه کرسست استخوان (فلش) اندازه گیری شد.

شاخص پلاک میکروبی دهان به روش O'leary در هر جلسه کنترل ثبت گردید<sup>(۱۷)</sup>. میزان لقی ایمپلنت پس از بستن اباتمنت اندازه گیری شد، در صورت عدم لقی با عدد صفر، لقی مختصر با عدد ۱، لقی متوسط با عدد ۲ و لقی شدید با عدد ۳ مشخص می گردید<sup>(۱۸)</sup>. شاخص خونریزی و عمق شیار لثه دو ماه پس از آخرین جراحی تعیین شد.

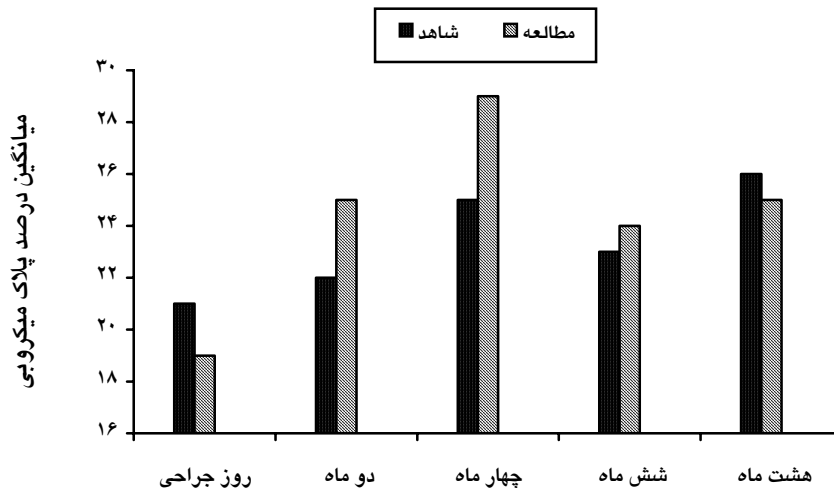
برای تعیین Bleeding index از روش Ainamo & Bay استفاده گردید، بدین صورت که وجود یا عدم وجود خونریزی لثه با حرکت ملایم پروب و مشاهده آن پس از ۱۰ ثانیه انجام شد<sup>(۱۹)</sup>. عمق شیار لثه (Probing depth)، در گروه مطالعه ۲ ماه پس از جراحی و در گروه شاهد ۲ ماه پس از جراحی دوم در چهار نقطه سطوح مختلف ایمپلنت اندازه گیری و ثبت شد.

اطلاعات جمع آوری و با استفاده از نرم افزار SPSS ویرایش ۱۱/۵ مورد تجزیه و تحلیل قرار گرفت. در این بررسی از آزمون های ANOVA و آزمون T-student استفاده گردید. سطح معنی داری ۰/۰۵ در همه آزمون ها مد نظر بوده است.

#### یافته ها:

از چهارده نمونه گروه مطالعه تعداد دو ایمپلنت قبل از ماه دوم از دست رفت و از چهارده نمونه گروه

تصاویر رادیوگرافیک گروه مطالعه و شاهد در یکی از بیماران در زمانهای مختلف پیگیری در تصویر ۲ نشان داده شده است.



زمان پیگیری

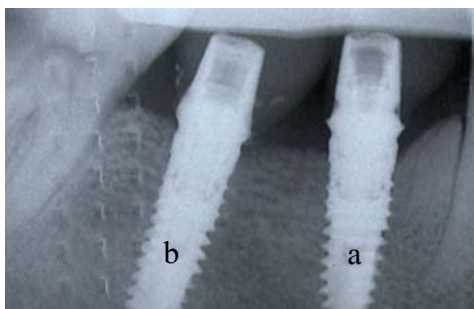
نمودار ۱: میانگین درصد شاخص پلاک میکروبی (Plaque index) در بیماران مورد بررسی به تفکیک گروه مطالعه و شاهد و نوبت پیگیری

جدول ۱: میانگین عمق شیار لثه در بیماران مورد بررسی به تفکیک گروه مطالعه و شاهد و نوبت پیگیری

نتیجه آزمون T-student	شاهد انحراف معیار ± میانگین	مطالعه انحراف معیار ± میانگین	
-	-	۲±۰/۳۸	دو ماه
-	-	۱/۸±۰/۳۶	چهار ماه
P=۰/۶۱۰	۱/۸±۰/۳۲	۱/۷±۰/۲۵	شش ماه
P=۰/۷۱۱	۱/۷±۰/۴۳	۱/۶±۰/۲۴	هشت ماه

جدول ۲: میانگین تحلیل استخوان فک در هر نوبت پیگیری نسبت به روز جراحی به تفکیک گروه مطالعه و شاهد

نوبت پیگیری	گروه شاهد		گروه مطالعه		مقدار P
	تعداد	میانگین	تعداد	میانگین	
دو ماه بعد	۱۳	۰/۶۶	۱۲	۰/۱۴	۰/۰۰۷
چهار ماه بعد	۱۳	۰/۸۴	۱۱	۰/۲۵	۰/۰۰۲
شش ماه بعد	۱۳	۰/۹۶	۱۰	۰/۲۸	۰/۰۰۱
هشت ماه بعد	۱۰	۰/۹۸	۷	۰/۲۶	۰/۰۱۱

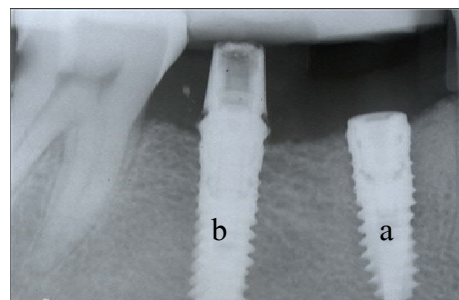


هشت ماه بعد

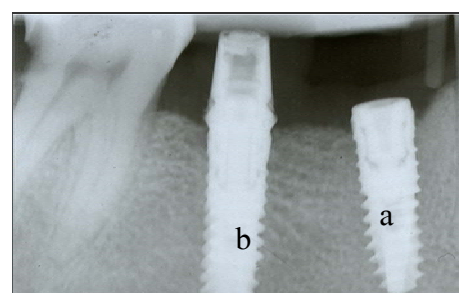
شکل ۲: نمای رادیوگرافی

a: پرمولر دوم پایین (بار اکلوزالی تاخیری)

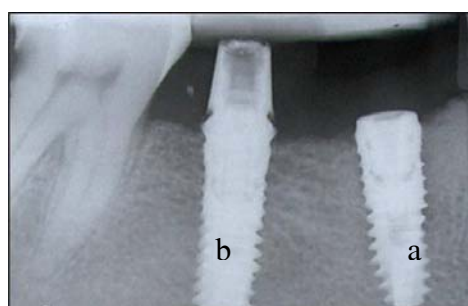
b: مولر اول پائین (بار اکلوزالی فوری)



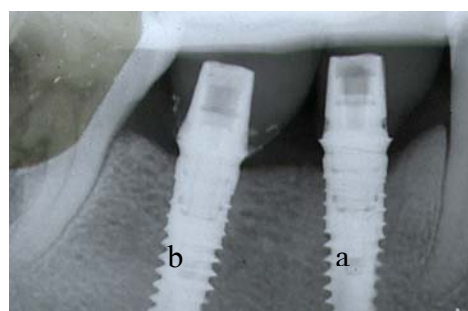
روز جراحی



دو ماه بعد



چهار ماه بعد



شش ماه بعد

**بحث:**

تحقیقات کلینیکی نشان داده است که بارگذاری فوری در پروتزهای متکی بر ایمپلنت می تواند یکی از روشهای درمانی مناسب باشد<sup>(۱۲)</sup>. این مطالعه نشان داد که تحمل و تطابق استخوان در رابطه با بارگذاری فوری نان فانکشنال نتایج رضایت بخش داشته و با عکس العمل مثبت بافتهای اطراف ایمپلنت همراه بوده است.

درصد ماندگاری (Survival rate) گروه مطالعه در این تحقیق ۸۵/۷٪ بود. در تحقیقات مشابه درصد ماندگاری توسط Hruska<sup>(۲۰)</sup> (۲۰۰۲) ۸۸/۲٪، (۲۰۰۳) Calandriello<sup>(۲۱)</sup> ۹۸٪، (۲۰۰۴) Drago<sup>(۲۲)</sup> ۹۷/۴٪، (۲۰۰۴) Bogaerde Vanden<sup>(۲۳)</sup> ۸۸/۸٪، (۲۰۰۴) Glauser<sup>(۱۱)</sup> ۹۹٪، (۲۰۰۵) Luongo<sup>(۲۴)</sup> ۹۸/۸٪ و (۲۰۰۵) Degidi<sup>(۲۵)</sup> ۹۹/۶٪ گزارش شده است. اختلاف بین نتایج سایر محققین و مطالعه حاضر را می توان به اختلاف حجم نمونه مربوط دانست. درصد ماندگاری در گروه شاهد ۱۰۰٪ بود.

شاخص پلاک میکروبی دهان (Plaque index) فقط در پیگیری نوبت اول (۲ ماه بعد) بین دو گروه مطالعه و شاهد اختلاف معنی دار داشت ( $P=0/024$ )، اختلاف بین این دو ۴/۲٪ بود (در گروه مطالعه بیشتر بود) اما چون در سایر دوره های پیگیری اختلاف معنی داری

در این مرحله را ممکن است بتوان به عدم وارد شدن نیروهای فانکشنال مربوط دانست.

با توجه به جدول ۲، میانگین تحلیل استخوان در ۲ ماه اول (مرحله ای که ایمپلنت در مرحله ترمیم است) در گروه شاهد ۴/۷ برابر بیش از گروه مطالعه (۰/۶۶) در مقابل (۰/۱۴) می باشد.

اگر میانگین تحلیل استخوان در گروه شاهد در ماه هشت را با ماه ۲ مقایسه کنیم (۰/۹۸) در مقابل (۰/۶۶) متوجه می شویم که ۶۷/۳٪ تحلیل استخوان در ۲ ماه اول اتفاق افتاده است یعنی در زمانی که بار اکلوزالی به ایمپلنت ها وارد نمی شده است.

در گروه مطالعه در پیگیری ماه ۸ نسبت به ماه ۶ میانگین تحلیل استخوان کاهش یافته است و این بیانگر آنست که از ماه ششم به بعد ترمیم استخوان صورت گرفته است.

به عقیده Misch استخوان در پاسخ به عدم استفاده دچار کاهش استخوان کورتیکال و کاهش در تراکولاسیون می گردد (Disuse atrophy). وارد شدن نیروهای فانکشنال در حد تحمل استخوان می تواند باعث حفظ توده استخوانی شود. فشارهای خارجی با ایجاد مناطق فشار (Loading zone) در داخل استخوان، سلولهای حساس استخوانی را به فعالیت وا می دارند تا با توجه به میزان و یا تناوب فشار شروع به استخوان سازی نمایند<sup>(۸)</sup>.

Degidi نیز در سال ۲۰۰۵ با یک مطالعه هیستولوژیک نشان داد که درصد استخوان لاملار و تعداد استئوبلاست و استئوکلاست در اطراف ایمپلنت های تحت بار اکلوزالی فوری به مراتب بیش از ایمپلنت هایی است که هنوز تحت بار اکلوزالی قرار نگرفته اند<sup>(۲۸)</sup>.

بنابراین با توجه به نتایج مقایسه شده فوق و نظرات محققین مختلف می توان نتیجه گرفت که بار اکلوزالی فوری با شروع نیروهای فانکشنال بلافاصله

بین گروه های مطالعه و شاهد از نظر پلاک میکروبی مشاهده نگردید بنابراین نمی توان آن را به عنوان متغیر مؤثر در نظر گرفت. این بدان معنی است که از نظر شاخص پلاک میکروبی گروه مطالعه و شاهد نسبتاً مشابه بوده اند.

مقادیر عمق شیپار لثه در نوبت های پیگیری بین دو گروه مطالعه و شاهد با هم اختلاف معنی داری نداشتند. بنظر می رسد بارگذاری فوری تاثیری در افزایش عمق شیپار لثه نداشته است.

میانگین تحلیل استخوان فک در پیگیری ۲، ۴، ۶ و ۸ ماه بعد از جراحی بطور معنی داری در گروه مطالعه کمتر از شاهد بوده است ( $P < 0.05$ ) و این میانگین در پایان پیگیری نسبت به روز جراحی در این تحقیق در گروه مطالعه ۰/۲۶ میلیمتر و در گروه شاهد ۰/۹۸ میلی متر بود. این اعداد نشان می دهد که تحلیل استخوان در روش بارگذاری تاخیری ۳/۸ برابر بیشتر از بارگذاری فوری است.

Olsson (۲۰۰۳)<sup>(۳۶)</sup> متوسط تحلیل استخوان در اطراف ایمپلنت هایی که تحت بارگذاری اکلوزالی فوری بوده اند را ۱/۳، Glauser (۲۰۰۳)<sup>(۳۷)</sup> ۱/۲، Drago (۲۰۰۴)<sup>(۳۲)</sup> ۰/۷۶، Vanden Bogaerde (۲۰۰۴)<sup>(۳۳)</sup> ۰/۸، Luongo (۲۰۰۵)<sup>(۲۴)</sup> ۰/۵۲ و Degidi (۲۰۰۵)<sup>(۲۵)</sup> ۰/۶ میلیمتر گزارش نموده اند.

با توجه به جدول ۲ مشخص می شود که عمده این تحلیل در گروه شاهد در ۲ ماه اول یعنی مرحله ای که ایمپلنت در مرحله التیام است رخ داده است. مفهوم آن این است که تحلیل استخوان در گروه شاهد در دو ماه اول که ایمپلنت ها در مرحله ترمیم (Healing) می باشند و بار اکلوزالی به آنها وارد نمی شود، به صورت بارزی بیش از گروه مطالعه می باشد. بطوری که این مقدار تحلیل در گروه شاهد بیش از چهار برابر گروه مطالعه می باشد. علت وقوع تحلیل



بین دو گروه مطالعه و شاهد اختلاف آماری معنی داری وجود نداشت.

#### پیشنهادات:

بررسی کاربرد بار اکلوزالی فوری فانکشنال بر روی ایمپلنت هایی که تک کراون ها را حمایت می کنند می تواند تحقیق مناسبی در این زمینه در آینده باشد.

#### تقدیر و تشکر:

با تشکر و قدردانی از شورای پژوهشی دانشکده دندانپزشکی و معاونت محترم پژوهشی دانشگاه علوم پزشکی مشهد که هزینه های مربوط به این طرح را متقبل شدند. همچنین از جناب آقای مهندس ابراهیم زاده جهت محاسبات آماری سپاسگزاری می گردد.

پس از جراحی می تواند در روند تحلیل یا ترمیم استخوان نقش داشته باشد.

#### نتیجه گیری:

۱. تحلیل استخوان در اطراف ایمپلنت هایی که تحت بار اکلوزالی فوری بوده اند بنحو بارزی کمتر از آنهایی است که تحت بار اکلوزالی تاخیری بوده اند.

۲. در رابطه با لقی ایمپلنتها، درد و شاخص خونریزی بین گروه مطالعه و شاهد اختلاف آماری معنی دار وجود نداشت.

۳. از نظر شاخص پلاک میکروبی (Plaque index) بجز پیگیری نوبت اول (دو ماه پس از جراحی)

#### منابع:

1. Szmukler S, Piattelli A, Favero GA, Dubruille JH. Considerations preliminary to the application of early and immediate loading protocols in dental implantology. Clin Oral Implants Res 2000; 11(1): 12-25.
2. Lazzara RJ, Testori T, Meltzer A, Misch C, Porter S, Del Castillo R, et al. Editor(s). Immediate occlusal loading (IOL) of dental implants / predictable results through DIEM guidelines. Pract Proced Aesthet Dent 2004; 16(4): 3-15.
3. Salama H, Rose LF, Salama M, Betts NJ. Immediate loading of bilaterally splinted titanium root form implants in fixed prosthodontics / a technique reexamined / two case report. Int J Periodontics Restorative Dent 1995; 15(4): 344-61.
4. Tarnow DP, Emtiaz S, Classi A. Immediate loading of threaded implants at stage 1 surgery in edentulous arches/ ten consecutive case reports with 1 to 5 year data. Int J Oral Maxillofac Implants 1997; 12(3): 319-24.
5. Ericsson I, Nilson H, Lindh T, Nilner K, Randow K. Immediate functional loading of Branemark single tooth implants. an 18 months clinical pilot follow up study. Clin Oral Implants Res 2000; 11(1): 26-33.
6. Chaushu G, Chaushu S, Tzohar A, Dayan D. Immediate loading of single tooth implants / Immediate versus non immediate implantation/ a clinical report. Int J Oral Maxillofac Implants 2001; 16(2): 267-72.
7. Hui E, Chow J, Li D, Liu J, Wat P, Law H. Immediate provisional for single tooth implant replacement with Branemark system / preliminary report. Clin Implant Dent Relat Res 2001; 3(2): 79-86.
8. Proussaefs P, Kan J, Lozada J, Kleinman A, Farnos A. Effects of immediate loading with threaded hydroxyapatite coated root form implants on single premolar replacements / a preliminary report. Int J Oral Maxillofac 2002; 17(4): 567-72.
9. Calandriello R, Tomatis M, Vallone R, Rangert B, Gottlow J. Immediate occlusal loading of single lower molars using Branemark system wide platform TiUnite implants / an interim report of a prospective open ended clinical multicenter study. Clin Implant Dent Relate Res 2003; 5(1): 74-80.
10. Lorenzoni M, Pertl C, Zhang K, Wimmer G, Wegscheider WA. Immediate loading of single tooth implants in the anterior maxilla / Preliminary results after one year. Clin Oral Implants Res 2003; 14(2): 180-7.
11. Glauser R, Sennerby L, Meredith N, Ree A, Lundgren A, Gottlow J. Resonance frequency analysis of implants subjected to immediate or early functional occlusal loading / successful Vs failing implants. Clin Oral Implants Res 2004; 15(4): 428-34.
12. Abboud M, Koeck B, Stark H, Wahl G, Paillon R. Immediate loading of single tooth implants in the posterior region. Int J Oral Maxillofac 2005; 20(1): 61-8.

13. Tsirlis AT. Clinical evaluation of immediate loaded upper anterior single implants. *Implant Dent* 2005; 14(1): 94-103.
14. Siddiqui AA, Ismail JYH, Kukunas S. Immediate loading of dental implants in the edentulous mandible: A preliminary case report from an international prospective multicenter study. *Compendium* 2001; 22(10): 867-70.
15. Randow K, Ericsson I, Nilner K, Petersson A, Glantz PO. Immediate functional loading of Branemark dental implants. An 18-month clinical follow-up study. *Clin Oral Implants Res* 1999; 10(1): 8-15.
16. Romanos G, Toh CG, Siar CH, Swaminathan D, Ong AH, Donath K, et al. Editor(s). *J Periodont* 2001; 72(4): 506-11.
17. O'Leary TJ, Drake RB, Naylor JE. The plaque control record. *J Periodont* 1972; 43(1): 38.
18. Misch C. *Implant dentistry*. 2<sup>nd</sup> ed. St. Louis: Mosby; 1999. P.23, 595.
19. Spolsky Vladimir W. Epidemiology of gingival and periodontal disease. In: Neuman MG, Takei HH, Carranza FA. *Clinical periodontology*. 8<sup>th</sup> ed. Philadelphia: W.B. Saunders Co; 1996. P. 65.
20. Hruska A, Borelli P, Bordanaro AC, Marzaduri E, Hruska KL. Immediate loading implants / a clinical report of 1301 implants. *J Oral Implant* 2002; 28(4): 200-9.
21. Calandriello R, Tomatis M, Rangert B. Immediate functional loading of Branemark system implants with enhanced initial stability / a prospective 1 to 2 year clinical and radiographic study. *Clin Implant Dent Relat Res* 2003; 5(1): 10-20.
22. Drago CJ, Lazzara RJ. Immediate provisional restoration of Osseotite implants / a clinical report of 18 month results. *Int J Oral Maxillofac Implants* 2004; 19(4): 534-41.
23. Vanden Bogaerde L, Pedretti G, Dellacasa P, Mozzati M, Rangert B, Wendelhag I. Early function of splinted implants in maxillas and posterior mandibles using Branemark System Tiunite implants / an 18 month prospective clinical multicenter study. *Clin Implant Dent Relat Res* 2004; 6(3): 121-9.
24. Luongo G, Di Raimondo R, Filippini P, Gualini F, Paoleschi C. Early loading of sandblasted acid etched implants in the posterior maxilla and mandible / a 1 year follow up report from a multicenter 3 year prospective study. *Int J Oral Maxillofac Implants* 2005; 20(1): 84-91.
25. Degidi M, Piattelli A. Comparative analysis study of 702 dental implants subjected to immediate functional loading and immediate nonfunctional loading to traditional healing periods with a follow up of up to 24 months. *Int J Oral Maxillofac Implants* 2005; 20(1): 99-107.
26. Olsson M, Urde G, Andersen JB, Sennerby L. Early loading of maxillary fixed cross arch dental prostheses supported by six of eight oxidized titanium implants / results after 1 year of loading / case series. *Clin Implant Dent Relat Res* 2003; 5(1): 81-7.
27. Glauser R, Lundgren AK, Gottlow J, Sennerby L, Portmann M, Ruhstaller P. Immediate occlusal loading of Branemark TiUnite implants placed predominantly in soft bone / 1 year results of a prospective clinical study. *Clin Implant Dent Relat Res* 2003; 5(1): 47-56.
28. Degidi M, Scarano A, Piattelli M, Perrotti V, Piattelli A. Bone remodeling in immediately loaded and unloaded titanium dental implants/a histologic and histomorphometric study in humans. *J Oral Implant* 2005; 31(1): 18-24.