

بررسی بروز گیرنده های استروژن و پروژسترون در گرانولومای پیوژنیک و تومور حاملگی مخاط دهان به روش ایمنوهیستوشیمی

دکتر نوشین محتشم*#، دکتر جهانشاه صالحی نژاد**، دکتر کامران غفارزادگان**، دکتر عاطفه ناصح***، دکتر نرگس قاضی****
* دانشیار گروه آسیب شناسی دهان، فک و صورت دانشکده دندانپزشکی و مرکز تحقیقات دندانپزشکی دانشگاه علوم پزشکی مشهد
** متخصص آسیب شناسی بالینی و تشریحی
*** استادیار گروه آسیب شناسی دهان، فک و صورت دانشکده دندانپزشکی دانشگاه علوم پزشکی زاهدان
**** دستیار تخصصی گروه آسیب شناسی دهان، فک و صورت دانشکده دندانپزشکی دانشگاه علوم پزشکی مشهد
تاریخ ارائه مقاله: ۸۷/۸/۲۵ - تاریخ پذیرش: ۸۷/۱۲/۱۳

Evaluation of Estrogen and Progesterone Receptor Expression in Pyogenic Granuloma and Pregnancy Tumor of Oral Mucosa by Immunohistochemistry

Nooshin Mohtasham*#, Jahanshah Salehinejad*, Kamran Ghafarzadegan**, Atefeh Naseh***
Narges Ghazi****

* Associate Professor, Dept of Oral & Maxillofacial Pathology, School of Dentistry and Dental Research Center of Mashhad University of Medical Sciences, Mashhad, Iran.

** Anatomical & Clinical Pathologist.

*** Assistant Professor, Dept of Oral & Maxillofacial Pathology, Dental School, Zahedan University of Medical Sciences, Zahedan, Iran.

**** Postgraduate Student, Dept of Oral & Maxillofacial Pathology, Dental School, Mashhad University of Medical Sciences, Mashhad, Iran.

Received: 15 November 2008; Accepted: 3 Mar 2009

Introduction: Pyogenic Granuloma is a tumorlike lesion of oral cavity that is considered to be non-neoplastic in nature and arises in response to local irritation. Most studies show that this lesion is more common in women than men, possibly because of the vascular effects of female hormones. The purpose of this study was to evaluate the expression of estrogen and progesterone receptors in pyogenic granuloma in pregnant, non-pregnant women and men compared with normal mucosa by immunohistochemistry.

Materials & Methods: In this study, cross-sectional analytical 36 paraffin blocks of pyogenic granuloma samples (12 samples of pregnant women, 12 samples of non-pregnant women, 12 samples of men and 9 samples of normal mucosa) were obtained from O.M.F pathology department of Mashhad Dental School. 4 micron sections were prepared and stained by immunohistochemistry staining (Based on Dako factory instruction). After immunostaining, estrogen and progesterone receptors expression in three areas including epithelium, inflammatory and mesenchymal cells were evaluated. The data were analyzed by fisher's exact test.

Results: After comparing the expression of estrogen receptors in epithelium ($P=0.1$), inflammatory cells ($P=0.184$), mesenchymal cells ($P=0.316$) in studied groups, no statistically differences were found. Expression of progesterone receptors was not seen in epithelium of any samples and its expression in inflammatory and mesenchymal cells was poor ($P=0.19$, $P=0.547$).

Conclusion: Although estrogen and progesterone receptor expression was observed in pyogenic granulomas of oral mucosa in pregnant, non pregnant women, men and normal mucosa, it did not seem to play an important role in pathogenesis of this lesion or these hormones may have put on effect by other mechanisms other than binding to specific receptors.

Key words: Pyogenic granuloma, estrogen receptor, progesterone receptor, immunohistochemistry.

Corresponding Author: MohtashamN@mums.ac.ir

J Mash Dent Sch 2009; 33(1): 63-8.

چکیده

مقدمه: گرانولوم پیوژنیک ضایعه تومور است که تصور بر این است ماهیت غیر نئوپلاستیک داشته و در پاسخ به تحریک موضعی ایجاد می شود. اکثر مطالعات نشان داده اند این ضایعه در زنان نسبت به مردان شایع تر است که احتمالاً بدلیل اثرات عروقی هورمون های زنانه می باشد. هدف از این مطالعه بررسی بروز گیرنده های استروژن و پروژسترون در گرانولوم پیوژنیک زنان باردار، غیرباردار و مردان و مقایسه آن با مخاط نرمال به روش ایمنوهیستوشیمی بود.

مواد و روش ها: در این تحقیق توصیفی-تحلیلی ۳۶ بلوک پارافینی از نمونه های بافتی با تشخیص قبلی گرانولوم پیوژنیک متشکل از: ۱۲ نمونه مربوط به گرانولوم پیوژنیک زنان باردار، ۱۲ نمونه زنان غیرباردار، ۱۲ نمونه مردان و ۹ نمونه مخاط سالم دهان از آرشیو آسیب شناسی دهان و فک و صورت دانشکده دندانپزشکی مشهد گرفته شد. برش های ۴ میکرومتری آماده گردید و با روش ایمنوهیستوشیمی رنگ آمیزی شد (طبق دستورالعمل کارخانه

(Dako). پس از رنگ آمیزی ایمونوهیستوشیمی برای گیرنده های استروژن و پروژسترون، بروز در سه ناحیه اپی تلیوم، سلولهای مزانشیمال و آماسی بررسی شد. داده ها با آزمون دقیق (Exact) تحلیل گردید.

یافته ها: پس از مقایسه بروز گیرنده استروژن در اپی تلیوم ($P=0/1$)، سلولهای آماسی ($P=0/184$)، سلولهای مزانشیمال ($P=0/316$) در گروههای مورد مطالعه از نظر آماری اختلاف آماری معنی داری وجود نداشت. بروز گیرنده پروژسترون در اپی تلیوم هیچکدام از نمونه ها مشاهده نشد و بروز آن در سلولهای آماسی و مزانشیمال اندک بود ($P=0/109$ و $P=0/547$).

نتیجه گیری: علیرغم این که بروز گیرنده های استروژن و پروژسترون در گرانولوم پیوژنیک مخاط دهان زنان باردار، غیرباردار، مردان و مخاط سالم دیده شد ولی به نظر نمی رسد در پاتوژنز ضایعه نقش مهمی داشته باشند و یا ممکن است این هورمون ها با مکانیسم هایی غیر از اتصال به گیرنده های اختصاصی اثر داشته باشند.

واژه های کلیدی: گرانولوم پیوژنیک، گیرنده استروژن، گیرنده پروژسترون، ایمونوهیستوشیمی.

مجله دانشکده دندانپزشکی مشهد / سال ۱۳۸۸ دوره ۳۳ / شماره ۱: ۶۳-۸

مقدمه

در صورت عدم رابطه مشخص بین گیرنده ها و پاتوژنز این ضایعه تحقیقات بیشتر در مورد تاثیر این هورمون ها با مکانیسم هایی غیر از اتصال به گیرنده های اختصاصی ضروری به نظر می رسد. تاکنون مطالعات اندکی درباره رابطه هورمون های استروئیدی زنانه و گرانولوم پیوژنیک مخاط دهان زنان باردار، زنان غیرباردار و مردان انجام شده و نتایج ضد و نقیضی به دست آمده زیرا گروه های مورد مطالعه از نظر سن، محل بروز ضایعات مشابه نبودند و از تکنیک های گوناگون استفاده شده بود.

مواد و روش ها

در این مطالعه توصیفی-تحلیلی بلوک های پارافینی مربوط به دهان از آرشیو بخش آسیب شناسی دانشکده دندانپزشکی مشهد جمع آوری شد. این نمونه ها شامل ضایعات فعال (دارای سلولاریتی بالا) بوده که پس از جراحی در فرمالین ۱۰٪ فیکس شده بودند.

این ضایعات همگی گرانولوم پیوژنیک بودند که ۱۲ نمونه مربوط به زنان باردار، ۱۲ نمونه مربوط به زنان غیرباردار ۱۲ نمونه مربوط به مردان بودند و ۹ نمونه (۴ زن و ۵ مرد) از بافت مخاط طبیعی دهان (از حاشیه سالم ضایعات غیرتحریکی) نیز انتخاب شد. از هر بلوک پارافینی دو برش ۴ میکرونی جهت رنگ آمیزی ایمونوهیستوشیمی برای گیرنده های استروژن و پروژسترون تهیه شد. طبق دستورالعمل کارخانه سازنده به روش SAB (استرپتاویدین بیوتین) پراکسیداز رنگ آمیزی شد. به منظور بازیافت آنتی ژنی اسلایدها تحت حرارت در بافر سترات سدیم ۰/۰۱ مول با $\text{PH}=6$ قرار گرفته

گرانولومای پیوژنیک نوعی ضایعه شبه تومورال شایع در حفره دهان است که ماهیت غیرنئوپلاستیک دارد.^(۱) در گذشته ارگانسیم های عفونت زا را عامل آن می دانستند ولی امروزه معتقدند که با عفونت ارتباطی ندارد و در واقع نوعی پاسخ تشدید یافته بافت به تحریک موضعی یا تروما است.^(۲،۳) این ضایعه لوبوله یا صاف و معمولاً پدانکوله و سطح آن زخمی است. رنگ آن بسته به قدمت ضایعه از صورتی تا قرمز ارغوانی متغیر است.^(۱) گرانولومای پیوژنیک در ناحیه قدامی لثه فک بالا شایع تر است.^(۱،۲) این ضایعه در کودکان و جوانان شیوع بیشتری دارد. در زنان احتمالاً به دلیل تأثیر هورمون های جنسی زنانه بیشتر دیده می شود و در زنان باردار عنوان تومور حاملگی و یا Granuloma gravidarum در مورد آن به کار می رود.^(۳) این ضایعه در مردان هم دیده می شود. گرانولوم پیوژنیک ممکن است رشد سریعی را نشان داده و سیر بالینی مشابه بدخیمی را در پیش گیرد.^(۴،۵) بنابراین جهت انجام مطالعات میکروسکوپی حتماً باید نمونه برداری شده تا دیگر ضایعات مشابه آن حذف شوند. هدف از این مطالعه بررسی بروز گیرنده های استروژن و پروژسترون در گرانولوم پیوژنیک مخاط دهان زنان باردار، زنان غیرباردار و مردان به روش ایمونوهیستوشیمی بود، تا به این طریق به رابطه احتمالی گیرنده های استروژن و پروژسترون در پاتوژنز گرانولوم پیوژنیک پی برده شود و مشخص گردد آیا هورمون های جنسی زنانه از طریق اتصال به گیرنده های اختصاصی نقش مهمی در پاتوژنز گرانولوم پیوژنیک دارند؟

لحاظ بروز گیرنده استروژن نشان داد که در این ضایعه، گیرنده های ذکر شده در سلولهای التهابی مخاط دهان، هرچند اندک افزایش می یابد.

بروز گیرنده های استروژن در سلولهای بافت همبندی (فیبروبلاست - اندوتلیال) در گروه زنان باردار ۳۳/۳٪ (تصویر ۲ و نمودار ۲)، زنان غیر باردار ۲۵٪، مردان ۲۵٪ و گروه کنترل هیچ موردی گیرنده بروز پیدا نکرد (۰٪) که مقایسه نتایج، اختلاف معنی داری را نشان نداد ($P=0/316$). به طور کلی آزمون دقیق فیشر رابطه معنی داری بین گروههای مورد مطالعه و بروز گیرنده استروژن را نشان نمی دهد ($P=0/089$).

گیرنده پروژسترون در سلولهای اپی تلیالی هیچ کدام از نمونه ها بروز نیافت. بروز این گیرنده در سلولهای التهابی اندک و در گروه زنان باردار ۸/۳٪ بود و در زنان غیرباردار ۳۳/۳٪، مردان ۸/۳٪ بود و در گروه کنترل بروز گیرنده مشاهده نشد (۰٪). بنابراین اختلاف آماری معناداری بین گروههای مورد مطالعه مشاهده نشد ($P=0/109$). بروز این گیرنده در سلول های مزانشیمال زنان باردار ۸/۳٪، زنان غیرباردار ۱۶/۷٪ (تصویر ۳) مردان ۰٪ و گروه کنترل ۱۱٪ بود که از نظر آماری اختلاف معنی داری را نشان نداد ($P=0/0547$).

برای بررسی بروز گیرنده ها در پاتوژنز گرانولوم پیوژنیک ۳ مورد هدف را ادغام کرده به عنوان گروه مورد لحاظ نموده و با گروه کنترل (افراد سالم) تحت عنوان گروه شاهد مقایسه کردیم. این مقایسه نشان داد که بروز گیرنده استروژن در این بیماری تقریباً ۲ برابر زمانی است که مخاط سالم است (۱/۶۱٪ در برابر ۳۳/۳٪). لذا هر چند از نظر آماری به اختلاف معنی دار دست نیافتیم ولی مقایسه شهودی افزایش بروز گیرنده استروژن را در گرانولوم پیوژنیک نشان داد (جدول ۱) اما بروز گیرنده پروژسترون اختلاف کمی در این گروه ها داشت.

بحث

تحقیقات اندکی روی گرانولوم پیوژنیک و ارتباط احتمالی آن با هورمونهای جنسی زنانه انجام گرفته که نتایج بدست

و سپس به مدت نیم ساعت در دمای اتاق انکوبه شدند. سپس پراکسیداز اندوژن توسط پراکسید هیدروژن ۳٪ بلوک گردید و نمونه های رنگ آمیزی شده توسط دو پاتولوژیست ارزیابی شد. آنتی بادی های منوکلونال موش ضد گیرنده استروژن (ER) انسانی با مشخصات Clone (ID5) و آنتی بادی منوکلونال موش ضد پروژسترون انسانی PR با مشخصات Clone (Pgr636) مربوط به کارخانه Dako به کار گرفته شد. اسلایدهای رنگ آمیزی شده زیر میکروسکوپ نوری با درشت نمایی ۴۰۰ برابر و ۱۰۰ برابر مطالعه شدند و با استفاده از مقایسه با نمونه شاهد مثبت (آدنوکارسینوم پستان) از صحت رنگ پذیری اطمینان حاصل شد. در نمونه های مثبت، رنگ پذیری به صورت رنگدانه های قهوه ای ماده کروموژن DAB (دی آمینوبنزیدین) مشاهده گردید. موقعیت و محل بروز گیرنده ها به تفکیک محل یعنی سلولهای اندوتلیال رگی، سلولهای فیبروبلاست زمینه، سلولهای آماسی و سلولهای اپی تلیال در هر نمونه مشخص شد. از نرم افزار SPSS آزمون دقیق (Exact) برای مقایسه بروز گیرنده ها استفاده گردید.

یافته ها

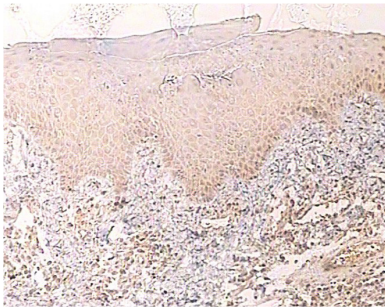
نتایج حاصل از داده ها به صورت درصد همراه با تصاویر شهودی به صورت ذیل بود:

بروز گیرنده های استروژن در سلول های اپی تلیال گرانولوم پیوژنیک در زنان باردار ۷۵٪ (تصویر ۱، زنان غیرباردار ۸/۳٪، مردان ۴۱/۷٪ و در گروه کنترل ۳۳/۳٪ بود و اختلاف معنی داری بین گروه های مورد مطالعه وجود نداشت ($P=0/1$). هر چند بروز گیرنده استروژن در گروه زنان باردار نسبت به زنان غیرباردار و گروه کنترل اختلاف داشت ولی نسبت به مردان اختلاف کم بود.

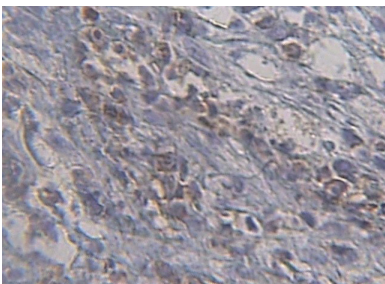
بروز گیرنده های استروژن در سلول های التهابی در گروه زنان باردار ۳۵٪، زنان غیرباردار ۴۱/۷٪، مردان ۲۵٪ و در گروه کنترل بروز گیرنده در هیچ نمونه ای ملاحظه نشد (۰٪) (نمودار ۱).

مقایسه نتایج، ارتباط معنی دار را در بین سه گروه هدف نشان نداد ($P=0/184$) ولی مقایسه با گروه کنترل سالم از

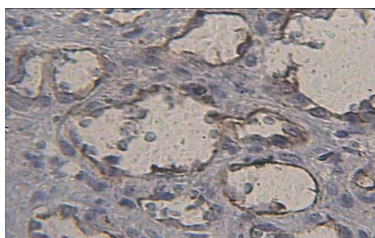
موکوسسترو (R-2859) به گیرنده (در سیتوپلاسم سلولهای لته ای) نشان داده شد و احتمال دارد لته ارگان هدفی برای این هورمون ها باشد.^(۱۲) کمپلکس هورمون - گیرنده باعث هایپرپلازی بافتی می شود.^(۱۳) در مطالعه حاضر نیز اپی تلیوم مخاط به غیر از نواحی زخمی هایپرپلاستیک می باشد. در مطالعه شهرابی و موسوی راد، بروز گیرنده استروژن در سلولهای اپی تلیالی در ۲۶٪ موارد اپولیس فیشراتوم تحریکی مشاهده شد^(۱۴) که با مطالعه ما مطابقت دارد. در مطالعه حاضر بروز گیرنده استروژن در سلولهای اپی تلیالی بیشتر سیتوپلاسمیک بود.



تصویر ۱: بروز سیتوپلاسمی گیرنده استروژن در سلول های اپی تلیالی مخاط دهان زن باردار (درشت نمایی ۱۰۰ برابر)



تصویر ۲: بروز گیرنده استروژن در سلول های بافت همدی (فیبروبلاست-اندوتلیال) زن باردار (درشت نمایی ۴۰۰ برابر)



تصویر ۳: بروز گیرنده پروژسترون در سلولهای اندوتلیال زن غیرباردار (درشت نمایی ۴۰۰ برابر)

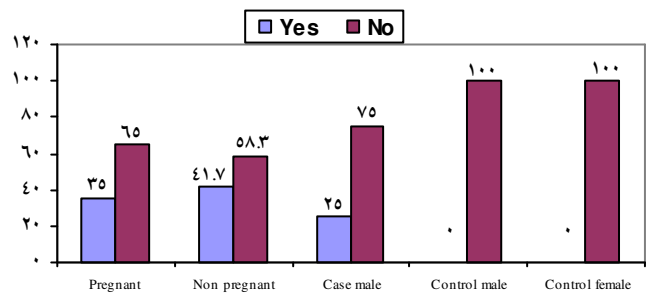
آمده با همدیگر همخوانی ندارد. Yuan و همکاران^(۵) در تحقیقی به روش ایمنو هیستوشیمی و ELISA اثر دوگانه هورمون های استروئیدی زنانه (افزایش فاکتورهای آنژیوژنیک در بافت ملتهب و کاهش آپوپتوز) را در سلول های پیوژنیک گرانولوما نشان دادند. طبق برخی مطالعات هورمون های جنسی باعث تظاهر اثرات بیولوژیکی و ایمنولوژیکی می شوند و بدین ترتیب در ایجاد این ضایعه خصوصاً در طی بارداری نقش دارند.^(۶) در مطالعه Demir و همکاران^(۷) بروز ضعیف گیرنده استروژن نشان داده شد و آنها سطوح بالای استروژن در طی بارداری را از طریق فعالیت مستقیم هورمونال در ایجاد این ضایعه دخیل دانستند. از طرف دیگر طبق تحقیق Whitaker و همکاران^(۸) افزایش اندک بروز گیرنده های استروژن و پروژسترون و در مطالعه Nichols و همکاران^(۹) عدم بروز این گیرنده ها نشان داده شد بنابراین آنها پیشنهاد کردند که این هورمون ها مستقیماً در ایجاد پیوژنیک گرانولوما نقشی ندارند و تأثیر هورمونال بر این ضایعه را به نقش احتمالی سطوح در گردش هورمون ها مرتبط دانستند. همچنین در مطالعه دیگر نشان داده شد^(۱۰) کمیت گیرنده ها فاکتور تعیین کننده نبوده و احتمالاً افزایش سطح هورمون های در گردش در پاتوژنز نقش دارند و با توجه به اینکه تاکنون محققان به پاسخ مشترکی در مورد نقش بروز گیرنده های استروژن و پروژسترون در ایجاد پیوژنیک گرانولوما و پیشرفت آن دست نیافتند، بر آن شدیم تا در مطالعه حاضر این ضایعه را در زنان باردار، زنان غیرباردار و مردان با یکسان سازی سن بروز، بررسی کرده و با گروه کنترل (لته فاقد بیماری در هر دو جنس) مقایسه کنیم. تنها تحقیق مشابه توسط Whitaker و همکاران انجام شد که با مطالعه حاضر مطابقت دارد.^(۸) اما در مطالعه Whitaker یکسان سازی سنی انجام نشده و گروه کنترل لحاظ نگردیده بود. بنابراین مطالعه ما از این جهت منحصر به فرد می باشد. همان طور که در یافته ها توضیح داده شد بروز این گیرنده ها از الگوی خاصی تبعیت نمی کند. طبق بررسی برخی از نمونه های کنترل اپی تلیوم مخاط دهان یک بافت هدف برای استروژن است که در تحقیق که Vittek و همکاران^(۱۱) نیز قابلیت باند شدن اختصاصی به ۱۷ - بتا استرادیول و

پروژسترون در سلولهای اپی تلیال مخاط دهان در تمام گروه‌ها در این مطالعه با برخی مطالعات مانند تحقیق Whitaker و همکاران گیرنده پروژسترون را هر چند ضعیف در اپی تلیوم مخاط نشان دادند متناقض است.^(۸) اما یافته‌ها در این مطالعه، با برخی تحقیقات مانند مطالعه Marrinan و همکاران روی پیوژنیک گرانولومای حنجره و مطالعه Nichols و همکاران روی همانژیومای لب‌ولار کاپیلاری مطابق است.^(۹،۱۰) بروز گیرنده پروژسترون در سلولهای مزانشیمال و سلولهای التهابی مخاط دهان به میزان کم اتفاق افتاد و از نظر آماری اختلاف مهمی را نشان نداد این بروز در هسته و خصوصاً در سلولهای اندوتلیال در سیتوپلاسم مشاهده شد. طبق مطالعه Shimazu و Kawahara نیز در هر سن و جنسی فیبروبلاست‌های لته ای بیشتر گیرنده پروژسترون را در سطح پائینی بروز می دهند و لزوماً در یک الگوی هسته ای لوکالیزه نمی کنند که با مطالعه ما مطابقت دارد.^(۱۶)

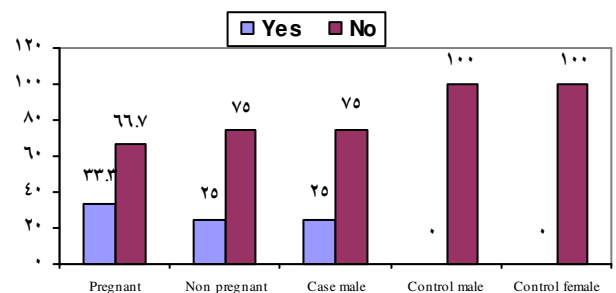
یکی از دلایل عمده اختلاف نظر و ناهمخوانی نتایج بدست آمده از تحقیقات گوناگون می تواند به علت تکنیک‌های مختلف مثل اتورادیوگرافی، RT-PCR، ایمنوهیستوشیمی و لیگانند بان‌دینگ در خصوص بررسی گیرنده های هورمونی باشد. همچنین یکسان نبودن بافت مورد مطالعه چه از نظر جنس و چه محل می تواند دلیل دیگری باشد. ضمن عمل بازیافت آنتی ژنی که از مراحل رنگ آمیزی ایمنوهیستوشیمی است برش های تهیه شده به مدت ۴۰-۲۰ دقیقه در دمای ۹۰-۹۵°C گرما داده می شوند (Dako) که این امر می تواند بر بروز گیرنده های استروئیدی که بسیار حساس به حرارت می باشند اثر گذاشته و از میزان بروز آنها بکاهد.

مطالعات نشان داده اند که سلولهای آماسی می توانند پروژسترون را متابولیزه کنند، بنابراین در لته ملتهب متابولیسم آندروژن ها و استروژن بالا می رود.^(۱۷) براساس وابستگی بین گیرنده استروژن - پروژسترون میزان هورمون موجود در بافت بر تعداد گیرنده های تظاهر یافته اثر دارد.^(۱۸)

طبق مطالعه Valimaa و همکاران^(۱۹) بر روی مخاط دهان انسان و نمونه های غدد بزاقی برای بروز گیرنده های استروژن به روش ایمنوهیستوشیمی مشخص شد که گیرنده های استروژن شامل دو زیر گروه α و β می باشند و تنها گیرنده β



نمودار ۱: درصد بروز گیرنده استروژن در سلول های التهابی گروه های مورد مطالعه



نمودار ۲: درصد بروز گیرنده استروژن در سلولهای بافت همبندی (فیبروبلاست - اندوتلیال) گروه های مورد مطالعه

جدول ۱: میزان بروز گیرنده استروژن در کل گروه های مورد مطالعه و مقایسه با گروه شاهد

گروه	دارد	درصد	ندارد	درصد
مورد	۲۲	۶۱/۱	۱۴	۳۸/۹
شاهد	۳	۳۳/۳	۶	۶۶/۷

بروز گیرنده در سلولهای التهابی گروه های مورد مطالعه ناچیز بوده و از نظر آماری حائز اهمیت نمی باشد ولی در مقایسه با گروه کنترل (۰٪) می توان گفت استروژن در سلولهای التهابی از طریق آزاد نمودن برخی واسطه های شیمیایی (مثل NGF و VEGF) تأثیر ضعیفی در روند بیماری دارد که نتیجه اش ترمیم زخم و پرولیفراسیون سلولهای اندوتلیال رگی است.^(۱۵) بروز گیرنده استروژن در سلولهای مزانشیمال تقریباً مشابه سلولهای التهابی بود که از نظر آماری معنی دار نبود و در مقایسه با گروه کنترل می توان گفت که این گیرنده ها افزایش اندکی پیدا می کنند.

بروز گیرنده پروژسترون در تمامی نمونه های مورد مطالعه در مقایسه با گیرنده های استروژن کمتر یافت شد و بروز آن از الگوی خاصی تبعیت نمی کرد، عدم بروز گیرنده

مطالعه میزان بروز گیرنده های استروژن و پروژسترون در پیوژنیک گرانولوم افزایش یافت اما از الگوی خاصی پیروی نکرد. بنابراین با تکیه بر این یافته ها گیرنده های استروژن و پروژسترون در پاتوژنز این بیماری بطور مستقیم اثرگذار نیست.

لذا باید تأثیرات دیگر این هورمونها یعنی تأثیر بر سلولهای آماسی و احتمالاً آزادسازی یا القاء واسطه های شیمیایی و همچنین تأثیر این هورمونها بر سلولهای استرومایی مثل فیبروبلاست ها و تحریک و پرولیفراسیون آنها را در نظر داشت.

تشکر و قدردانی

بدین وسیله از معاونت محترم پژوهشی دانشگاه علوم پزشکی مشهد جهت تصویب طرح تحقیقاتی و تامین بودجه آن، تقدیر و تشکر می شود.

در مخاط دهان بروز می یابد. بنابراین دلیل دیگر نتایج متناقض تحقیقات شاید به کار گیری آنتی بادی هیبرید (α) و (β) روی بافتهای دهان باشد.

همچنین باید توجه شود که ممکن است تأثیر هورمونهای استروئیدی روی بافتهای مختلف از جمله مخاط دهان با مکانیسمی غیر از اتصال به گیرنده ها مخصوص این هورمونها اعمال شد یا ممکن است محصولات آنابولیک هورمون ها دارای گیرنده های بسیار اختصاصی در ضایعه بوده و حتی ممکن است علی رغم تأکید برخی منابع بر نقش پاتوژنیک هورمونهای استروئیدی در ایجاد گرانولوم پیوژنیک با تکیه بر یافته های این مطالعه چنین نقشی تحت سوال برود.

نتیجه گیری

بر طبق آزمون دقیق (Exact) اختلاف آماری معنی داری بین گروه های مورد مطالعه وجود نداشت. هر چند در این

منابع

- Neville BW, Damm DD, Allen CM, Bouquot JE. Oral & Maxillofacial Pathology. 3th ed. Philadelphia: W.B. Saunders Co; 2008. P. 517-9.
- Regezi JA, Sciubba JJ, Jordan RCK. Oral pathology Clinical Pathologic Correlation. 5th ed. California: Saunders Co; 2008. P. 111-2.
- Enzinger Goldblum JR. Soft Tissue Tumors. 4th ed. New York: Mosby Co; 2001. P. 864-8.
- Pilch BZ. Head & Neck Surgical Pathology. Lippincott: Williams & Wilkins Co; 2001. P. 389-90.
- Yuan K, Wing LY, Lin MT. Pathogenetic roles of angiogenic factors in pyogenic granulomas in pregnancy are modulated by female sex hormones. J Periodontal 2002; 73(7): 701-8.
- Jafarzadeh H, Sanatkhan M, Mohtasham N. Oral pyogenic granuloma: A review. J Oral Sci 2006; 48(4): 167-75.
- Demir Y, Demir S, Aktepe F. Cutaneous lobular capillary hemangioma induced by pregnancy. J Cutan Pathol 2004; 31(1): 77-80.
- Whitaker SB, Bouquot JE, Alimario AE, Whitaker TJ Jr. Identification and semiquantification of estrogen and progesterone receptors in pyogenic granulomas of pregnancy. Oral Surg Oral Med Oral Pathol 1994; 78(6): 755-60.
- Nichols GE, Gaffey MJ, Mills SE, Weiss LM. Lobular capillary hemangioma. An immunohistochemical study including steroid hormone receptor statues. Am J Clin Pathol 1992; 97(6): 770-5.
- Marrinan MS, Myssiorek D, Fuchs A, Wasserman P. Laryngeal pyogenic granulomas do not express oestrogen or progesterone receptors. J Laryngol Otol 2001; 115(10): 798-801.
- Vitteck J, Hernandez MR, Wenk EJ, Rappaport SC, Southern AL. Specific estrogen receptors in human gingiva. J Clin Endocrinol Metab 1982; 54(3): 608-12.
- Agha hosseini F, Tirgari F, Shaigan S. Immunohistochemical analysis of estrogen and progesterone receptor expression in gingival lesions. Iranian J Publ Health 2006; 35(2): 38-41.
- Gnepp DR. Diagnostic Surgical Pathology of the Head & Neck. 1th ed. Philadelphia: W.B. Saunders Co; 2001. P. 155-7.
- Shahrabi SH, Moosaci Rad S. Distribution of estrogen and progesterone receptors in Epulis Fishuratum. J Dent, Tehran University Medical Sciences 2004; 18(2): 59-66. (Persian)
- Yuank K, Lin MT. The roles of vascular endothelial growth factor and angiopoietin-2 in the regression of Pregnancy Pyogenic Granuloma. Oral Dis 2004; 10(3): 179-85.
- Kawahara K, Shimazu A. Expression and intracellular localization of progesterone receptors in cultured human gingival fibroblasts. J Periodontal Res 2003; 38(3): 242-6.
- Ojanotko-Harri A. Metabolism of Progesterone by healthy and inflamed human gingiva in vitro. J Steroid Biochem 1985; 23(6): 1031-5.
- Dabbs DJ. Diagnostic immunohistochemistry. 1th ed. London: Churchill Livingstone; 2002. P. 141-3.
- Valimaa H, Savolainen S, Soukka T, Silvoniemi P, Makela S, Kujari H, et al. Estrogen receptor-beta is the Predominant estrogen receptor subtype in human oral epithelium and salivary glands. J Endocrinol 2004; 180(1): 55-62.