

ارزیابی مشکلات پریودنتال دندان مولر دوم فک بالا به دنبال جراحی دندان مولر سوم فک بالا

مجید رضا مختاری^۱، سولماز پورگنابادی^{۲،۵}، سمیه ابراهیمی بنده قرایی^۳، رضا شاه اکبری^{۴،۵*}

^۱ پریودنتیست، مشهد، ایران

^۲ استادیار گروه جراحی دهان، فک و صورت، دانشکده دندانپزشکی، دانشگاه علوم پزشکی مشهد، مشهد، ایران

^۳ دندانپزشک، کلینیک خصوصی، ایران

^۴ دانشیار گروه جراحی دهان، فک و صورت، دانشکده دندانپزشکی، دانشگاه علوم پزشکی مشهد، مشهد، ایران

^۵ مرکز تحقیقات دندانپزشکی، دانشگاه علوم پزشکی مشهد، مشهد، ایران

تاریخ ارائه مقاله: ۹۶/۹/۲۲ - تاریخ پذیرش: ۹۷/۱۱/۱۰

Periodontal Problems of Second Molar Tooth after Surgical Removal of Maxillary Second Molar Tooth

Majid Reza Mokhtari¹, Solmaz Pourgonabadi^{2,5}, Somaye Ebrahimi Bande Gharaee³,
Reza Shahakbari^{4,5*}

¹ Periodontist, Mashhad, Iran

² Assistant Professor, Oral and Maxillofacial Surgery Department, Dental School, Mashhad University of Medical Sciences, Mashhad, Iran

³ Dentist, Private Clinic, Iran

⁴ Associate Professor, Oral and Maxillofacial Surgery Department, Dental School, Mashhad University of Medical Sciences, Mashhad, Iran

⁵ Dental Research Center, Mashhad Dental School, Mashhad University of Medical Sciences, Mashhad, Iran

Received: 13 December 2018; Accepted: 30 January 2019

Introduction: The mandibular and maxillary third molars are one of the most prevalent impacted teeth. Third molars grow last and it is probable that they face space insufficiency which leads to their impaction. Impacted third molar should be removed from oral cavity surgically due to various side effects which are periodontal problems of second molar and the possibility of root resorption, tumors and cysts, weakness of mandible bone, idiopathic pains. Hence, they should be surgically removed which diminishes further risks. However, the operation may lead to periodontal problems of adjacent second molar tooth and periodontal pocket. The aim of the present study was to evaluate the effect of maxillary third molar removal on the periodontal condition of second molar.

Materials and Methods: 30 patients who were undergoing oral surgery (Third molar extraction) in the Clinic of Dentistry, Mashhad University of Medical Sciences (Iran) in age group of 22 to 26 years enrolled in this study. Pocket depth, attachment loss, plaque index, bleeding on probing were evaluated in midbuccal, distobuccal, and distolingual sides of second molars pre and 6 months post operation.

Results: The pocket depth ($P=0.187$) and attachment loss ($P=0.532$) were insignificantly increased in two times (pre operation and 6 months post operation). Plaque ($P<0.001$), gingival index ($P=0.006$), and bleeding on probing ($P=0.008$) were significantly decreased in during time (plaque index= $P<0.001$).

Conclusion: The results indicated that maxillary third molar operation does not negatively affect the periodontal tissues of second molar and this operation does not have any effect on life teeth.

Key words: Maxillary tuberosity, Maxillary Third molar, Periodontitis, Third molar surgery.

*Corresponding Author: shahakbarir@mums.ac.ir

J Mash Dent Sch 2019; 43(1): 83-90.

چکیده

مقدمه: شایع ترین دندان های نهفته، مولرهای سوم فک بالا و پایین می باشند. مولرهای سوم آخرین دندان هایی هستند که می رویند و بنابراین به احتمال زیاد فضای کافی برای رویش ندارند و نهفته باقی می مانند. مولر سوم نهفته به دلیل ایجاد عوارض مشکل ساز گوناگون باید جراحی و از محیط دهان خارج گردند. از طرفی خارج کردن دندان عقل ممکن است سبب بروز مشکلات پریودنتال برای دندان های مجاور ناحیه جراحی، از دست رفتن چسبندگی لثه و بافت های پریودنشیوم و به دنبال آن ایجاد پاکت در دیستال این دندان ها و بروز پریودنتیت شود. هدف از انجام این مطالعه تاثیر حذف دندان مولر سوم نهفته بر وضعیت پریودنتال مولر دوم فک بالا بود.

مواد و روش‌ها: ۳۰ بیمار مراجعه کننده به بخش جراحی دانشکده دندانپزشکی مشهد، با محدوده سنی ۱۸ تا ۲۳ سال، که کاندید جراحی دندان مولر سوم بالا بودند، وارد مطالعه شدند. برای هر بیمار شاخص‌های عمق پاکت، از دست دادن چسبندگی لته، شاخص پلاک، شاخص لته و خونریزی بعد از پروب کردن، در سه ناحیه شامل میددیستال، دیستو باکال و دیستولینگوال از هر دندان مولر سوم بالا، در دو زمان قبل و ۶ ماه بعد از جراحی، اندازه گیری و ثبت شدند.

یافته‌ها: در دو زمان قبل و ۶ ماه بعد از عمل، شاخص عمق پاکت ($P=0/187$) و از دست دادن چسبندگی لته ($P=0/532$) افزایش یافته؛ اما این میزان افزایش معنی دار نبود. اما شاخص پلاک ($P<0/001$)، شاخص لته ($P=0/006$) و میزان خونریزی ($P=0/008$) هر سه با گذشت زمان به طور معنی داری کاهش داشتند.

نتیجه گیری: نتیجه‌ی این مطالعه نشان داد که جراحی دندان مولر سوم ماگزایلا، تأثیر منفی بر روی بافت‌های پرئودنتال دندان مولر دوم مجاور آن ندارد و انجام این عمل، سلامت این دندان را به مخاطره نمی‌اندازد.

کلمات کلیدی: توپروزیته‌ی ماگزایلا، مولر سوم فک بالا، پرئودنتیت، جراحی دندان مولر سوم. مجله دانشکده دندانپزشکی مشهد / سال ۱۳۹۸ دوره ۴۳ / شماره ۱: ۸۳-۹۰.

مقدمه

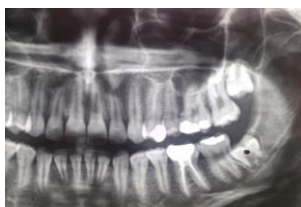مشکلات پرئودنتال سبب فشار از سوی مولر سوم نهفته روی ریشه‌ی دندان مجاور و تحلیل ریشه می‌شود. همچنین کیست و تومورهای خوش خیم می‌تواند اطراف آنها تشکیل شود. این کیست‌ها تدریجاً بزرگ شده و سبب تخریب، تضعیف و حتی شکستگی استخوان می‌شوند. همچنین می‌توانند ایجاد دردهای با علت نامشخص و منتشر به نواحی سروگردن نمایند و اعتقادی وجود دارد که ممکن است فشار ناشی از این دندان‌ها سبب بی‌نظمی در ردیف دندان‌ها شود که از نظر علمی ثابت نشده است.^(۱) کشیدن به موقع علاوه بر اینکه از عوارض پس از عمل می‌کاهد، ترمیم را امکان پذیرتر و از مشکلاتی که نام برده شد، پیشگیری می‌کند. از طرفی خارج کردن دندان عقل ممکن است عوارضی مانند نقص داخل استخوان در دیستال مولر و بروز مشکلات پرئودنتال برای دندان‌های مجاور ناحیه‌ی جراحی را به دنبال داشته باشد. از دست رفتن چسبندگی لته و بافت‌های پرئودنشیوم و به دنبال آن ایجاد پاکت در دیستال این دندان‌ها و بروز پرئودنتیت، نتیجه‌ی قابل پیش‌بینی به عنوان عارضه برای این جراحی، در نظر گرفته می‌شود. این مشکل بیشتر در افراد بالای ۲۵ سال رخ می‌دهد. تحقیقات نشان داده است وسعت ضایعه داخل استخوان قبل از عمل

دندان نهفته دندانی است که نمی‌تواند در زمان مورد انتظار در قوس دندانی قرار بگیرد. جلوگیری از رویش دندان توسط دندان‌های مجاور، تراکم و سفتی بیش از حد استخوان یا بافت نرم اضافی و یا کمبود فضا سبب نهفتگی می‌شود. شایع‌ترین دندان‌های نهفته، مولرهای سوم فک بالا و فک پایین و بعد کاین‌های فک بالا و پرمولرهای فک پایین می‌باشند.^(۱)

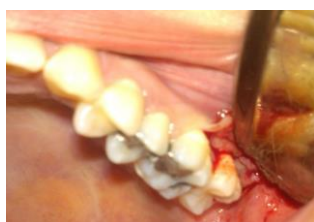مولرهای سوم آخرین دندان‌ها می‌هستند که می‌رویند و بنابراین به احتمال زیاد فضای کافی برای رویش ندارند و نهفته باقی می‌مانند. زمان ایده آل برای کشیدن مولر سوم نهفته پس از تشکیل یک سوم ریشه‌ها و قبل از اینکه دو سوم ریشه تشکیل شده باشد و معمولاً بین سن ۱۶ تا ۱۸ سالگی است. نهفتگی دندان‌های عقل به صورت‌های گوناگون می‌باشد که به طور کلی می‌توان گفت به صورت کاملاً نهفته و یا نیمه نهفته است. جراحی دندان نهفته یکی از شایع‌ترین اعمال جراحی سرپایی در مراکز درمانی دندانپزشکی می‌باشد. دندان‌های نهفته به دلایل ایجاد عوارض مشکل ساز گوناگون باید جراحی و از محیط دهان خارج گردد. حضور مولر سوم، میزان استخوان در دیستال مولر دوم مجاور آن را کاهش می‌دهد و گاهی علاوه بر

مورد استفاده جهت خارج کردن دندان نهفته فک بالا می‌باشد.

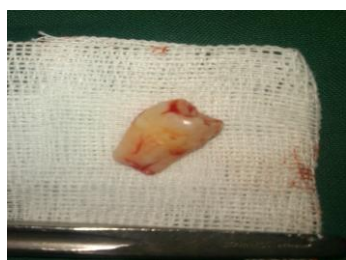
مرحله دوم، برداشت استخوان پوشاننده بود که معمولاً در فک بالا به برداشت استخوان نیازی نیست. اما در صورت لزوم، استخوان در سمت باکال دندان برداشته شد. مرحله سوم، قطع کردن دندان بود که در فک بالا به ندرت دندان قطع می‌شود زیرا استخوان پوشاننده معمولاً نازک و نسبتاً الاستیک است. مرحله چهارم، خارج کردن دندان بود.



تصویر ۱: بررسی دندان عقل نهفته از روی رادیوگرافی



تصویر ۲: کنار زدن فلپ (نوع فلپ Envelope)



تصویر ۳: دندان عقل خارج شده

در مرحله پنجم زخم با نرمال سالین جهت حذف دبری‌ها، شست و شو داده شد و دبریدمان مکانیکی با کورت انجام شد و سپس برش جراحی با نخ پلین گات

و سن بیمار دو عامل مهم در زمان جراحی می‌باشد. مطالعات زیادی در مورد مشکلات بعد از جراحی دندان عقل در فک پایین انجام شده است ولی در فک بالا تعداد مطالعات کمتر بوده است. بنابراین هدف انجام این مطالعه، ارزیابی تاثیر جراحی دندان مولر سوم بر پلاک ایندکس، ایندکس خونریزی، ایندکس لثه ای، عمق پاکت و میزان از دست دادن چسبندگی لثه مولر دوم ماگزایلا قبل و ۶ ماه بعد از انجام جراحی مولر سوم نهفته بوده است.

مواد و روش‌ها

مطالعه‌ی حاضر نوعی بررسی مقطعی بود. شیوه‌ی گردآوری به صورت غیراحتمالی و مبتنی بر هدف بود. بیماران مراجعه‌کننده به بخش جراحی دانشکده دندانپزشکی دانشگاه علوم پزشکی مشهد در محدوده سنی ۱۸-۲۳ سال که نیاز به جراحی دندان عقل دیستوانگولار کاملاً نهفته فک بالا داشتند وارد مطالعه شدند.

بیماران با سابقه عفونت حاد در محل، مصرف سیگار، بیماری پریدونتال یا هرگونه بیماری سیستمیک و دیابت از مطالعه خارج شدند.

برای هر بیمار شاخص‌های عمق پاکت (PD)، از دست دادن چسبندگی لثه (AL)، شاخص پلاک (PI)، شاخص لثه (GI)، شاخص خونریزی بعد از پروب کردن (BOP)، در سه ناحیه شامل میددیستال، دیستوباکال و دیستولینگوال از هر دندان، قبل و ۶ ماه بعد از جراحی اندازه‌گیری و ثبت شدند. تمام جراحی‌ها توسط متخصص جراحی و با یک متد صورت گرفت. ابتدا بی‌حسی موضعی در ناحیه‌ی جراحی به وسیله لیدوکائین ۲ درصد حاوی اپی نفرین $\frac{1}{80000}$ mg/ml

که $\frac{1}{3}$ کارپول در سمت باکال ناحیه‌ی جراحی و $\frac{1}{3}$ باقی مانده در سمت پالاتال تزریق شد، انجام گرفت. مرحله اول، کنار زدن فلپ برای دسترسی بود. فلپ پاکتی شایع‌ترین فلپ

آنها متغیرهای عمق پاکت، از دست دادن چسبندگی لته، شاخص پلاک، خونریزی و شاخص لته در دو زمان قبل و شش ماه بعد عمل اندازه گیری و مقایسه شدند که نتایج در جدول ۱ آورده شده است.

عمق پاکت شش ماه بعد عمل نسبت به قبل عمل افزایش یافت، اما میزان افزایش معنی دار نبود ($P=0/187$)، میزان افزایش ۴/۳ درصد بوده است.

قبل از عمل کمترین مقدار پلاک برابر ۱ و بیشترین مقدار پلاک برابر ۳ بود که شش ماه بعد عمل هر کدام یک واحد کاهش را نشان دادند؛ همچنین میانگین شاخص پلاک با گذشت زمان پس از شش ماه نسبت به قبل عمل بطور معنی داری کاهش یافت. ($P<0/001$)

با گذشت زمان میانگین شاخص از دست دادن چسبندگی لته شش ماه بعد عمل نسبت به قبل عمل افزایش یافت اما میزان افزایش معنی دار نبود ($P=0/532$).

دامنه و میانه تغییری نداشته است و مشخص است که با گذشت زمان میانگین نیز در شش ماه بعد عمل نسبت به قبل عمل بطور معنی داری کاهش یافته است ($P=0/030$).

۳-۰ دوخته شد. دستورات بعد از عمل هم مطابق معمول به بیمار داده شد. دارودرمانی پس از جراحی شامل استفاده از آنتی بیوتیک آموکسی سیلین ۵۰۰mg هر ۸ ساعت یک عدد برای یک هفته، ژلوفن ۴۰۰mg هر ۶ ساعت یک عدد برای ۲۴ ساعت و پس از آن تکرار در صورت نیاز و دهان شویهی کلرهگزیدین گلوکونات ۰/۲ درصد، ۳ بار در روز به مدت ۱۰ روز پس از مسواک زدن، تجویز گردید. به بیماران توضیح داده شد که روش های بهداشت دهان خود را در ناحیهی جراحی، مطابق معمول ادامه دهند. ۶ ماه پس از جراحی، تمامی بیماران جهت ارزیابی مجدد فراخوانده شدند و پنج شاخص عمق پاکت، از دست دادن چسبندگی لته، شاخص پلاک، خونریزی و شاخص لته دوباره اندازه گیری و ثبت شدند.

در توصیف داده ها از معیارهای گرایش به مرکز و پراکندگی و جداول و نمودارهای مناسب بهره گرفته شد و در تحلیل داده ها از آزمون های تی زوجی و ویلکاکسون و مک نمار استفاده شد.

یافته ها

در این مطالعه تعداد ۳۰ بیمار وارد مطالعه شدند که در

جدول ۱: میانگین و انحراف معیار عمق پاکت، شاخص پلاک، از دست دادن چسبندگی لته و شاخص لته، قبل و شش ماه بعد از عمل

متغیر	زمان	میانگین	انحراف معیار	کمترین	بیشترین	میانه	نتیجه آزمون t زوجی
عمق پاکت	قبل عمل	۲/۸۹	۰/۶۲	۱/۶۶	۴	۴	$P^T=0/187$
	شش ماه بعد عمل	۳/۰۲	۰/۷۵	۱/۳۳	۳/۱	۴/۴	
شاخص پلاک	قبل عمل	۲/۲۷	۰/۵۸	۱/۰۰	۲/۰۰	۳/۰۰	$P^T<0/001$
	شش ماه بعد عمل	۱/۵۳	۰/۶۳	۰/۰۰	۲/۰۰	۲/۰۰	
از دست دادن چسبندگی لته	قبل عمل	۱/۰۳	۰/۶۶	۰/۰۰	۱/۰۰	۲/۰۰	$P^T<0/532$
	شش ماه بعد عمل	۱/۱۳	۰/۷۳	۰/۰۰	۱/۰۰	۲/۰۰	
شاخص لته	قبل عمل	۲/۲۷	۷/۸	۰/۰۰	۲/۰۰	۳/۰۰	$P^T<0/068$
	شش ماه بعد عمل	۰/۹۰۱	۰/۸۸	۰/۰۰	۲/۰۰	۳/۰۰	

جدول ۲: توزیع فراوانی وجود خونریزی قبل و شش ماه بعد از عمل

کل	وجود خونریزی در شش ماه بعد عمل				
	دارد	ندارد			
۲	۰	۲	تعداد	ندارد	وجود خونریزی در قبل عمل
(۶/۷)	(۰/۰)	(۶/۷)	درصد		
۲۸	۲۰	۸	تعداد	دارد	
(۹۳/۳)	(۶۶/۷)	(۲۶/۷)	درصد		
۳۰	۲۰	۱۰	تعداد	کل	
(۱۰۰/۰)	(۶۶/۷)	(۳۳/۳)	درصد		

نتیجه آزمون مک نامار $P=۰/۰۰۸$

داده‌ها به وسیله (درصد) تعداد بیان شده اند.

این دندان‌ها و بروز پرئودنتیت، بر آن شدیم در این مطالعه به ارزیابی مشکلات پرئودنتال به دنبال این نوع از جراحی‌ها بپردازیم.

این مطالعه به صورت مطالعه ای مقطعی بر روی ۳۰ بیمار انجام گرفت. یافته‌های مطالعه‌ی ما نشان داد که شاخص‌های مورد بررسی وضعیت پرئودنتال در زمان ۶ ماه بعد از عمل، نه تنها بدتر نشده بودند، بلکه اکثر آنها به طور معنی‌داری بهبود یافته بودند. براساس متغیرها و شاخص‌های مورد مطالعه‌ی ما، شاخص لثه، شاخص پلاک و شاخص خونریزی، بعد از گذشت ۶ ماه از انجام جراحی، به طور معنی‌داری کاهش یافتند.

هرچند که در مطالعه‌ی ما بعد از گذشت ۶ ماه از جراحی، شاخص‌های عمق پاکت ($P=۰/۱۸۷$) و از دست دادن چسبندگی ($P=۰/۵۳۲$) افزایش داشت اما این افزایش، معنی‌دار نبود. با این حال می‌توان با رعایت بهداشت دهانی خوب، قبل از انجام جراحی و کنترل‌های دوره ای مرتب بعد از جراحی، امکان کاهش این دو شاخص را نیز فراهم کرد.

با توجه به ماهیت شاخص خونریزی، فراوانی خونریزی مشاهده شده در دو زمان اندازه گیری شده در جدول ۲ آورده شده است.

همانطور که در جدول مشاهده می‌گردد، ۸ نفر (۲۶/۷ درصد) از افرادی که قبلاً خونریزی داشته اند بعد از ۶ ماه خونریزی ندارند. این میزان کاهش معنی‌دار بوده است. ($P=۰/۰۰۸$)

بحث

به دلیل عوارض و مشکلاتی که نهفتگی دندان عقل ایجاد می‌کند، باید از محیط دهان خارج شود. از جمله این عوارض کاهش میزان استخوان در دیستال مولر دوم مجاور آن و فشار روی ریشه‌ی دندان مجاور و تحلیل ریشه می‌باشد. از طرفی ممکن است اطراف دندان‌های نهفته کیست و تومور تشکیل شود. این کیست‌ها به تدریج بزرگ می‌شوند و سبب تخریب، تضعیف و حتی شکستگی استخوان می‌گردند. با توجه به عوارض جراحی دندان‌های نهفته، همچون بروز مشکلات پرئودنتال برای دندان‌های مجاور ناحیه‌ی جراحی، از دست رفتن چسبندگی لثه و بافت‌های پرئودنشیوم و به دنبال آن ایجاد پاکت در دیستال

یا از برداشت پلاک طی روش‌های بهداشت دهان ممانعت به عمل آورد، می‌تواند برای بیمار مضر باشد.^(۵) طی مطالعه Richardson و همکارانش^(۶) بر روی نقص‌های پریدنتال بعد از جراحی مولر سوم، مشخص شد که در نمونه‌هایی که قبل از جراحی، بافت‌های پریدنتال سالم داشتند، عمق پاکت و از دست دادن چسبندگی لثه در دیستال مولر دوم بعد از خارج کردن مولر سوم، بدون تغییر باقی می‌ماند. اما برای نمونه‌هایی که قبل از جراحی مشکل پریدنتال داشتند، اندیکاسیون جراحی مولر سوم باید به دقت بررسی شود، چرا که این افراد ریسک بالایی برای بدتر شدن عمق پاکت و از دست دادن چسبندگی لثه در دیستال مولر دوم بعد از جراحی مولر سوم داشتند.

از همین رو ما نیز نمونه‌هایی را که از لحاظ بیماری پریدنتال سالم بودند را وارد مطالعه‌ی خود کردیم، چرا که وجود بیماری پریدنتال در محل، ریسک بالایی برای بدتر شدن عمق پاکت و از دست دادن چسبندگی لثه بعد از جراحی حذف مولر سوم، خواهد بود.

Peng و همکاران^(۷) در مطالعه‌ی خود تخریب پریدنتال بیشتری را که شامل عمق پرووینگ بیشتر، از دست رفتن چسبندگی و تحلیل استخوان در دیستال مولرهای دوم مجاور ناحیه‌ی تحت جراحی، در مقایسه با گروه کنترل بود، مشاهده نمودند و بدین ترتیب جراحی دندان مولر سوم نهفته را به عنوان یکی از عوامل تخریب پریدنتال در دیستال مولر دوم، معرفی کردند. با این حال در مطالعات متعدد دیگری که صورت گرفت و نیز مطالعه‌ی حاضر، روند بهبود در بافت‌های پریدنتال مجاور مولر دوم، مشاهده شده است.

مطالعه‌ی Carolyn و همکاران^(۸) و Blakey و همکاران^(۹) نیز کاهش عمق پاکت و سایر شاخص‌های

در مطالعه آینده نگری که Kugelberg و همکارانش^(۲) در مورد نواقص داخل استخوانی در سطح دیستال مولر دوم، بعد از حذف مولر سوم نهفته انجام دادند، دریافتند که حدود ۳۲/۱ درصد از بیماران مورد مطالعه، بعد از ۲ سال از انجام این جراحی، تحلیل استخوانی به میزان کمتر از ۴mm را در دیستال مولر دوم مجاور نشان دادند. آنها همچنین متغیر سن را در میزان بروز این نواقص مورد بررسی قرار دادند. در مطالعه آنها تقریباً ۵۰ درصد از افراد با حدود سنی زیر ۲۵ سال که تحلیل استخوان کمتر از ۴mm داشتند، پس از دو سال کاملاً بهبود یافتند؛ در حالی که تنها درصد کمی از افراد بالای ۲۶ سال، پس از این مدت، بهبودی مطلوبی نشان دادند. بنابراین اگر جراحی مولر سوم نهفته در سنین پایین‌تر صورت گیرد، نواقص بافت‌های پریدنتال، کمتر و روند بهبودی سریعتر خواهد بود. ما نیز در این مطالعه گروه سنی ۱۸-۲۳ سال را در نظر گرفتیم که تقریباً در محدوده‌ی گروهی که مشکلات ترمیم استخوان کمتری داشتند، قرار می‌گیرند.

همچنین در رابطه با تاثیر بهداشت بر ایجاد مشکلات پریدنتال بعد از انجام جراحی می‌توان به مطالعه‌ی اشاره کرد که Kan و همکارانش^(۴) انجام دادند. آن‌ها ضایعات باقیمانده در دیستال مولر دوم را، ۳۶-۶ ماه بعد از خارج کردن دندان مولر سوم نهفته بررسی کردند. در این مطالعه ۳۲۱۱ پرونده از بیماران دارای جراحی مولر سوم فک پایین در یک بیمارستان آموزشی در هنگ کنگ انتخاب شد. آنها در مطالعه‌ی خود کنترل ناکافی پلاک پس از انجام جراحی را ریسک فاکتور احتمال وجود نقص پریدنتال در دیستال مولر دوم بعد از گذشت ۶ ماه از جراحی دانستند.^(۴)

از آن جایی که تجمع پلاک، اولین عامل شروع تخریب پریدنتال است، هر عاملی که تجمع پلاک را تسهیل کند و

بهداشت دهانی خوب برقرار می‌باشد، می‌تواند در پیشرفت پریدونتیت بی اهمیت در نظر گرفته شود.

نتیجه گیری

جراحی دندان مولر سوم ماگزایلا اثر منفی بر روی بافت‌های پریدونتال دندان مولر دوم مجاورش ندارد و سلامت این دندان را به خطر نمی‌اندازد.

تشکر و قدردانی

این مقاله برگرفته از پایان نامه عمومی شماره ۲۷۱۳ می‌باشد. بدینوسیله از معاونت محترم پژوهشی دانشگاه علوم پزشکی مشهد جهت پرداخت هزینه‌های آن تقدیر و تشکر می‌گردد.

پریدونتال را در دیستال مولر دوم، پس از جراحی مولر سوم، نشان دادند.

یکی از علل این نتیجه گیری‌های متناقض، توجه صرف پژوهشگران به داده‌های بعد از عمل و در نظر نگرفتن سایر متغیرهای احتمالی است. سن بالا^(۱۰،۱۱) و وجود پلاک در سطح دیستال مولر دوم^(۱۲،۱۳) از جمله فاکتورهای احتمالی مرتبط با بدتر شدن وضعیت پریدونتال دیستال مولر دوم است که نقص‌های پریدونتال متعددی را در دیستال مولر دوم ایجاد می‌کند.^(۱۴،۱۵) با این حال Socransky و همکاران^(۱۶) نتیجه گرفتند که عامل سن در مواقعی که

منابع

- Peterson L. Oral and Maxillofacial Surgery. 5th ed. Tehran: Mir; 1388. P.148.
- Kugelberg CF. Periodontal healing two and four years after impacted lower third molar.20 surgery. A comparative retrospective study. Int J Oral Maxillofac Surg 1990;19(6):341-5.
- CE Kugelberg UA, S. Ericson, A. Hugoson, S. Kvint. Periodontal healing after impacted lower third molar surgery in adolescents and adults. J Oral Maxillofac Surg 1991;20:18-24.
- Kan KW, Liu JK, Lo EC, Corbet EF, Leung WK. Residual periodontal defects distal to the mandibular second molar 6-36 months after impacted third molar extraction. J Clin Periodontol 2002;29(11):1004-11
- Ana Inocência Faria D, Mercedes Gallas-Torreira, PhD, DDS, Mónica López-Ratón, Mathematician (Maths). Mandibular Second Molar Periodontal Healing After Impacted Third Molar Extraction in Young Adults. Journal of Oral and Maxillofacial Surgery December 2012; 70(12):P. 27-32.
- Vecsey Z, Joob-Fancsaly A. [Examination of periodontal status after removal of impacted lower wisdom teeth, a comparative analysis of two flap design]. Fogorv Sz 2012;105(1):29-19.
- Peng KY, Tseng YC, Shen EC, Chiu SC, Fu E, Huang YW. Mandibular second molar periodontal status after third molar extraction. J Periodontol 2001;72(12):1647-51.
- Carolyn D, George H, Blakey H. Second molar periodontal inflammatory disease after third molar removal in young adults. J Oral Maxillofac Surg 2010;68:3000-3006.
- Blakey GH, Parker DW, Hell DJ, et al. The impact of removal of third molars on periodontal pathology. J Oral Maxillofac Surg 2000;67-245.
- Penarocha Diago M, Galan Gil S. Vestibular bone window for the extraction of impacted lower third molars: four case reports. Med Oral Patol Oral Cir Bucal 2008 ; 13:E508-10.
- Tetradis S, Carranza FA, Fazio RC, Takei HH. Radiographic aids in the diagnosis of periodontal disease. In: Newman MG, Takei HH, Klokkevold PR, Carranza FA. Carranza's clinical periodontology. 10th ed. Philadelphia: Elsevier; 2006. P: 561.
- Leung WK, Corbet EF, Kan KW, Lo EC, Liu JK. A regimen of systematic periodontal care after removal of impacted mandibular third molars manages periodontal pockets associated with the mandibular second molars. J Clin Periodontol 2005;63:766-70.
- Pons-Vicente O, Valmaseda-Castellon E, Berini-Aytes L, GayEscoda C. Effect on pocket depth and attachment level of manual versus ultrasonic scaling of lower second molars following lower third molar extraction: a randomized controlled trial. Oral Surg Oral Med Oral Pathol Oral Radiol Endod 2009;107:e11-9
- Ash M, Coctich E, Magwarad J: A study of periodontal hazards 3rd molars. J Periodontal 1962;33:209.

15. Grondahl HG, Lekholm U. Influence of mandibular third molars on related supporting tissues. *Int J Oral Surg* 1973;2:137.
16. Socransky SS, Haffajee AD, Goodson JM, Lindhe J. New concepts of destructive periodontal disease. *J Clin Periodontol* 1984; 11(1): 21-32.