

بررسی هیستولوژیک ترومای اکلوزن بر پالپ و پری‌ایکال دندان مولر سگ: مطالعه حیوانی

اعظم السادات مدنی^۱، نوشین محتشم^۲، مریم بیدار^۳، آناهید جویا^۴، سهند سمیعی راد^{۵*} و ۶ و ۷

^۱ استاد گروه پروتزهای دندانی، دانشکده دندانپزشکی، دانشگاه علوم پزشکی مشهد، مشهد، ایران

^۲ مرکز تحقیقات بیماری‌های دهان، فک و صورت، دانشگاه علوم پزشکی مشهد، مشهد، ایران

^۳ استاد گروه پاتولوژی دهان، فک و صورت، دانشکده دندانپزشکی، دانشگاه علوم پزشکی مشهد، مشهد، ایران

^۴ استاد گروه اندودانتیکس، دانشکده دندانپزشکی، دانشگاه علوم پزشکی مشهد، مشهد، ایران

^۵ دانشجوی دندانپزشکی، دانشکده دندانپزشکی، دانشگاه علوم پزشکی مشهد، مشهد، ایران

^۶ مرکز تحقیقات دندانپزشکی، دانشگاه علوم پزشکی مشهد، مشهد، ایران

^۷ استادیار، گروه جراحی دهان، فک و صورت، دانشکده دندانپزشکی، دانشگاه علوم پزشکی مشهد، مشهد، ایران

تاریخ ارائه مقاله: ۹۷/۳/۷- تاریخ پذیرش: ۹۷/۹/۲۶

Histologic Evaluation of the Effect of Trauma from Occlusion on Pulpitis and Periapical of Dogs' Molar: An Animal Study

Azam Sadat Madani^{1,2}, Nooshin Mohtasham^{2,3}, Maryam Bidar⁴, Anahid Jouya⁵,
Sahand Samieirad^{2,6,7*}

¹ Professor, Department of Prosthodontics, School of Dentistry, Mashhad University of Medical Sciences, Mashhad, Iran.

² Oral and Maxillofacial Diseases Research Center, Mashhad University of Medical Sciences, Mashhad, Iran.

³ Professor, Department of Oral and Maxillofacial Pathology, School of Dentistry, Mashhad University of Medical Sciences, Mashhad, Iran.

⁴ Professor, Department of Endodontics, School of Dentistry, Mashhad University of Medical Sciences, Mashhad, Iran.

⁵ Dentistry Student, School of Dentistry, Mashhad University of Medical Sciences, Mashhad, Iran.

⁶ Dental Research Center, Mashhad University of Medical Sciences, Mashhad, Iran.

⁷ Assistant Professor, Department of Oral and Maxillofacial Surgery, Mashhad University of Medical Sciences, Mashhad, Iran.

Received: 28 May 2018; Accepted: 17 December 2018

Introduction: Inappropriate occlusal contacts may have deleterious effects on dentofacial system. Regarding the importance of the effect of trauma from occlusion on pulpal inflammation and periapical destruction, the present study was performed to evaluate the trauma effects on pulp and periapical histologically.

Materials and Methods: This study was conducted on the basis of an experimental design for animal studies. Composite repairs, 1.5 mm in height, were placed on the right mandibular first molars of 16 dogs (2 randomized groups of 8 cases). One group of dogs were perfused after 48 hours and the second group were subjected to perfusion after 30 days. Subsequently, the histologic examination was performed and the data were analyzed using SPSS (version 13).

Results: The levels of inflammation in coronal and apical pulp, periapical, and periodontal ligament (PDL) after 48 hours were obtained as 25%, 37.5%, 12.5%, and 12.5% and were 37.5%, 50%, 25% and 12.5% in maxillary and mandibular molars, respectively. After 30 days, the levels of inflammation were 75%, 75%, 12.5%, and 12.5% and were 87.5%, 100%, 25%, and 25% in maxillary and mandibular molars, respectively. The levels of pulp and periapical inflammation after 30 days were significantly more than those after 48 hours ($P < 0.001$). The apical pulp obtained more inflammation compared to the coronal one. In addition, the periapical inflammation was more developed than that of PDL ($P < 0.001$).

Conclusion: Following the trauma from occlusion on dog's molar teeth, the levels of pulp and periapical inflammation after 30 days were significantly higher than those after 48 hours. The lower teeth inflammation was more chronic and pronounced; however, there was no significant association between the severity and type of inflammation following the acute and chronic trauma and tooth positions.

Key words: Trauma from occlusion, Pulp, Periapical.

*Corresponding Author: samieerads@mums.ac.ir

J Mash Dent Sch 2019; 43(1): 56-66.

چکیده

مقدمه: تماس‌های نامناسب اکلوزالی می‌تواند اثرات مخربی بر سیستم دندانی-فکی داشته باشد. به دلیل اهمیت تاثیر ترومای ناشی از اکلوزن بر التهاب پالپ و تخریب پری‌ایپیکال، بر آن شدیم مطالعه‌ای حیوانی در مورد تاثیر تروما بر پالپ و پری‌ایپیکال از طریق بررسی هیستولوژیک داشته باشیم.

مواد و روش‌ها: این تحقیق، به صورت تجربی از نوع مطالعه حیوانی بود. بر روی دندان‌های مولر اول پایین ۱۶ سگ (دو گروه تصادفی ۸ تایی)، ترمیم کامپوزیتی بلند ۱/۵ میلیمتری قرار داده شد. یک گروه از سگ‌های مورد آزمایش بعد از ۴۸ ساعت و گروه دیگر بعد ۳۰ روز پرفیوژن شدند و بررسی هیستولوژیک صورت گرفت.

یافته‌ها: فراوانی التهاب در پالپ تاجی، ریشه‌ای، پری‌ایپیکال و PDL بعد از ۴۸ ساعت در مولرهای بالا به ترتیب ۰/۲۵٪، ۳۷/۵٪، ۱۲/۵٪، ۱۲/۵٪ و در مولرهای پایین ۳۷/۵٪، ۵۰/۰٪، ۲۵/۰٪، ۱۲/۵٪ بود. همچنین این مقادیر بعد از ۳۰ روز در مولرهای بالا به ترتیب ۰/۷۵٪، ۷۵/۰٪، ۱۲/۵٪، ۱۲/۵٪ و در مولرهای پایین ۸۷/۵٪، ۱۰۰/۰٪، ۲۵/۰٪ و ۲۵/۰٪ بود. التهاب پالپ و پری‌ایپیکال در فاز ۳۰ روز، بطور معنی‌داری بیشتر از ۴۸ ساعت بود ($P < ۰/۰۰۱$). التهاب پالپ ریشه‌ای بطور معنی‌داری بیشتر از پالپ تاجی بوده و التهاب در پری‌ایپیکال پیشرفته‌تر از PDL بود ($P < ۰/۰۰۱$).

نتیجه‌گیری: دنبال ایجاد ترومای اکلوزن در دندان‌های مولر سگ، التهاب پالپ و پری‌ایپیکال در بازه زمانی ۳۰ روز، بیشتر از ۴۸ ساعت بود. پدیده آماس در دندان‌های پایین بیشتر و مزمن‌تر بود، اما بین شدت و نوع التهاب به دنبال ترومای حاد مزمن با موقعیت دندان، ارتباط معنی‌داری وجود نداشت.

کلمات کلیدی: ترومای اکلوزن، پالپ، پری‌ایپیکال.

مجله دانشکده دندانپزشکی مشهد / سال ۱۳۹۸ دوره ۴۳ / شماره ۱: ۶۶-۵۶.

مقدمه

اکلوزن بیمار و روابط دندانی-فکی یک مبحث مهم و چالش برانگیز می‌باشد که نیازمند تشخیص دقیق و درمان‌های اختصاصی است.^(۱) اولین بار روابط اکلوزنی دندان‌ها توسط ادوارد انگل در سال ۱۸۹۹ تشریح شد.^(۲) نیروهای فانکشنال اکلوزن ممکن است در چارچوب تحمل و تطابق پرودنشیوم بیمار و کل سیستم جوینده اش قرار بگیرد و یا از آن فراتر رود و موجب تحریک پرودونتیت شود.^(۳-۴) از آنجا که یک عامل موضعی مثل رابطه اکلوزال و نیروهای اکلوزنی می‌تواند خط مشی بیماری‌های پرودنتال را تحت تاثیر قرار دهد، بررسی آن باید به دقت مانند سایر معاینات دهانی انجام بگیرد.^(۱) همچنین لازم به ذکر است که الگوی تماس‌های اکلوزالی بر کنترل عضلانی موقعیت فک و مفصل تمپورومندیولار به شدت موثر است. وضعیت با ثبات اکلوزال موجب افزایش کارایی مضغ و به

طور همزمان موجب کاهش آسیب احتمالی به تمام اجزای

سیستم جوینده می‌شود.^(۳و۴)

در نتایج مطالعه‌ی گذشته نگر Davies و همکاران^(۲) که بر روی گروهی از بیماران مبتلا به پرودونتیت انجام گرفته است، گزارش شده است که حذف تداخلات اکلوزال تاثیر مثبتی بر نتیجه درمان دارد؛ یعنی ترومای ناشی از اکلوزن یک عامل مرتبط موضعی تحریک‌کننده است. به نظر می‌رسد که شواهد و مطالعات از این فرضیه که ترومای ناشی از اکلوزن، توانایی تشدید تخریب پرودنشیوم ملتهب را دارد، حمایت می‌کنند.^(۳-۴) نیروهای اکلوزال یکنواخت بر روی یک دندان، تنظیم فیزیولوژیک الیاف اتصالی پرودنتال و ساختار استخوانی آن را تحریک می‌کنند و ثبات آن را افزایش می‌دهند. تماس‌های نامناسب اکلوزالی می‌تواند اثرات مخربی بر سیستم فکی-دهانی و دندان‌ها داشته باشد.^(۳و۴) تاثیرات ترومای اکلوزن در ایجاد اختلال در مفصل تمپورومندیولار (TMJ) و عضلات جوینده از

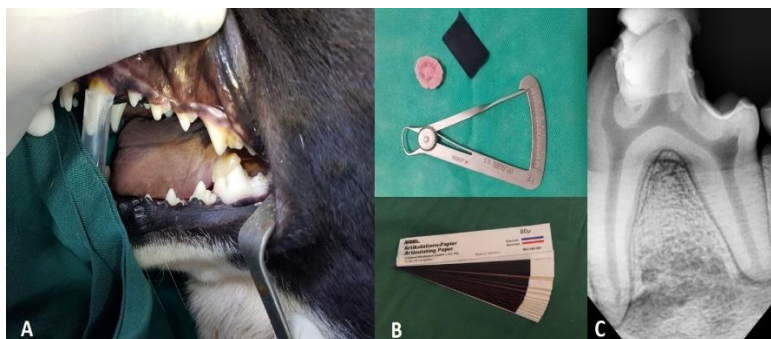همکاران^(۱۲) تناقض وجود دارد. لذا به دلیل اهمیت امکان تاثیر ترومای ناشی از اکلوزن بر التهاب پالپ و تخریب پری اپیکال، بر آن شدیم مطالعه‌ی حیوانی بر روی تاثیرات تروما بر پالپ و پری اپیکال از طریق بررسی هیستولوژیک روی دندان‌های مولر سگ داشته باشیم.

مواد و روش‌ها

روش اجرای این مطالعه به صورت تجربی از نوع مطالعات حیوانی بود و مراحل اجرای آن در دانشکده دندانپزشکی مشهد در مرکز پژوهش حیوانی انجام شد. کد اخلاق پژوهش این مطالعه، IR.MUMS.REC.1385.60 بود. در این مطالعه پایلوت از ۱۶ سگ سالم، بالغ و مذکر که همگی از نژاد سگ گله بوده و سه سال سن داشتند، استفاده شد که به صورت تصادفی به دو گروه ۸ تایی تقسیم شدند. وزن متوسط سگ‌ها ۲۳ کیلوگرم بود. ابتدا سگ‌ها توسط دامپزشک مورد معاینه کامل قرار گرفته و واکسن‌های لازمه از جمله هاری و شش گانه تزریق شد و درمان‌های ضدانگلی برای آنان انجام گرفت. دندان‌های سگ از نظر فقدان پوسیدگی و وجود پریدنتیوم سالم در معاینه توسط رادیوگرافی تایید شد (تصویر ۱).

دیرباز مورد قبول محققین بوده است.^(۳-۵) سایش دندان، ضایعات سرویکالی غیرپوسیده ناحیه‌ی طوق، لقی دندان و اسپاسم عضلات جونده از مصادیق آمار ترومای اکلوزن بر دندان‌ها می‌باشند. در بررسی‌های بالینی، گاهی به مواردی برخورد می‌شود که دندان بدون دلیل پوسیدگی خاصی، صرفاً به خاطر ترومای اکلوزن نکروز شده است.^(۶،۷) این پدیده خصوصاً در دندان‌های قدامی پایین که تحت ترومای اکلوزن بوده‌اند، بارها مشاهده شده است.^(۶،۷) بنابراین یافتن اکلوزنی که علاوه بر کارا بودن منجر به بروز حداقل آسیب شود بسیار اهمیت دارد.^(۲) مطالعات در زمینه ترومای اکلوزن، بیشتر معطوف به انساج پریدنتال بوده و در زمینه تاثیر تروما بر حیات پالپ و پری اپیکال، مطالعات خیلی محدود است.^(۳،۵)

مروری بر مطالعات نشان می‌دهد که تحقیقات انجام شده بر روی تاثیر ترومای اکلوزن بر راکسیون پالپ، پری اپیکال و PDL دندان‌های سگ، بسیار محدود می‌باشد.^(۸-۱۱) Zhou و همکاران^(۵) و Lindhe و Ericsson^(۹) در مطالعات خود نتیجه گرفتند که ترومای اکلوزالی به تنهایی نمی‌تواند در پریدنتال لیگامنت ایجاد تخریب کند و حتماً باید التهاب و پریدنتیت همراه آن وجود داشته باشد، اما در این زمینه، طبق مطالعه Rodriguez و



تصویر ۱: نمای کلینیکی و رادیوگرافیک ایجاد ترومای اکلوزن بر دندان مولر پایین سگ توسط اندکس اکریلی و کامپوزیت که افزایش ارتفاع اکلوزال توسط نوار آرتیکولاسیون و گیج مدرج تایید شده است.

در گروه اول، سگ‌ها بعد از ۴۸ ساعت (ترومای حاد) و در گروه دوم، ۳۰ روز (ترومای مزمن) تحت وایتال پرفیوژن ترانس کاردیال قرار گرفتند و قربانی (Sacrifice) شدند. سپس دندان‌های فک بالا و پایین به همراه استخوان و انساج مجاور جدا شده و در فرمالین ۱۰ درصد غوطه ور شدند. نمونه‌ها به مدت ۱۵ روز در محلول اسیدنیتریک ۱۰ درصد و مواد بافری قرار گرفته و دکلسیفیه شدند. سپس در بلوک پارافین گذاشته شده و برش‌های ۴ میکرونی تهیه شد. سرانجام برش‌ها توسط هماتوکسیلین و ائوزین رنگ آمیزی شده و در اختیار پاتولوژیست قرار گرفتند و اطلاعات مربوطه توسط ایشان یادداشت و ثبت گردید. برای بررسی شدت تراکم سلول‌های آماسی، ۱۰۰ میکرومتر مربع از پیرالتهاب ترین ناحیه پری‌اپیکال، پالپ و پریدنتال لیگامنت در زیر میکروسکوپ نوری (Canon Inc, Tokyo Canon Japan) در نظر گرفته و به شمارش پلاسموسیت‌ها، لنفوسیت‌ها، ماکروفاژها و پلی مورفونوکلئرها در بزرگنمایی ۴۰×۱۰ پرداخته شد و براساس غلبه گروه سلولی آماسی و سایر المان‌های موجود، به مزمن و یا حاد طبقه بندی شدند. جهت بررسی شدت ادم، میزان افزایش مایع بین بافتی که موجب افزایش فاصله بین سلول‌ها می‌شود، به طور نسبی در پالپ و پری‌اپیکال تعیین گردید. همچنین تعیین وازودیلاسیون براساس افزایش قطر رگ به طور نسبی در پالپ و پری‌اپیکال تعیین شد.^(۸) التهاب حاد به صورت ارتشاح نوتروفیلی و حضور ادم و وازودیلاتاسیون عروقی تعریف شد. همچنین در صورت ارتشاح لنفوسیت‌ها، پلاسماسل و ماکروفاژها نوع التهاب مزمن در نظر گرفته شد.^(۸)

برای شمارش تعداد سلول‌های آماسی ترتیب امتیازبندی زیر مشابه مطالعه Gomes و همکاران^(۸) در نظر گرفته شد:

قابل ذکر است که اکلوزن سگ‌ها در ناحیه مولری کاملاً جفت بوده و دندان‌ها با هم تماس کاسپ به کاسپ و تطابق اکلوزنی داشتند. سگ‌ها به وسیله مخلوط Ketamin با دوز ۱ میلی گرم به ازای هر ۴ کیلوگرم وزن سگ و ۰/۲ میلی گرم Acepromazine که توسط آب مقطر تا ۱ سی سی رقیق می‌شد، به صورت تزریق عضلانی بیهوش شدند. پس از اطمینان از صحت سلامتی دندان‌ها در کلینیک و رادیوگرافی، بدون ایجاد تهیه حفره، سطح جونده برساژ شد. سپس سطح مینا با اسیدفسفریک ۳۷ درصد آماده سازی شد. با استفاده از Resin bond (GC, Tokyo, Japan) کامپوزیت بر روی سطح جونده مولر اول پایین سمت راست قرار داده شد. میزان ضخامت کامپوزیت بنا بر ایندکس آکریلی بر روی دندان مولر دوم تعیین می‌شد. ایندکس‌های آکریلی در ضخامت ۱/۵ میلی‌متر بر روی دندان مولر دوم مجاور هر سگ ساخته می‌شد. با توجه به فرم و ج مانند دندان‌های مولر پایین سگ، در نهایت اکلوزن به گونه‌ای بر روی دندان مولر اول بلند می‌شد که دندان مولر خلفی تر به ضخامت چهار لایه نوار آرتیکولاسیون Hanel ساخت (Kelen) جدا می‌شد. به این ترتیب اکلوزن دندان مولر قدامی تر به اندازه‌ی حدود ۱۶۰ میکرون بلندتر می‌شد. (تصویر ۱) غذای سگ‌ها در مدت تحقیق براساس نظر دامپزشک تهیه شد و برای همه موارد یکسان بود. حجم نمونه با مشورت با آمارگر و در نظر گرفتن مطالعات موجود و امکانات محدود دانشکده، ۸ سگ در هر گروه بود که با در نظر گرفتن دو دندان مولر مقابل هم، دندان‌های تحت تروما ۱۶ عدد در هر گروه شدند. مداخله در این مطالعه، زمان ترومای اکلوزن و پیامد بروز التهاب در سیستم پالپ، پری‌اپیکال و PDL بود. انتخاب زمان ۴۸ ساعت برای ترومای حاد و ۳۰ روز برای ترومای مزمن بر اساس رفرنس Lindhe در نظر گرفته شد.^(۹)

یافته‌ها

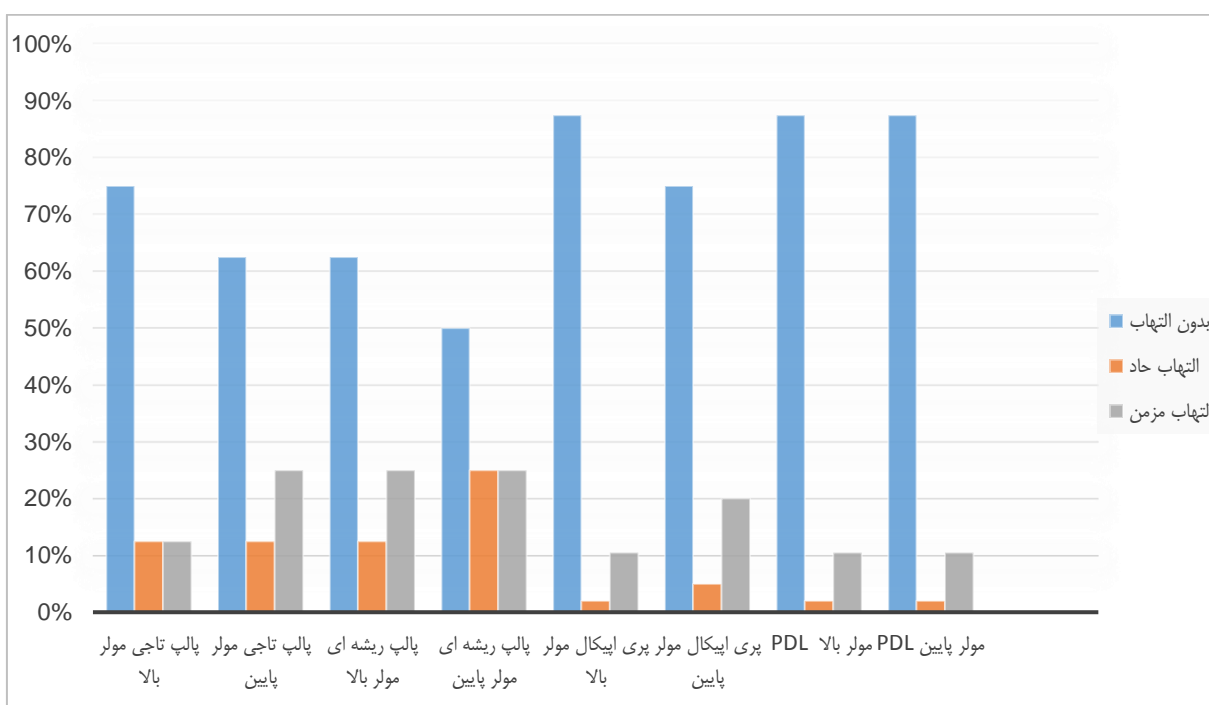
در این مطالعه در ۱۶ سگ (دو گروه ۸ تایی)، دندان‌های مولر پایین و دندان مقابل آن (مولرهای بالا) تحت ترومای اکلوزن قرار گرفتند و راکسیون پالپ، PDL و پری‌اپیکال در آن‌ها، بعد از ۴۸ ساعت و ۳۰ روز بررسی گردید. فراوانی التهاب در پالپ تاجی، ریشه‌ای، پری‌اپیکال و PDL بعد از ۴۸ ساعت در مولرهای بالا به ترتیب ۲۵/۰، ۳۷/۵، ۱۲/۵ و ۱۲/۵ درصد و در مولرهای پایین ۳۷/۵، ۵۰، ۲۵/۰ و ۱۲/۵ درصد بود. در بررسی وجود التهاب در پالپ تاجی، ریشه‌ای، پری‌اپیکال و PDL مولرهای بالا و پایین بر اساس آزمون دقیق فیشر به این نتیجه دست یافتیم که بین شدت و نوع التهاب پس از ۴۸ ساعت با موقعیت دندان، ارتباط معنی‌داری وجود نداشت (جدول ۱). بررسی وجود التهاب در نواحی پالپ، پری‌اپیکال و PDL در دندان‌های مولر مقابل هم، به صورت تفکیکی نیز انجام شد (جدول ۱ و نمودار ۱).

در صورت مشاهده از صفر تا یک سلول آماسی در ۱۰۰ میکرومتر مربع، امتیاز ۰ (آماس ندارد) / از ۲ تا ۵ سلول آماسی در ۱۰۰ میکرومتر مربع، امتیاز ۱ (آماس خفیف) / از ۶ تا ۱۵ سلول آماسی در ۱۰۰ میکرومتر مربع، امتیاز ۲ (آماس متوسط) / از ۱۵ سلول آماسی بیشتر در ۱۰۰ میکرومتر مربع، امتیاز ۳ (آماس شدید).^(۸)

همچنین وجود آماس در فضاهای استخوانی اطراف نیز بر اساس میزان توزیع سلول‌های آماسی در این فضا تعیین گردید. در پایان از آزمون کای دو پرسون، من ویتنی، ویل کاکسون و همچنین آزمون کروسکال-والیس و آزمون دقیق فیشر جهت تجزیه و تحلیل آماری استفاده شد. از نرم‌افزار SPSS ویرایش ۱۳ جهت آنالیز آماری استفاده گردید. در این بررسی $\alpha = 0/05$ در نظر گرفته شد.

جدول ۱: بررسی وجود التهاب در پالپ تاجی، پالپ ریشه‌ای، پری‌اپیکال و PDL دندان‌های مولر بالا و پایین (بعد از ۴۸ ساعت)

ترومای حاد (زمان ۴۸ ساعت)		وجود التهاب در پالپ تاجی		وجود التهاب در پالپ ریشه‌ای		وجود التهاب در پری‌اپیکال		وجود التهاب در PDL	
تعداد	درصد	دارد	ندارد	دارد	ندارد	دارد	ندارد	دارد	ندارد
مولر بالا		۲	۶	۳	۵	۱	۷	۱	۷
	درصد	۲۵/۰	۷۵/۰	۳۷/۵	۶۲/۵	۱۲/۵	۸۷/۵	۱۲/۵	۸۷/۵
مولر پایین		۳	۵	۴	۴	۲	۶	۱	۷
	درصد	۳۷/۵	۶۲/۵	۵۰/۰	۵۰/۰	۲۵/۰	۷۵/۰	۱۲/۵	۸۷/۵
نتایج آزمون آماری دقیق فیشر		$P > 0/99$		$P > 0/99$		$P > 0/99$		$P > 0/99$	
بین مولر بالا و پایین در هر گروه									



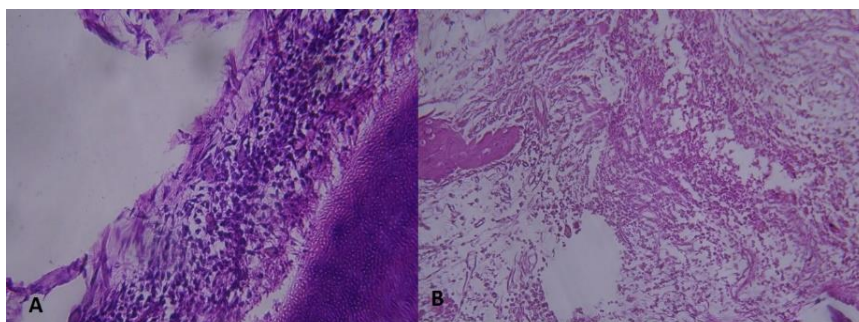
نمودار ۱: توزیع فراوانی التهاب حاد و مزمن بعد از ترومای ۴۸ ساعته.

پری‌اپیکال و PDL دندان مولر بالا در ۱۲/۵ درصد موارد از نوع حاد بوده است. در بررسی التهاب در پالپ تاجی دندان مولر پایین ۳۷/۵ درصد موارد، آماس پالپ تاجی مولر پایین شدید بوده است. میزان التهاب در پالپ ریشه‌ای دندان مولر پایین در ۵۰/۰ درصد موارد از نوع شدید بوده است. در بررسی التهاب در پری‌اپیکال دندان مولر پایین فقط ۲۵/۰ درصد موارد دارای التهاب بود که نیمی از آن شدید و نیمی از آن خفیف بوده است. میزان التهاب در PDL دندان مولر پایین در ۱۲/۵ درصد موارد از نوع شدید بوده است. بر اساس آزمون دقیق فیشر، به دنبال ترومای ۴۸ ساعته، التهاب پالپ ریشه‌ای به طور معنی‌داری بیشتر از پالپ تاجی بوده و التهاب در پری‌اپیکال پیشرفته‌تر از PDL بود ($P < 0.001$).

قابل ذکر است که از آن جا که ادم و وازودیلاتاسیون عروقی از المان‌های آماس حاد می‌باشد، بروز این دو مورد

قابل ذکر است که به دنبال ترومای ۴۸ ساعته میزان التهاب حاد و مزمن در پالپ تاجی مولر بالا هر کدام ۱۲/۵ درصد بود در حالی که در پالپ تاجی مولر پایین میزان التهاب حاد ۱۲/۵ درصد و التهاب مزمن ۲۵/۰ درصد مشاهده شد. در پالپ ریشه‌ای مولر بالا میزان التهاب حاد ۱۲/۵ درصد و التهاب مزمن ۲۵/۰ درصد بود. در مولر پایین التهاب حاد و مزمن هر کدام ۲۵/۰ درصد مشاهده شد. در پری‌اپیکال مولر پایین میزان التهاب حاد ۵/۰ درصد و التهاب مزمن ۲۰/۰ درصد بود در حالی که در سایر موارد (پری‌اپیکال مولر بالا، PDL مولر بالا و پایین) میزان التهاب حاد ۲/۰ درصد و میزان التهاب مزمن ۱۰/۵ درصد بود.

همچنین، ۲۵/۰ درصد پالپ تاجی مولرهای بالا، دارای التهاب از نوع خفیف بوده است. ۳۷/۵ درصد التهاب در پالپ ریشه‌ای مولرهای بالا مشاهده شد که ۲۵/۰ درصد شدید و ۱۲/۵ درصد خفیف بوده است. میزان التهاب در



تصویر ۱: نمای هیستولوژیک التهاب حاد و مزمن پالپ و پری‌اپیکال مولر اول پایین سگ پس از ۴۸ ساعت و ۳۰ روز توسط رنگ آمیزی H&E و میکروسکوپ نوری Canon با بزرگنمایی ۲۰۰ برابر. التهاب پالپ و پری‌اپیکال مولرها در بازه زمانی ۳۰ روز (B) شدیدتر و بیشتر از التهاب فاز ۴۸ ساعت (A) می‌باشد.

بحث

نشان داد که در دندان‌های دارای التهاب یکسان، آنهایی که تحت تروما بودند، ساپورت استخوانی کمتر و تحلیل استخوانی بیشتری داشتند. Lindhe و همکاران^(۱۰) تحقیقی در مورد واکنش بافت لیگامان پریودنتال به تروما روی سگ انجام دادند و در ارزیابی هیستولوژیک به این نتیجه رسیدند که PDL در این دندان‌ها افزایش عرض پیدا کرده، کلاژن کاهش یافته و حجم ساختمان عروقی و لکوسیت‌ها افزایش یافته است. Burget^(۱۸) در طی مطالعه‌ای به این نتیجه رسید که سطح چسبندگی پریودنتال بهتری با اجاست اکلوزالی به دست می‌آید. در مطالعه حاضر، از بین حیوانات مورد بررسی در مقالات، از جمله (موش، خرگوش، گربه، میمون)، حیوان سگ به دلیل ساختار دندان‌های مولری مناسب، عدم وجود ویروس‌های بیماری‌زای خطرناک مانند آنسفالیت و مننژیت که در میمون‌ها رایج است و همچنین به دلیل باز شدن بهتر دهان سگ‌ها و اکلوزن مناسب انتخاب گردید.^(۱۹ و ۱۱-۱۰) قابل ذکر است که اکلوزن سگ‌ها در ناحیه مولری کاملاً چفت بوده و دندان‌ها با هم تماس کاسپ به کاسپ و تطابق اکلوزنی دارند. در نتیجه بلند شدن ارتفاع کاسپ مولرهای سگ در ایجاد تروما می‌تواند موثر باشد. حجم نمونه با مشورت با آمارگر و در نظر گرفتن مطالعات

تماس‌های نامناسب اکلوزالی می‌تواند اثرات تخریبی بر سیستم دهانی فکی داشته باشد. این تاثیرات از دیرباز مورد قبول محققین بوده است.^(۳ و ۴) اسپاسم‌های عضلانی متعاقب اکلوزن تروماتیک، دیستالی شدن کندیل، ایجاد اختلال در مفصل TMJ و ایجاد ضایعات وج شکل بدون پوسیدگی در ناحیه طوق از موارد و مصادیق این تاثیرات هستند.^(۱۴ و ۱۳ و ۱۶) تماس‌های زودرس دندان‌های هم‌چنین می‌توانند بر روی سلامت پالپ، پری‌اپیکال و پریودنتال لیگامنت (PDL) موثر باشند، از جمله این تاثیرات نکرور دندان‌های تحت تروما و لقی دندان می‌باشد.^(۱۵ و ۱۰) اکلوزنی که چنین عوارض تخریبی را ایجاد کند، اکلوزن تروماتیک نامیده می‌شود.^(۳ و ۴) Kaufman و همکاران^(۱۳) در مطالعه‌ای بیان کردند که دندان‌هایی که تحت ترومای اکلوزن هستند، میزان بیشتری از دست رفتن چسبندگی در PDL همراه با پاکت پریودنتال را نشان می‌دهند. Torisu^(۱۶) پژوهشی در مورد تغییرات عروقی پریودنتال و استخوان آلوئول، ناشی از ترومای اکلوزن بر روی سگ‌ها انجام داد و بیان کرد تغییرات عروقی ناشی از ترومای اکلوزن سبب تحلیل استخوان آلوئول و به دنبال آن حجیم شدن غشای پریودنتال می‌گردد.^(۱۷) Cao

برای مقابله با تحریک موجود باشد. قابل ذکر است که نتایج مقاله حاضر با مطالعات قبلی مشابهت دارد. (۱۵-۱۳ و ۳۰)
 Zeng و همکاران^(۷) در مطالعه‌ای بیان کردند که ترومای اکلوزن می‌تواند منجر به تغییرات تخریبی و التهابی در عروق خونی پالپ و پری‌اپیکال شود. Kvinnsland و همکاران^(۲۱) در مطالعه‌ای بر روی مورفولوژی اعصاب پالپ و پریدنتال موش‌ها نتیجه گرفتند که در مدت طولانی اعمال تروما، تغییرات عصبی در پالپ پیشرفت کرده و بیشتر از پریدنتشیوم گسترش می‌یابد. Shi و همکاران^(۱۹) در مطالعه‌ای بر روی موش نتیجه گرفتند که آسیب به پالپ با گذشت زمان پیشرفت کرده ولی در پریدنتشیوم تغییرات تطابقی ایجاد می‌شود که با یافته‌های ما مطابقت دارد.

پس از انجام آزمون دقیق فیشر، ارتباط معنی‌داری بین وجود التهاب در پالپ تاجی با موقعیت دندان در فک بالا و پایین وجود نداشت، اگرچه شدت التهاب در پالپ تاجی دندان‌های پایین بیشتر بود که می‌توان این اختلاف را تا حدی به وضعیت استخوانی فک بالا و پایین و خون‌رسانی بهتر در فک بالا به دلیل استخوان اسفنجی دانست. (۱۹ و ۳۰)
 در پالپ ریشه‌ای نیز اختلاف آماری معنی‌داری بین پالپ ریشه‌ای و موقعیت دندان در فک بالا و پایین وجود نداشت. در بررسی روند التهاب در پری‌اپیکال و PDL و ارتباط آن با موقعیت دندان در فک بالا و پایین نیز نتایج مشابهی به دست آمد.

محدوده سلامتی ذاتی و معمولی برای تمام بافت‌ها، اجازه برخی تغییرات اکلوزنی را بدون اثرات زیان بار به پالپ و پریدنتشیوم می‌دهد. (۳) در تجربه روی حیوانات مشخص شده است که اختلالات سیستمیک می‌توانند مقاومت بافتی را کاهش دهند^(۷)، همچنین استرس‌ها و عوامل سیستمیک مثل کمبود پروتئین و عوامل احساسی

موجود و امکانات محدود دانشکده در واحد پژوهش حیوانی، ۸ سگ در هر گروه بود که نسبت به سایر مطالعات روی سگ‌ها، حجم نمونه قابل قبولی بود. (۸-۱۱) همچنین از آن جا که هدف این مطالعه مقایسه التهاب ناشی از ترومای حاد و مزمن بود و نظر به اینکه تاثیر التهابی ترومای اکلوزن در گروه آزمایش نسبت به گروه کنترل در مطالعات قدیمی‌تر انجام شده است^(۸-۱۱) نیازی به انتخاب گروه کنترل در این مطالعه نبود.

انتخاب زمان ۴۸ ساعت برای ترومای حاد و ۳۰ روز برای ترومای مزمن بر اساس رفرنس Lindhe در نظر گرفته شد. (۹)

در این مطالعه، به دنبال ترومای اکلوزن، التهاب در پالپ ریشه‌ای بیشتر از پالپ تاجی بود و التهاب در پالپ ریشه‌ای، گرایش قابل توجهی به سمت التهاب مزمن داشت. این نتایج می‌تواند مشابه مطالعات قبلی تایید کننده‌ی فرضیه‌ی احتمال وجود مسیر تحریک و انتقال التهاب از پری‌اپیکال به سمت پالپ ریشه‌ای و سپس پالپ تاجی باشد^(۲۰) که خود مزمن بودن بیشتر آماس و التهاب در ناحیه پالپ ریشه‌ای، تاکید دیگری بر این فرضیه و ادعاست. Caviedes-Bucheli و همکاران^(۲۰) در مطالعه خود افزایش آنژیژنز و التهاب پالپی و افزایش Substance-P را پس از ترومای اکلوزن بیان کردند. (۲۰) در مقایسه بین آماس ناحیه پری‌اپیکال و PDL می‌توان نتیجه گرفت که میزان فراوانی التهاب در ناحیه پری‌اپیکال بیشتر از PDL بود. قابل ذکر است که طبق مطالعات، PDL در درجه اول ضربه گیر و کنترل کننده نیروهای اکلوزالی وارده است اما قابلیت انطباق خوبی مخصوصاً در برابر نیروهای عمودی دارد. (۱۹ و ۳۰) در این مطالعه تغییرات لایه ادنتوبلاست‌ها و پره دنتین خیلی ناچیز و اندک و در جهت افزایش ضخامت لایه‌های مزبور بود که می‌تواند واکنش پالپ در جهت ساخت و ساز عاج ترمیمی

۴۸ ساعت بود. پدیده آماس در دندان‌های پایین بیشتر و مزمن تر از دندان‌های بالا بود، هرچند که بین شدت و نوع التهاب ترومای حاد (۴۸ ساعت) و ترومای مزمن (۳۰ روزه) با موقعیت دندان، ارتباطی وجود نداشت. همچنین التهاب پالپ و پری‌اپیکال مولرها در بازه زمانی ۳۰ روز، به طور معنی‌داری بیشتر از ۴۸ ساعت بود. التهاب پالپ ریشه‌ای بیشتر از پالپ تاجی بوده و از نظر میزان فراوانی، التهاب در پری‌اپیکال پیشرفته تر از PDL بود.

تشکر و قدردانی

نویسندگان مراتب تشکر را از همکاری‌های واحد پژوهش حیوانی دانشکده دندانپزشکی مشهد و پشتیبانی معاونت محترم پژوهشی دانشگاه علوم پزشکی مشهد ابراز می‌دارند. این مقاله برگرفته از پایان نامه دانشجویی عمومی دانشکده دندانپزشکی به شماره ۱۹۱۹ است.

فاکتورهای موثری در تغییر پتانسیل ترمیم پالپ و پری‌اپیکال متعاقب استرس‌های اکلوزالی هستند.^(۷)

در مطالعه حاضر، پالپ تاجی و ریشه‌ای از نظر وجود آماس با هم مقایسه شدند و نتایج نشان دهنده التهاب بیشتر در پالپ ریشه‌ای بود. روند التهاب در پری‌اپیکال نیز پیشرفته تر از PDL بود و این اختلاف معنی‌دار بود که با نتایج مطالعه Singh و Jalaluddin^(۱۷) مشابهت دارد. Shi و همکاران^(۱۹)، با انجام مطالعه‌ای بر روی دندان‌های مولر موش‌ها، تاثیر ترومای اکلوزن را بر روی پالپ و پرئودنشیوم بررسی نمودند و به این نتیجه رسیدند که آسیب‌های وارده به پالپ بصورت جدی تری نسبت به پرئودنشیوم اتفاق می‌افتد و پرئودنشیوم برخلاف پالپ تغییرات سازگارتری را نشان می‌دهد.^(۱۹)

نتیجه‌گیری

به دنبال ایجاد ترومای اکلوزن در دندان‌های مولر سگ، التهاب پالپ و پری‌اپیکال در بازه زمانی ۳۰ روز، بیشتر از

منابع

1. Reinhardt RA, Killeen AC. Do mobility and occlusal trauma impact periodontal longevity? Dent Clin North Am 2015; 59(4):873-83.
2. Davies SJ, Gray RJ, Linden GJ, James JA. Occlusal considerations in periodontics. Br Dent J 2001; 191(11):597-604.
3. Meynardi F, Lauritano D, Pasqualini ME, Rossi F, Grivet-Brancot L, Comola G, et al. The importance of occlusal trauma in the primary etiology of periodontal disease. J Biol Regul Homeost Agents 2018; 32(2 Suppl 1):27-34.
4. Matsuda Y, Minagawa T, Okui T, Yamazaki K. Resveratrol suppresses the alveolar bone resorption induced by artificial trauma from occlusion in mice. Oral Dis 2018; 24(3):412-21.
5. Zhou SY, Mahmood H, Cao CF, Jin LJ. Teeth under high occlusal force may reflect occlusal trauma-associated periodontal conditions in subjects with untreated chronic periodontitis. Chin J Dent Res 2017; 20(1):19-26.
6. Madani AO, Ahmadian-Yazdi A. An investigation into the relationship between noncarious cervical lesions and premature contacts. CRANIO 2005; 23(1):10-5.
7. Zeng Y, Wang J, Zhou S. Occlusal contact force and stress analysis of molars with vertical root split. Zhonghua Kou Qiang Yi Xue Za Zhi 2000; 35(2):142-3.
8. Gomes SC, Miranda LA, Soares I, Oppermann RV. Clinical and histologic evaluation of the periodontal response to restorative procedures in the dog. Int J Periodontics Restorative Dent 2005; 25(1):39-47.
9. Lindhe J, Ericsson I. The influence of trauma from occlusion on reduced but healthy periodontal tissues in dogs. J Clin Periodontol. 1976; 3(2):110-22.
10. Lindhe J, Svanberg G. Influence of trauma from occlusion on progression of experimental periodontitis in the beagle dog. J Clin Periodontol 1974; 1(1):3-14.
11. Kaufman H, Carranza FA Jr, Endres B, Newman MG, Murphy N. The influence of trauma from occlusion on the bacterial repopulation of periodontal pockets in dogs. J Periodontol 1984; 55(2):86-92.

12. Rodriguez ML, Iturralde M, Vega J, Pinos X. Chronic periodontitis exacerbated by occlusal trauma: report of a case and revision of literature. *Dentistry* 2017; 7(426):2161-22.
13. Rossi AC, Freire AR, Okamoto R, Costa ST, Botacin PR, Prado FB. Mechanical and biological response of alveolar bone with tooth under traumatic occlusion in rats: experimental analysis associated to computer simulation. *FASEB J* 2017; 31(1 Suppl):577.
14. Amaral MF, Poi WR, Debortoli CVL, Panzarini SR, Brandini DA. The influence of traumatic occlusion on the repair process for teeth following subluxation. *Dental Traumatol* 2017; 33(4):245-54.
15. Meynardi F, Pasqualini ME, Rossi F, Dal Carlo L, Biancotti P, Carinci F. Correlation between dysfunctional occlusion and periodontal bacterial profile. *J Biol Regul Homeost Agents* 2016; 30(2 Suppl 1):115-21.
16. Torisu H. Changes of periodontal vasculature and alveolar bone on the occlusal trauma. *Kanagawa Shigaku* 1989; 24(2):358-83.
17. Cao CF. Evaluation of relation between signs of trauma from occlusion and severity of periodontitis. *Zhonghua Kou Qiang Yi Xue Za Zhi* 1993; 28(2):75-8.
18. Burgett FG. Trauma from occlusion. Periodontal concerns. *Dent Clin North Am* 1995; 39(2):301-11.
19. Shi Y, Wang J, Cao C. The effect of artificial traumatic occlusion on the pulp and periodontium in rat molars. *Zhonghua Kou Qiang Yi Xue Za Zhi* 1997; 32(4):212-4.
20. Caviedes-Bucheli J, Gomez-Sosa JF, Azuero-Holguin MM, Ormeño-Gomez M, Pinto-Pascual V, Munoz HR. Angiogenic mechanisms of human dental pulp and their relationship with substance P expression in response to occlusal trauma. *Int Endod J* 2017; 50(4):339-51.
21. Kvinnsland I, Heyeraas KJ, Byers MR. Effects of dental trauma on pulpal and periodontal nerve morphology. *Proc Finn Dent Soc* 1992; 88(Suppl 1):125-32.