

ساخت پروتز گوش متکی بر ایمپلنت (گزارش مورد)

جعفر قره چاهی*، مهدی صدفی**#

* استاد گروه پروتزهای دندانی دانشکده دندانپزشکی دانشگاه علوم پزشکی مشهد
** دستیار تخصصی گروه پروتزهای دندانی دانشکده دندانپزشکی دانشگاه علوم پزشکی مشهد
تاریخ ارائه مقاله: ۸۹/۲/۲۱ - تاریخ پذیرش: ۸۹/۵/۲

Fabrication of Implant Supported Auricular Prosthesis (A Case Report)

Jafar Gharechahi*, Mehdi Sadafi**#

* Professor, Dept of Prosthodontics, Dental School, Mashhad University of Medical Sciences, Mashhad, Iran.

** Postgraduate Student, Dept of Prosthodontics, Dental School, Mashhad University of Medical Sciences, Mashhad, Iran.

Received: 11 May 2010; Accepted: 24 July 2010

Introduction: The reconstruction of facial defect in patients has a great influence in improving social status and life expectancy. On the other hand, repair and reconstruction of facial defect has always been among the most difficult prosthetic treatments. Among the problems of this procedure are improper and movable underlying tissues, lack of retention in large prostheses, improper contour or color and patient's dissatisfaction and unacceptance. Nowadays implants can decrease these problems and provide retention possible for prosthesis reconstruction on the movable tissues and will increase the patient's satisfaction. The objective of this study was presenting a case of implant supported auricular prosthesis.

Result: Traumatic 10 year old male who had been lost his right ear patient who had been referred to the department of removable prosthesis in dental school of Mashhad university of medical sciences.

Conclusion: After reconstructions followed by considering of esthetic and complication related prosthesis the auricular prosthesis was success.

Key words: Auricular prosthesis, implant, maxillofacial prosthesis.

Corresponding Author: Sadafi.Mehdi@yahoo.com

J Mash Dent Sch 2010; 34(3): 255-62.

چکیده

مقدمه: بازسازی ضایعات صورتی نقش مهمی در احیاء زندگی اجتماعی و امید به زندگی در بیماران دارد و از طرفی ترمیم و بازسازی ضایعات صورتی همواره از درمان های مشکل پروتزی بوده که از جمله مشکلات آن، بستر بافتی متحرک و نامناسب، فقدان گیر در پروتزهای بزرگ، ایجاد کانتور و رنگ مناسب و در نهایت ایجاد رضایت مندی و پذیرش در بیماران است. امروزه استفاده از ایمپلنت ها سبب کاهش این مشکلات شده است و گیری که به واسطه ایمپلنت ایجاد می گردد این امکان را فراهم می آورد تا بتوان پروتزها را به راحتی بر بسترهای بافتی متحرک قرار داد و رضایت بیشتر بیماران از اینگونه پروتزها را فراهم نمود. در مقاله حاضر، هدف معرفی یک مورد ساخت پروتز گوش متکی بر ایمپلنت است.

یافته ها: بیمار پسری ۱۰ ساله است که در اثر تروما گوش سمت راستش را از دست داده و به بخش پروتز متحرک دانشکده دندانپزشکی دانشگاه علوم پزشکی مشهد مراجعه نموده است.

نتیجه گیری: پس از ساخت پروتز گوش و فالوآپ بیمار، درمان هم از نظر زیبایی و هم از نظر عدم وجود عوارض احتمالی موفقیت آمیز بود.

واژه های کلیدی: پروتز گوش، ایمپلنت، پروتز فکی صورتی.

مجله دانشکده دندانپزشکی مشهد / سال ۱۳۸۹ / دوره ۳۴ / شماره ۳: ۲۵۵-۶۲

مقدمه

ضایعات گوش می‌تواند ثانویه به ناهنجاری‌های مادرزادی، تروما و یا جراحی نئوپلاستیک باشد^(۱) از جمله ضایعات مادرزادی گوش می‌توان به سندروم Treacher Collins و Hemifacial Microsomia اشاره کرد. ترمیم ضایعات گوش خارجی به روش‌های مختلفی انجام می‌شود که شامل: (۱) بازسازی جراحی و (۲) بازسازی پروتزی گوش است.^(۱)

بازسازی جراحی با استفاده از بافت‌های بیمار صورت می‌گیرد ولی به دلیل شکل پیچیده گوش عموماً بازسازی توسط پیوند اتوژن کاری مشکل و چالش برانگیز است.^(۱-۳) این امر بخصوص در افراد مسن که حاوی بافت‌های پیر با رنگدانه بالا هستند، مشکل‌تر است.^(۱)

روش دوم، بازسازی پروتزی است. بطور معمول پروتزهای صورتی با چسب روی صورت قرار می‌گیرند و اغلب موفقیت متوسطی داشته و برای رعایت بهداشت باید این چسب بصورت روزانه تعویض شود.^(۴) به دلیل وجود مو و فقدان ناهمواری آناتومیک استفاده از چسب نتیجه مطلوبی نمی‌دهد.^(۵) از طرفی استفاده از ایمپلنت در نقایص مادرزادی و اکتسابی در پروتزهای صورتی موفق گزارش شده است.^(۴) امروزه استفاده از ایمپلنت به منظور ایجاد گیر در پروتز صورتی بعنوان استاندارد درمان در نظر گرفته می‌شود.^(۶) مزایای پروتزهای فکی صورتی متکی بر ایمپلنت شامل افزایش گیر و ثبات پروتز، فقدان واکنش پوستی ناشی از چسب‌ها، سهولت و دقت در نشانیدن پروتز توسط بیمار، افزایش بهداشت پوست و راحتی بیمار، افزایش دوام و طول عمر پروتز و امکان ساخت

پروتز با مارژین نازک و زیبا است.^(۷)

برای پروتزهای گوش، اغلب ۲ عدد ایمپلنت کافی می‌باشد^(۸) که موقعیت آنها در ساعت ۱ و ۴ برای گوش چپ و ۱۱ و ۸ برای گوش راست است.^(۲) فاصله ایده‌آل بین دو ایمپلنت ۲۰-۱۵ میلی‌متر است^(۸و۹) و طول کانتی لور متصل به آنها نباید از ۱۰ میلی‌متر بیشتر باشد. بار میانی متصل به ایمپلنت در زیر آنتی هلیکس و کانتی لور فوقانی در کرورا (Crura) و کانتی لور تحتانی زیر آنتی تراگوس پروتز گوش قرار می‌گیرد.^(۶) گیر پروتز توسط یک زیرساختار آکریلی به همراه اجزاء گیر داخل آن که به ایمپلنت متصل می‌شود فراهم می‌گردد.^(۹)

از محدودیت‌های استفاده از ایمپلنت، ضخامت‌های مختلف استخوان صورت، تنوع در ضخامت بافت نرم اطراف ایمپلنت، تنوع در کیفیت استخوان و نیاز به دو مرحله جراحی است،^(۶) همچنین حفظ بهداشت در اطراف ایمپلنت مشکل است و احتمال واکنش پوستی در اطراف ایمپلنت وجود دارد.^(۵)

هدف از این مقاله گزارش یک مورد ساخت پروتز گوش متکی بر ایمپلنت می‌باشد.

گزارش مورد

بیمار پسر ۱۰ ساله بود که با سابقه از دست دادن لاله گوش راست به علت تروما به بخش پروتز متحرک دانشکده دندانپزشکی مشهد مراجعه نمود. وی از سلامت عمومی برخوردار بود و در ناحیه گوش راست هیچ گونه بافت اضافه، اسکار و یا فولیکول مو مشاهده نشد (تصویر ۱) و پوست ضخامت مناسبی داشت و با موافقت بیمار طرح درمان پروتز گوش متکی بر ایمپلنت، در نظر

گرفته شد.

بیس پلایت بر روی کست سمت راست و کس آپ انجام شد.

مراحل انجام درمان

۱- بررسی رادیوگرافیک

از ناحیه ماستوئید گوش راست سی تی اسکن تهیه شد و مشخص گردید که ضخامت استخوان جهت قرار دادن ایمپلنت ناکافی است و با رضایت بیمار قرار شد تا در حین جراحی ایمپلنت، از ناحیه کالواریا (جمعمه) بیمار گرفت استخوانی برداشته شده و در محل مورد نظر برای ایمپلنت قرار داده شد.

۲- قالب گیری اولیه از هر دو گوش

قالب گیری با هیدروکلئید برگشتناپذیر (آلژینات-ایرآژین، شرکت گلچای، ایران) انجام شد، موی سر در موضع با وازلین تا حد امکان کنار زده شد و به وسیله یک تکه مقوا یک باکس به ارتفاع ۸ سانتی متر اطراف گوش ساخته و درون سوراخ گوش پنبه مرطوب قرار داده شد. سپس به منظور افزایش زمان کارکرد، آلژینات با آب سرد مخلوط و درون باکس انباشه شد. و قبل از سخت شدن کامل آلژینات تکه‌هایی از گاز استریل در آلژینات گذاشته و گچ سریع سخت شونده (پارس دندان، تهران، ایران) روی آلژینات و درون باکس ریخته شد. پس از سخت شدن گچ، قالب برداشته شد و به این ترتیب دو قالب از گوش چپ (سالم) و گوش راست بیمار تهیه گردید.

۳- تهیه کست‌ها

قالب‌ها با گچ استون نوع سه (پارس دندان، تهران، ایران) ریخته شدند.

۴- الگوی مومی

با توجه به کانتورهای گوش سالم بیمار، توسط موم

۵- امتحان الگوی مومی روی صورت بیمار

الگوی مومی روی صورت بیمار قرار داده شد و در سه پلن افقی و عمودی و فرونتال قرینه بودن آن با گوش سالم ارزیابی گردید.

۶- تبدیل الگوی مومی به تمپلیت جراحی و تعیین محل ایمپلنت‌ها

الگوی مومی مفل گذاری شده و توسط آکریل شفاف (Germany, Springen, Dentaurum, Orthocryl) پختنی به نسبت پودر به مایع ۳ به ۱ به تمپلیت جراحی تبدیل شد. سپس تمپلیت روی صورت بیمار قرار گرفته و محل دو عدد ایمپلنت در ساعت ۱۱ و ۸ مشخص گردید و فاصله ایمپلنت‌ها از هم ۱۵ میلی‌متر تعیین شد و محل ایمپلنت‌ها طوری در نظر گرفته شد که کانتی لور فوقانی متصل به ایمپلنت‌ها در کرورا و کانتی لور تحتانی در زیر آنتی تراگوس و بار میانی هم در آنتی هلیکس گوش قرار بگیرد.

۷- تعیین طول و قطر ایمپلنت

با توجه به اینکه قرار بر گرفت استخوانی در ناحیه مذکور بود، مشکلی از لحاظ انتخاب طول ایمپلنت نداشتیم و ایمپلنت از نوع برنمارک (Branemark MKIII) $3.75 \times 7\text{mm}$ انتخاب شد.

۸- جراحی مرحله اول و قرارگیری گرفت و ایمپلنت

جراحی تحت بیهوشی عمومی و شرایط بیمارستانی انجام شد. گرفت استخوانی تک کورتکس (Mono cortical) از ناحیه جمعمه بیمار برداشته شد و در

تا در کست نهایی بیمار این خطوط روی گچ نمایان گردد. کوپینگ‌های قالب‌گیری بر روی فیکسچر ایمپلنت نصب و به وسیله آکریل دورالی (Relience, Duralay)، ایلینویز، آمریکا) به هم وصل شدند. قالب‌گیری نهایی با تکنیک اپن تری (Open tray) توسط پلی اتر لایت بادی (3M Impregum, سنت پائولی، آلمان) در حالیکه بیمار بصورت مستقیم (Upright) و در موقعیت رست فیزیولوژیک و بدون تکیه گاه بود^(۱۰) انجام شد. از گوش سمت سالم هم با آلزینات قالب‌گیری شد.

۱۱- تهیه کست نهایی

پس از باز کردن پیچ‌های کوپینگ قالب‌گیری، قالب برداشته شد و آنالوگ‌های فیکسچر بسته شد و اطراف کوپینگ قالب‌گیری در قالب ماده شبیه سازی لثه گذاشته و سپس با گچ استون نوع سه (پارس دنتال- تهران- ایران) ریخته شد و از قالب سمت چپ بیمار هم کست تهیه شد. در نهایت دو کست که حاوی خطوط راهنمای رسم شده روی صورت است، از سمت چپ و راست بیمار تهیه شد.

۱۲- انتقال موقعیت گوش به کست اصلی جهت وکس

آپ نهایی

با استفاده از یک صفحه شفاف ترانسپارنت کانتورهای گوش سالم در حالی که ورقه ترانسپارنت روی کست قرار گرفته بود، روی آن رسم گردید و خطوط راهنمای کشیده شده هم منتقل شدند و سپس این صفحه شفاف به کست نهایی منتقل شده و در روی آن وارونه گردید تا تصویر آینه‌ای گوش حاصل آید، و کانتورهای گوش طوری رسم گردید که خطوط رسم شده روی صفحه شفاف با خطوط منتقل شده به کست نهایی بیمار از

پشت سوراخ گوش روی استخوان ماستوئید قرار گرفت از تمپلیت جهت قرار دادن گرفت در محل ایمپلنت‌ها استفاده شد به این صورت که ابتدا محل ایمپلنت روی استخوان مشخص گردید و گرفت در روی این محل‌ها قرار داده شد. سپس دو عدد ایمپلنت در محل‌های مشخص شده در روی گرفت قرار گرفت (تصویر ۲).

۹- جراحی دوم و قرار دادن هیلینگ کپ

بعد از ۶ ماه جراحی دوم انجام شد و هیلینگ کپ‌ها روی فیکسچرها بسته شدند و جهت ترمیم و بافت نرم و ادامه درمان ۴ هفته زمان داده شد.^(۷)

۱۰- قالب‌گیری نهایی

از روی کست اولیه گوش سمت راست بیمار، تری اختصاصی با ۳ عدد استاپ به همراه سوراخ‌های متعدد جهت کاهش فشار بر بافت حین قالب‌گیری ساخته شد و یک سوراخ بزرگ در مرکز تری هم برای کوپینگ‌های قالب‌گیری در نظر گرفته شد. در جلسه قالب‌گیری پلن‌های راهنما جهت وکس آپ نهایی گوش بیمار رسم گردید و برای این کار ابتدا یک خط فرضی از کانتوس خارجی چشم به تراگوس گوش سالم در نظر می‌گیریم و خطکش روی آن قرار می‌دهیم و در حالی که پرستار این خطکش را نگه می‌دارد روی همین نقاط در سمت ضایعه خطکش دوم را طوری که موازی با خطکش اول است، قرار داده و در سمت ضایعه خط افقی رسم گردید. یک خط عمودی دیگر هم طوری که خطکش فقط جلوی سوراخ گوش خارجی سمت چپ باشد در نظر گرفته و در سمت راست هم یک خطکش طوری که با خطکش اول موازی باشد قرار داده شده و خط عمودی در هر دو سمت رسم شد

از سیلیکون (Perincipality, Cosmesil, لندن، انگلیس) برای ساخت پروتز استفاده شد.

۱۸- قرار دادن سیلیکون روی قسمت فوقانی مفل

واکنش سیلیکون شیمیایی است و قبل از قرار دادن هر لایه جهت شروع پلیمریزاسیون، منومرهای کاتالیست و Cross linker با نسبت حجمی توصیه شده توسط کارخانه سازنده به سیلیکون اضافه شد و برای اتصال آکريل به سیلیکون از مایع پرایمر سیلیکون-آکريل استفاده گردید.

۱۹- بستن مفل و قرار دادن زیر پرس: به مدت ۲۴ ساعت مفل زیر دستگاه پرس با فشار ۱۰۰Psi قرار داده شد تا سخت شدن کامل سیلیکون انجام گردد.

۲۰- پرداخت و رنگ آمیزی خارجی: رنگدانه‌های فلاکینگ و پیگمان‌های خشک حل شده در گزیلول با قلم مو بکار رفت تا رنگ مناسب ایجاد شود.

۲۱- تثبیت رنگ: پروتز به مدت ۱۵ دقیقه در فور در دمای ۵۰ درجه سانتیگراد گذاشته شد.

۲۲- ایجاد شیار: سه عدد شیار در قسمت خلفی پروتز روی سیلیکون ایجاد شد تا زیر پروتز تهویه هوا صورت گیرد.

۲۳- ساختار فلزی روی ایمپلنت‌های ماستوئید با ۱۵ N/cm پیچ شد.

۲۴- آموزش بیمار: تمیز کردن ناحیه با نخ و گوش پاک کن آموزش داده شد.

۲۵- تحویل: پروتز در محل خود روی ساختار فلزی قرار داده شد (تصویر ۵ و ۶).

صورت، منطبق گردد (تصویر ۳ و ۴) و از این کانتورهای رسم شده جهت وکس آپ استفاده شد.^(۱۱)

۱۳- ساختار فلزی

۲ عدد اباتمنت پلاستیکی UCLA با طول‌های مناسب و قطر مناسب به همراه بار میانی و بارهای کانتی لور متصل به آن طوری که با کانتورهای گوش رسم شده مطابق باشند طراحی و سپس با آلیاژ Ni-Cr ریخته شد و سپس این ساختار جهت ارزیابی تطابق پاسیو با ایمپلنت‌های بیمار روی صورت ارزیابی گردیدند و مشخص شد که هیچگونه حرکت الکلنگی یا نشستن بصورت فعال روی ایمپلنت‌ها ندارد.

۱۴- موم گذاری نهایی گوش راست

روی ساختار فلزی با استفاده از آکريل خودپخت (Orthocryl, Dentaurum, Springen, Germany) یک بیس ساخته شده طوری که کلیپ‌های گیر در درون آن تعبیه گردید و سپس روی آن موم‌گذاری نهایی گوش انجام شد.

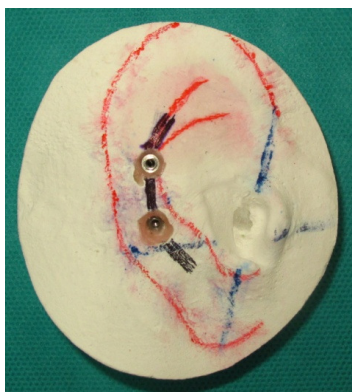
۱۵- مفل گذاری

کست نهایی حاوی ساختار فلزی و بیس آکريلي روی آن به همراه الگوی مومی در قسمت تحتانی مفل قرار داده شد و قسمت فوقانی مفل روی قسمت تحتانی قرار گرفت و گچ در دو مرحله ریخته شد. یکی برای قسمت قدامی گوش و دیگری برای قسمت خلفی گوش که دارای آندرکات بود. این دو قسمت توسط یک لایه موم از هم جدا شدند و مفل زیر فشار ۱۰۰Psi قرار داده شد.

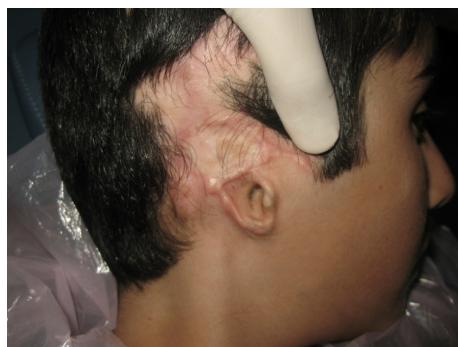۱۶- حذف موم

۱۷- آماده‌سازی سیلیکون و تعیین رنگ قسمت‌های

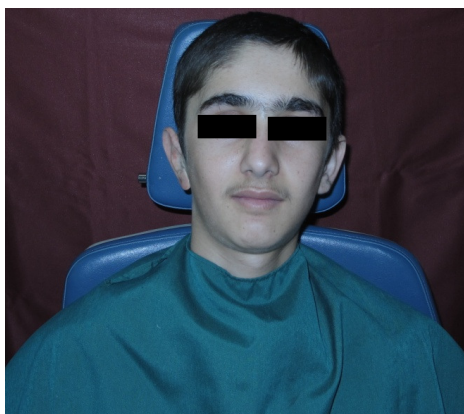مختلف



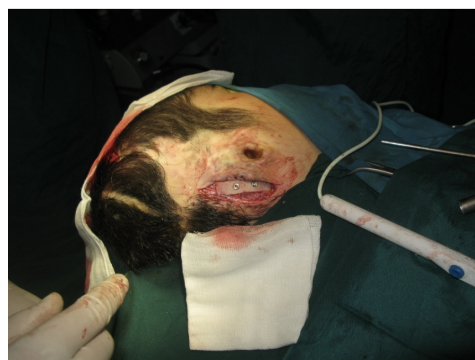تصویر ۴ : انتقال کانتورهای رسم شده از صفحه ترانسپارنت به کست نهایی و طراحی بار متصل به ایمپلنت



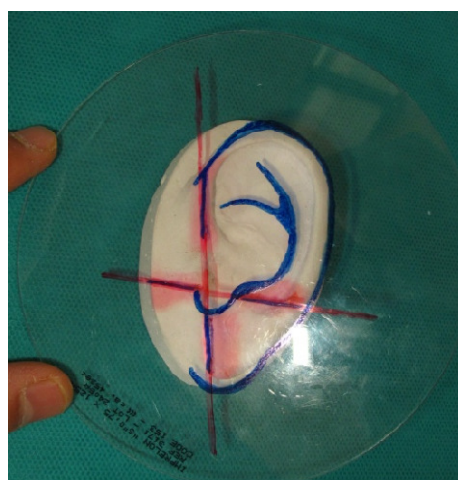
تصویر ۱ : نمای گوش سمت راست از دست رفته بیمار



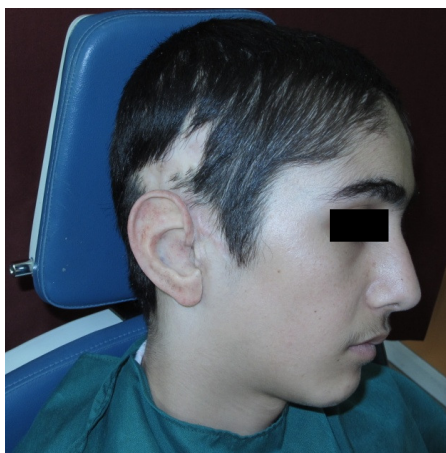تصویر ۵ : نمای فرونتالی از پروتز گوش



تصویر ۲ : ایمپلنت‌های قرار داده شده در گرفت در پشت سوراخ گوش



تصویر ۳ : انتقال کانتورها و خطوط رسم شده روی گوش سالم به صفحه ترانسپارنت



تصویر ۶ : نمای طرفی از پروتز گوش

بحث

میزان موفقیت ایمپلنت‌ها در خارج دهان به اندازه داخل دهان بالا است^(۱۲) و موفقیت خیلی بالای ایمپلنت در ناحیه ماستوئید هم گزارش شده است.^(۸)

Jacobsson در سال ۱۹۹۲ میزان موفقیت ایمپلنت‌ها در یک دوره ۴۰ ماهه در ناحیه تمپورال به منظور بازسازی پروتز گوش را ۹۶/۶ گزارش کرد.^(۱۲) Westin و همکاران با بررسی ۵ ساله ۹۹ بیمار و ۱۰۷ پروتز گوش که ۳۰۹ ایمپلنت دریافت کرده بودند میزان موفقیت پروتزها را ۹۵ درصد اعلام کردند و در مطالعه آنها واکنش‌های پوستی فقط در ۳٪ موارد مشاهده شد.^(۳) در مطالعه گذشته نگری که در سال ۲۰۰۸ بر روی ۴۰ بیمار انجام شد میزان موفقیت پروتزهای گوش متکی بر ایمپلنت ۱۰۰٪ ذکر شد و هیچ گونه واکنش پوستی مشاهده نگردید.^(۱۳)

در مورد پروتزهای سیلیکونی گوش شایع‌ترین دلیل ساخت مجدد آنها تغییر رنگ عنوان شده است و میزان متوسط زمان کارکرد آنها ۱۴/۵ ماه می‌باشد. از دیگر مشکلات پروتزهای گوش لقی پیچ در بار پروتز است که در ۳۳٪ موارد دیده می‌شود. البته این میزان کمتر از پروتزهای چشم (۵۰٪) است و نیاز به کنترل تورک پیچ در جلسات کنترل دارد. همچنین از دست رفتن گیر بین ساب استراکچر آکریلی و سیلیکون در پروتزهای گوش

بیش از پروتزهای چشم و بینی است^(۱۴) و لازم است در جلسات کنترل به موارد ذکر شده بیشتر توجه شود. در مقاله ارائه شده با توجه به اینکه به دلیل کمبود ضخامت استخوان نیاز به گرفت استخوانی بود و دیگر محدودیتی در طول ایمپلنت نداشتیم از طرفی به منظور کاهش هزینه بیمار از ایمپلنت‌های داخل دهانی با مشخصات (طول و قطر) $۷ \times ۳/۷۵$ میلی‌متر استفاده شد و ایمپلنت هم از لحاظ استئواینتگریشن و هم از لحاظ عدم ایجاد واکنش پوستی موفقیت‌آمیز بود و شاید طول و قطر مناسب اینگونه ایمپلنت‌ها چنانچه استخوان اجازه قرار دادن آنها را بدهد فاکتوری مثبت جهت افزایش طول عمر و ثبات ایمپلنت باشد.

نتیجه گیری

درمان پروتز گوش متکی بر ایمپلنت روشی مناسب جهت بازسازی آسیب‌های گوش خارجی است.

تشکر و قدردانی

از جناب آقای دکتر امین راه‌پیما استادیار محترم بخش جراحی فک و صورت دانشکده دندانپزشکی مشهد که جراحی گرفت استخوان و ایمپلنت بیمار را تقبل نموده بودند، همچنین از زحمات پرسنل محترم بخش پروتز متحرک تقدیر و تشکر می‌گردد.

منابع

1. Gunay Y, Erkan M, Gurbuzer B, Karayazgan B. Facilitation of facial prosthesis placement with tattoo markers: A clinical report. J Prosthet Dent 2007; 97(5): 256-60.
2. Wang R. Presurgical confirmation of craniofacial implant locations in children requiring implant-retained auricular prosthesis. J Prosthet Dent 1999; 81(4): 492-5.

3. Westin T, Tjellstrom A, Hammerlid E, Bergstrom K, Rangert B. Long-term study of quality and safety of osseointegration for the retention of auricular prosthesis. *Otolaryngol Head Neck Surg* 1999; 121(1): 133-43.
4. McCartney JW. Osseointegrated implant-supported and magnetically retained ear prosthesis: A clinical report. *J Prosthet Dent* 1991; 66(1): 6-9.
5. Taylor TD. *Clinical Maxillofacial Prosthetics*. 1st ed. St. Louis: Quintessence. Co; 2000. P.148. 286.
6. Khamis MM, Medra A, Gauld J. Clinical evaluation of a newly designed single-stage craniofacial implant: A pilot study. *J Prosthet Dent* 2008; 100(5): 375-83.
7. Curtis TA, Marunick MT, Beumer J. *Maxillofacial Rehabilitation: Prosthodontics and Surgical Considerations*. 1st ed. St. Louis: Medico Dental Media Interntl Inc; 1996. P. 436-49.
8. Asher ES, Evans JH, Wright RF, Wazen JJ. Fabrication and use of a surgical template for placing implants to retain an auricular prosthesis. *J Prosthet Dent* 1999; 81(2): 228-33.
9. Cheng AC, Morrison D, Cho RS, Archibald D. Vacuum-formed matrix as a guide for the fabrication of craniofacial implant tissue bar-retained auricular prosthesis. *J Prosthet Dent* 1998; 79(6): 711-4.
10. Kubon TM, Anderson JD. An implant-retained auricular impression technique to minimize soft tissue distortion. *J Prosthet Dent* 2003; 89(1): 97-101.
11. Nusinov NS, Gay WD. A method for obtaining the reverse image of an ear. *J Prosthet Dent* 1980; 44(1): 68-71.
12. Jacobsson M, Albertsson T, Tjellstrom A. Tissue-integrated implants in children. *Int J Pediatr Otorhinolaryngol* 1992; 24(3): 235-43.
13. Guo G, Schwedtner O, Klein M. A retrospective study of implant-retained auricular prosthesis. *Int J Oral Maxillofac Impalnts* 2008; 23(3): 539-43.
14. Karakoca S, Aydin C, Yilmaz H, Bal BT. Retrospective study of treatment outcomes with implant-retained extraoral prosthesis: Survival rates and prosthetic complications. *J Prosthet Dent* 2010; 103(2): 118-26.