

ارزیابی دقت رادیوگرافی پانورامیک اختصاصی مفصل گیجگاهی فکی در بررسی موقعیت کندیل

سید حسین حسینی زارچ*، آدینه جوادیان لنگرودی**، لیدا بهرامیان***، فرشته جاهد کیهانی****، عبدالله جوان*****

* مرکز تحقیقات دندانپزشکی، دانشگاه علوم پزشکی مشهد، مشهد، ایران

** متخصص رادیولوژی دهان، فک و صورت، مشهد، ایران

*** دستیار تخصصی دندانپزشکی کودکان، کمیته تحقیقات دانشجویی، دانشکده دندانپزشکی، دانشگاه علوم پزشکی مشهد، مشهد، ایران
**** دندانپزشک

***** کارشناس آمار، دانشکده دندانپزشکی، دانشگاه علوم پزشکی مشهد، مشهد، ایران

تاریخ ارائه مقاله: ۹۶/۲/۶ - تاریخ پذیرش: ۹۶/۴/۲۶

Evaluating the Accuracy of Tempromandibular Joint Panoramic Radiography in Condylar Positioning

Seyed Hossein Hoseini Zarch*, Adineh Javadian Langrodi**, Lida Bahramian***,
Fereshteh Jahed Keihani****#, Abdollah Javan*****

* Dental Material Research Center, Mashhad University of Medical Sciences, Mashhad, Iran

** Oral and Maxillofacial Radiologist, Mashhad, Iran

*** Assistant of Pediatric Dentistry, Student Research Committee, School of Dentistry, Mashhad University of Medical Sciences, Mashhad, Iran

**** Dentist

***** Medical Biostatistics, School of Dentistry, Mashhad University of Medical Sciences, Mashhad, Iran

Received: 26 April 2017 ; Accepted: 17 July 2017

Introduction: Panoramic radiography is a diagnostic tool, which has a widespread application in the assessment of tempromandibular joint (TMJ) by the dentists as well as ear, nose, and throat specialists. Regarding this, the present study aimed to compare the accuracy of this method in the evaluation of the condylar position and osseous changes with that of the cone beam computed tomography (CBCT) as the gold standard method.

Materials & Methods: This study was conducted on 28 patients with both TMJ panoramic imaging and bilateral CBCT imaging of TMJs. The condylar position was determined in closed-mouth and maximum intercuspation positions based on the measurement of superior, posterior, and anterior joint spaces and osseous changes of condyle, including erosions, osteophytes, resorption, Ely's cyst, flattening, and sclerosis. The images were evaluated by two expert maxillofacial radiologists. Finally, the accuracy of TMJ panoramic radiography was compared with that of CBCT in terms of the sensitivity, specificity, as well as positive and negative predictive values.

Results: According to the results, there was a significant difference between the two techniques regarding the diagnosis of anterior and posterior condylar positions in horizontal dimension ($P=0.012$, $P=0.007$). The sensitivity rates in the anterior and posterior positions were 50% and 51%, and the specificity rates were 55% and 55%, respectively. Regarding the identification of condylar position in vertical dimension, the two methods showed a significant difference only in the narrowing of superior joint space ($P=0.004$). The sensitivity and specificity in the narrowing of superior joint space in the vertical dimension were 100% and 79%, respectively. Regarding the osseous changes, the TMJ panoramic method had a poorer performance in the diagnosis of erosion (sensitivity: 29%, specificity: 95%), compared to the CBCT. Nevertheless, no significant difference was observed between the two methods regarding the diagnosis of osteophytes and flattening.

Conclusion: TMJ panoramic radiography had a lot of limitations in the detection of the condylar position both in horizontal and vertical dimensions, compared to the CBCT. However, panoramic radiography can be relatively helpful in the initial screening of osseous changes for determining the healthy cases.

Key words: Cone beam computed tomography (CBCT), panoramic radiography, tempromandibular joint (TMJ).

Corresponding Author: dentistry.kihani@gmail.com

J Mash Dent Sch 2017; 41(3): 197-208.

چکیده

مقدمه: با توجه به استفاده گسترده از رادیوگرافی پانورامیک مخصوص TMJ توسط دندانپزشکان و متخصصین گوش و حلق و بینی، بررسی دقت این تکنیک در مقایسه با CBCT به عنوان استاندارد طلایی انجام گردید.

مواد و روش ها: تعداد ۲۸ بیمار دارای دو تصویر پانورامیک مخصوص TMJ و CBCT از مفاصل TMJ دو طرف وارد مطالعه شدند. موقعیت کندیل در حفره مفصلی در وضعیت دهان بسته در ماگزیمم اینترکاسپیشن براساس اندازه گیری فضاهای فوقانی و خلفی و قدامی مفصل و تغییرات استخوانی کندیل شامل آروزیون، استئوفیت، تحلیل، Ely cyst، Flattening و اسکروز مورد بررسی قرار گرفت. تصاویر توسط دو نفر رادیولوژیست فک و صورت ارزیابی شد. نهایتاً دقت تصاویر پانورامیک اختصاصی TMJ شامل حساسیت، ویژگی، ارزش اخباری مثبت و منفی در ارزیابی هر یک از موارد فوق در مقایسه با CBCT محاسبه گردید.

یافته ها: در تشخیص موقعیت کندیل در بعد افقی در وضعیت های قدامی و خلفی تکنیک پانورامیک اختصاصی TMJ در مقایسه با CBCT دارای تفاوت معنی داری بود ($P=0/012, 0/007$). میزان حساسیت در وضعیت های قدامی و خلفی به ترتیب ۵۰ درصد و ۵۱ درصد، ویژگی به ترتیب ۵۵ درصد و ۵۵ درصد بود. در تشخیص موقعیت کندیل در بعد عمودی فقط در حالت کاهش فضای مفصلی فوقانی تفاوت بین دو تکنیک معنی دار بود ($P=0/004$). میزان حساسیت در حالت کاهش فضای مفصلی فوقانی ۱۰۰ درصد و ویژگی برابر ۷۹ درصد بود. در مقایسه دو تکنیک جهت بررسی تغییرات استخوانی، تکنیک پانورامیک اختصاصی TMJ در تشخیص آروزیون ضعیف عمل کرد (حساسیت ۲۹ درصد، ویژگی ۹۵ درصد)، در حالی که در تشخیص استئوفیت و Flattening تفاوت معنی داری بین دو تکنیک دیده نشد.

نتیجه گیری: تکنیک پانورامیک اختصاصی مفصل TMJ در مقایسه با CBCT در تشخیص موقعیت کندیل در بعد افقی و عمودی، محدودیت فراوانی دارد و در غربالگری اولیه تغییرات استخوانی برای تشخیص موارد سالم، می تواند تا حدی کمک کننده باشد.

کلمات کلیدی: توموگرافی کامپیوتری اشعه مخروطی، رادیوگرافی پانورامیک، مفصل تمپورومندیبولار.

مجله دانشکده دندانپزشکی مشهد / سال ۱۳۹۶ دوره ۴۱ / شماره ۳: ۲۰۸-۱۹۷.

مقدمه

مفصل تمپورومندیبولار (TMJ) ویژگی های اختصاصی زیادی در رابطه با نوع عملکرد و تغییرات کرونولوژیک خود دارد که موضوع مطالعات مهمی از دیدگاه های جراحی، اکلوزن و رادیولوژی می باشد. به علت عدم شناخت کامل آناتومی، فانکشن و تغییرات فیزیولوژیک این مفصل، اشتباهات تشخیصی فراوانی که گاهی روی درمان بیماری های مفصل TMJ موثر بوده اند، مشاهده شده است.^(۱) شرایط مختلفی همچون استئوآرتریت و اختلالات داخلی دیسک مفصلی می توانند روی این مفصل اثر گذاشته و باعث دفورمیتی اسکلتال، مال اکلوزن و دیسفانکشن سیستم جوینده شوند.^(۲) ارزیابی اولیه اختلالات این مفصل براساس معاینه کلینیکی عضلات جوینده می باشد. با این حال چندین مطالعه نشان دادند که بررسی کلینیکی در موارد بسیاری غیر قابل اعتماد

است.^(۳-۵) تصویربرداری یک جزء تشخیصی مهم در تعیین و تفسیر بیماری های مفصل تمپورومندیبولار می باشد. روش های تصویرنگاری تشخیصی TMJ شامل آرتروگرافی، توموگرافی کامپیوتری (CT) و Magnetic resonance imaging (MRI) می باشد. با وجود این رادیوگرافی های ساده شامل ترانس کرانیال، پانورامیک اختصاصی TMJ و نیز توموگرافی هنوز بیشتر از سایر روش ها استفاده می شوند و در بررسی بیماری که شکایاتی دال بر بیماری TMJ دارد، در اکثر موارد اولین روش تصویرنگاری انتخابی پانورامیک اختصاصی TMJ می باشد؛ که از مزایای آن می توان به دوز رادیاسیون پایین، در دسترس بودن، راحتی کاربرد و هزینه پایین اشاره نمود. در این تصاویر، سوپرایمپوزیشن ساختمان های آناتومیک به علت دو بعدی بودن و نیز تأثیر تنظیم سر بیمار روی تصویر از ارزش آنها می کاهد.^(۶،۷) توموگرافی کامپیوتری

دیدن مطلوب ساختارهای استخوانی را میسر می‌کند ولی دوز بالای رادیاسیون و هزینه بالا از معایب آن است. امروزه با آمدن CBCT و استفاده آن در حیطه سر و گردن، با داشتن دوز پایین رادیاسیون و رزولوشن بالاتر آن نسبت به CT، کاربرد CT در ارزیابی TMJ محدود شده است.^(۸) CBCT امکان بررسی ساختار استخوان‌ها، فضای مفصلی، عملکرد دینامیک در هر سه بعد فضا بدون سوپرایمپوزیشن و تغییر شکل را به ما می‌دهد.^(۹) بنابر دانش ما تاکنون تنها یک مطالعه به بررسی دقت CBCT در ارزیابی تغییرات استخوانی مفصل TMJ در مقایسه با رادیوگرافی پانورامیک اختصاصی TMJ پرداخته است که البته به صورت *In vitro* انجام شده است.^(۱۰) لذا با توجه به کاربرد بسیار زیاد تصاویر پانورامیک اختصاصی TMJ توسط دندانپزشکان و متخصصین گوش و حلق و بینی، مطالعه‌ای با هدف تعیین دقت رادیوگرافی پانورامیک مخصوص TMJ در بررسی موقعیت و تغییرات استخوانی سر کندیل در مقایسه با CBCT به عنوان استاندارد طلایی انجام شد.

مواد و روش‌ها

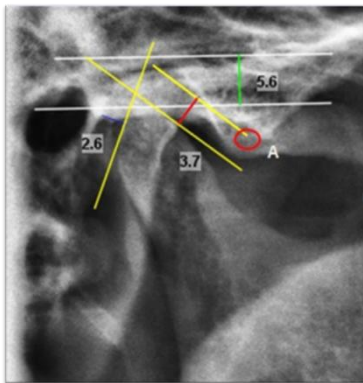
در این مطالعه مقطعی، بیمارانی که از سال ۸۸ تا ۹۴ به یک کلینیک رادیولوژی خصوصی در مشهد به تجویز پزشک و به دلیل مشکلات مفصل تمپورومندیولار شامل درد همراه یا بدون صداهای مفصلی، محدودیت در باز کردن دهان و ... مراجعه نموده بودند و دارای هر دو تصویر پانورامیک اختصاصی TMJ و CBCT در هر دو حالت و یا هر یک از حالات دهان باز و بسته (به دلیل از دست ندادن نمونه‌ها) بودند، وارد مطالعه شدند. تعداد ۲۸ بیمار (۵۶ مفصل) با داشتن معیارهای ورود، وارد مطالعه شدند. روش نمونه‌گیری به صورت غیراحتمالی و مبتنی بر هدف بود. تصویربرداری CBCT توسط دستگاه

با بیشترین خروجی دستگاه ۹۶Kvp و ۱۴mA، FOV (field of view 13×13 cm²) و سایز وکسل ۲۰۰ میکرون انجام شد. تصاویر کروئال، ساژیتال، اگزیتال از TMJ با بازسازی‌های "Multiplanar" در CBCT و توسط نرم افزار Planmeca Romexis 3.8.3.0 به دست آمدند (تصویر ۱). از آن جایی که دقیق‌ترین تصاویر با کیفیت تشخیصی بهبود یافته زمانی قابل دسترس است که مقاطع مورد بررسی به موازات و یا عمود بر محور طولی کندیل باشند، تهیه اسلایس‌ها به نحوی انجام گردید که تصاویر ساژیتالی دقیقاً عمود بر محور طولی کندیل و تصاویر کروئالی به موازات این محور باشند.^(۱۱) بدین منظور در یکی از تصاویر اگزالی که منطبق با قطب‌های داخلی و خارجی کندیل بود خط پانورامیک (Panoramic curve line) به نحوی ترسیم شد که قطب خارجی کندیل را در امتداد انحنای کندیل، به قطب داخلی آن وصل نماید. از آن جایی که بازسازی مقاطع کروئال به موازات این خط و در مقاطع ساژیتال عمود بر این خط می‌باشد، لذا این مقطع اگزالی به عنوان رفرنس برای تصاویر بازسازی شده کروئالی و ساژیتالی در نظر گرفته شد.^(۱۱) در بررسی کلیه مقاطع کروئال و ساژیتال ضخامت برش (Slice thickness=voxel size) در کمترین میزان ممکن تنظیم شد. جهت بررسی تغییرات استخوانی کندیل در CBCT، از مقاطع مختلف، کروئال، اگزیتال و ساژیتال در هر یک از حالات دهان باز و بسته استفاده شد. طبق قرار داد برای آن که هر یک از فاکتورهای مرتبط با تغییرات استخوانی کندیل به عنوان تغییر قلمداد شوند لازم بود که حداقل در دو برش (Cut) متوالی مشاهده گردند. جهت انجام اندازه‌گیری‌ها با توجه به این که تصاویر پانورامیک اختصاصی TMJ مقطع ساژیتال را نمایش می‌دهند، از مرکزی‌ترین مقاطع ساژیتال

دیدن مطلوب ساختارهای استخوانی را میسر می‌کند ولی دوز بالای رادیاسیون و هزینه بالا از معایب آن است. امروزه با آمدن CBCT و استفاده آن در حیطه سر و گردن، با داشتن دوز پایین رادیاسیون و رزولوشن بالاتر آن نسبت به CT، کاربرد CT در ارزیابی TMJ محدود شده است.^(۸) CBCT امکان بررسی ساختار استخوان‌ها، فضای مفصلی، عملکرد دینامیک در هر سه بعد فضا بدون سوپرایمپوزیشن و تغییر شکل را به ما می‌دهد.^(۹) بنابر دانش ما تاکنون تنها یک مطالعه به بررسی دقت CBCT در ارزیابی تغییرات استخوانی مفصل TMJ در مقایسه با رادیوگرافی پانورامیک اختصاصی TMJ پرداخته است که البته به صورت *In vitro* انجام شده است.^(۱۰) لذا با توجه به کاربرد بسیار زیاد تصاویر پانورامیک اختصاصی TMJ توسط دندانپزشکان و متخصصین گوش و حلق و بینی، مطالعه‌ای با هدف تعیین دقت رادیوگرافی پانورامیک مخصوص TMJ در بررسی موقعیت و تغییرات استخوانی سر کندیل در مقایسه با CBCT به عنوان استاندارد طلایی انجام شد.

مواد و روش‌ها

در این مطالعه مقطعی، بیمارانی که از سال ۸۸ تا ۹۴ به یک کلینیک رادیولوژی خصوصی در مشهد به تجویز پزشک و به دلیل مشکلات مفصل تمپورومندیولار شامل درد همراه یا بدون صداهای مفصلی، محدودیت در باز کردن دهان و ... مراجعه نموده بودند و دارای هر دو تصویر پانورامیک اختصاصی TMJ و CBCT در هر دو حالت و یا هر یک از حالات دهان باز و بسته (به دلیل از دست ندادن نمونه‌ها) بودند، وارد مطالعه شدند. تعداد ۲۸ بیمار (۵۶ مفصل) با داشتن معیارهای ورود، وارد مطالعه شدند. روش نمونه‌گیری به صورت غیراحتمالی و مبتنی بر هدف بود. تصویربرداری CBCT توسط دستگاه

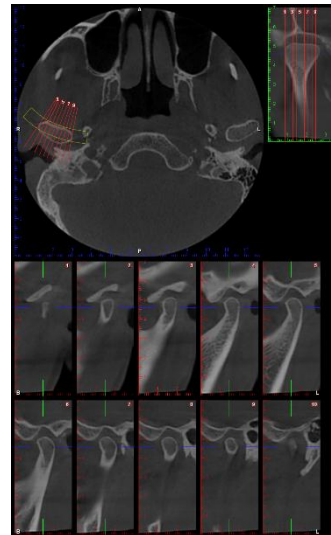


تصویر ۳: نحوه اندازه‌گیری فضاهاى مفصلی فوقانی، خلفی و قدامی در تصویر پانورامیک مخصوص TMJ در وضعیت دهان بسته. نقطه A به نقطه حدواسط مابین دو قله برجستگی مفصلی اشاره می‌کند. فضای مفصلی فوقانی: ۵/۶ میلی‌متر، فضای مفصلی خلفی: ۲/۶ میلی‌متر، فضای مفصلی قدامی: ۳/۷ میلی‌متر

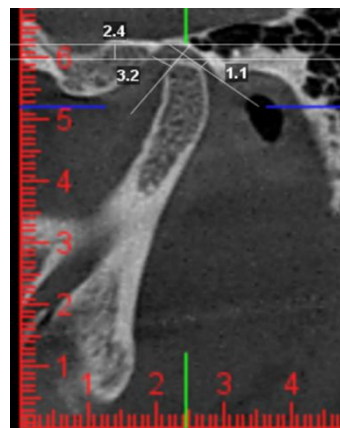
یافته‌ها

مقایسه تکنیک پانورامیک اختصاصی TMJ (برای اختصار در ادامه از واژه پانورامیک به جای آن استفاده می‌شود) با تکنیک CBCT به عنوان استاندارد طلایی در رابطه با توانایی تشخیص تغییرات استخوانی سر کندیل و موقعیت آن در دو بعد عمودی و افقی در جداول بیان گردیده است. جدول ۱ و ۲ به ترتیب مقایسه دو تکنیک در تشخیص موقعیت افقی و عمودی کندیل را نشان می‌دهد. مقایسه دو تکنیک در تشخیص موقعیت نرمال کندیل در بعد افقی و بعد عمودی در جداول ۳ و ۴ ارائه شده است.

این پارامترها و ترسیم نمودارها از نرم افزار SPSS با ویرایش ۲۳ استفاده شد.



تصویر ۱: نحوه تهیه مقاطع CBCT در کندیل سمت راست (تصویر بالا راست: برش آگزیال را نمایش می‌دهد که تصاویر کروئال به موازات محور طولی کندیل (بالا چپ) و ساژیتال عمود بر محور طولی کندیل (تصاویر پایین) از روی آن بازسازی شدند).



تصویر ۲: نحوه اندازه‌گیری فضاهاى مفصلی فوقانی (۲/۴ میلی‌متر)، خلفی (۱/۱ میلی‌متر) و قدامی (۳/۲ میلی‌متر) در وضعیت دهان بسته در برش ساژیتال CBCT

جدول ۱: مقایسه دو تکنیک در تشخیص موقعیت کندیل در بعد افقی

CBCT			موقعیت
خلفی	قدامی	نرمال	
۲ (۴/۵)	۰ (۰/۰)	۰ (۰/۰)	نرمال
۱۵ (۳۴/۱)	۴ (۹/۱)	۱ (۲/۳)	پانورامیک قدامی
۱۸ (۴۰/۹)	۴ (۹/۱)	۰ (۰/۰)	خلفی
۳۵ (۷۹/۵)	۸ (۱۸/۲)	۱ (۲/۳)	کل

a: فراوانی به صورت (درصد) تعداد می‌باشد.

جدول ۲: مقایسه دو تکنیک در تشخیص موقعیت کندیل در بعد عمودی

CBCT			موقعیت
افزایش فضای مفصلی	کاهش فضای مفصلی	نرمال	
۶ (۱۳/۶)	۰ (۰/۰)	۴ (۹/۱)	نرمال
۳ (۶/۸)	۲ (۴/۶)	۶ (۱۳/۶)	پانورامیک کاهش
۱۵ (۳۴/۱)	۰ (۰/۰)	۸ (۱۸/۲)	افزایش
۲۴ (۵۴/۵)	۲ (۴/۶)	۱۸ (۴۰/۹)	کل

a: فراوانی به صورت (درصد) تعداد می‌باشد.

جدول ۳: توزیع فراوانی تشخیص موقعیت نرمال کندیل در بعد عمودی در دو تکنیک CBCT و پانورامیک

CBCT		موقعیت
غیر نرمال	نرمال	
۶ (۱۳/۶)	۴ (۹/۱)	نرمال
۲۰ (۴۵/۵)	۱۴ (۳۱/۸)	غیر نرمال
۲۶ (۵۹/۱)	۱۸ (۴۰/۹)	کل

 $P=۰/۱۱۵$

نتیجه آزمون مک نمار

a: فراوانی به صورت (درصد) تعداد می‌باشد.

جدول ۴: توزیع فراوانی تشخیص موقعیت نرمال کندیل در بعد افقی در دو تکنیک CBCT و پانورامیک

CBCT		موقعیت
غیر نرمال	نرمال	
۲ (۴/۵)	۰ (۰/۰)	نرمال
۴۱ (۹۳/۲)	۱ (۲/۳)	غیر نرمال
۴۳ (۹۷/۷)	۱ (۲/۳)	کل

 $P=۱/۰۰$

نتیجه آزمون مک نمار

تصاویر CBCT، ۲ مورد کاهش فضای مفصلی سر کندیل مشاهده شد، که تفاوت معنی‌داری را نشان دادند. ($P=0/004$). همچنین میزان حساسیت برابر ۱۰۰ درصد، میزان ویژگی برابر ۷۹ درصد، ارزش اخباری مثبت برابر ۱۸ درصد و ارزش اخباری منفی برابر ۱۰۰ درصد برای تکنیک پانورامیک در تشخیص کاهش فضای مفصلی سر کندیل به دست آمد.

با توجه به این که در تصاویر پانورامیک، ۲۳ مورد و در تصاویر CBCT، ۲۴ مورد افزایش فضای مفصلی سر کندیل مشاهده شد، آزمون آماری نشان داد که دو تکنیک در این مورد دارای تفاوت معنی‌داری نبودند. میزان حساسیت برابر ۶۲/۵ درصد، میزان ویژگی برابر ۶۰ درصد، ارزش اخباری مثبت برابر ۶۵ درصد و ارزش اخباری منفی برابر ۵۷ درصد برای تکنیک پانورامیک در تشخیص افزایش فضای مفصلی سر کندیل بود.

در تصاویر CBCT، ۴ مورد اسکروز سر کندیل (۷/۱ درصد)، ۳ مورد تحلیل سر کندیل (۵/۳ درصد) و ۲ مورد Ely cyst (۳/۶ درصد) در سر کندیل مشاهده شد در حالیکه در تصاویر پانورامیک هیچ یک از آنها قابل تشخیص نبود و بنابراین انجام آزمون آماری و محاسبه شاخص‌های حساسیت، ویژگی و ارزش اخباری مثبت و منفی میسر نبود. در تصاویر CBCT، ۱۴ مورد اروزیون (۲۵ درصد) سر کندیل مشاهده شد در حالی که در تصاویر پانورامیک ۶ مورد از آنها قابل تشخیص بود و آزمون آماری نشان داد که تکنیک پانورامیک در نمایش اروزیون سر کندیل ضعیف عمل می‌کند (جدول ۸). میزان حساسیت برابر ۲۹ درصد، میزان ویژگی برابر ۹۵ درصد و ارزش اخباری مثبت برابر ۶۷ درصد ارزش اخباری منفی برابر ۸۰ درصد برای تکنیک پانورامیک در تشخیص اروزیون سر کندیل محاسبه گردید.

آزمون آماری نشان داد که دو تکنیک در تشخیص موقعیت نرمال کندیل در بعد افقی دارای تفاوت معنی‌داری نبودند. همچنین میزان حساسیت برابر صفر، ویژگی برابر ۹۵ درصد و ارزش اخباری مثبت برابر صفر و ارزش اخباری منفی برابر ۹۸ درصد، برای تکنیک پانورامیک در تشخیص موقعیت نرمال کندیل در بعد افقی محاسبه شد.

در تصاویر پانورامیک ۲۰ مورد و در تصاویر CBCT، ۸ مورد موقعیت قدامی کندیل مشاهده شد، دو تکنیک در تشخیص موقعیت قدامی کندیل، دارای تفاوت معنی‌داری بودند ($P=0/012$). همچنین میزان حساسیت برابر ۵۰ درصد، ویژگی برابر ۵۵ درصد، ارزش اخباری مثبت برابر ۲۰ درصد و ارزش اخباری منفی برابر ۸۳ درصد برای تکنیک پانورامیک در تشخیص موقعیت قدامی کندیل محاسبه گردید.

آزمون آماری نشان داد که دو تکنیک در تشخیص موقعیت خلفی کندیل دارای تفاوت معنی‌داری بوده‌اند. ($P=0/007$). همچنین میزان حساسیت برابر ۵۱ درصد، ویژگی برابر ۵۵ درصد، ارزش اخباری مثبت برابر ۸۲ درصد و ارزش اخباری منفی برابر ۲۳ درصد برای تکنیک پانورامیک در تشخیص موقعیت خلفی کندیل بود. با توجه به این که در تصاویر پانورامیک ۱۰ مورد و در تصاویر CBCT، ۱۸ مورد موقعیت نرمال برای کندیل در بعد عمودی مشاهده شد، آزمون آماری نشان داد که دو تکنیک در تشخیص موقعیت نرمال کندیل در بعد عمودی دارای تفاوت معنی‌داری نبودند. میزان حساسیت برابر ۲۳ درصد و ویژگی برابر ۷۷ درصد، ارزش اخباری مثبت برابر ۴۰ درصد و ارزش اخباری منفی برابر ۵۹ درصد برای تکنیک پانورامیک در تشخیص موقعیت نرمال کندیل در بعد عمودی محاسبه شد. در تصاویر پانورامیک ۱۱ مورد و در

جدول ۵: توزیع فراوانی تشخیص اروزیون سر کندیل در دو تکنیک CBCT و پانورامیک

CBCT		ندارد	دارد	Panoramic
ندارد	دارد			
۴۰ (۷۱/۴)	۱۰ (۱۷/۹)	ندارد		
۲ (۳/۶)	۴ (۷/۱)	دارد		
۴۲ (۷۵/۰)	۱۴ (۲۵/۰)			کل
$P=۰/۰۳۹$		نتیجه آزمون مک نمار		

در تصاویر CBCT، ۲۶ مورد (۶۴/۴ درصد) مسطح شدن سر کندیل مشاهده شد، در حالی که در تصاویر پانورامیک ۲۵ مورد از آن‌ها قابل تشخیص بود و دو تکنیک در تشخیص Flattening دارای تفاوت معنی‌داری نبودند (جدول ۷). همچنین میزان حساسیت ۶۱ درصد، ویژگی ۷۰ درصد، ارزش اخباری مثبت ۶۴ درصد و ارزش اخباری منفی ۶۸ درصد برای تکنیک پانورامیک در تشخیص مسطح شدن سر کندیل محاسبه شد.

در تصاویر CBCT، ۸ مورد (۱۴/۳ درصد) استئوفیت سر کندیل مشاهده شد در حالی که در تصاویر پانورامیک، ۳ مورد از آن‌ها قابل تشخیص بود و آزمون آماری نشان داد که دو تکنیک در تشخیص استئوفیت دارای تفاوت معنی‌داری نبودند (جدول ۶). همچنین میزان حساسیت برابر ۳۷/۵ درصد، ویژگی برابر ۱۰۰ درصد، ارزش اخباری مثبت برابر ۱۰۰ درصد و ارزش اخباری منفی برابر ۹۰/۵ درصد، برای تکنیک پانورامیک در تشخیص استئوفیت سر کندیل به دست آمد.

جدول ۶: توزیع فراوانی تشخیص استئوفیت سر کندیل در دو تکنیک CBCT و پانورامیک

CBCT		ندارد	دارد	Panoramic
ندارد	دارد			
۴۸ (۸۵/۷)	۵ (۸/۹)	ندارد		
۰ (۰/۰)	۳ (۵/۴)	دارد		
۴۸ (۸۵/۷)	۸ (۱۴/۳)			کل
$P=۰/۰۶۳$		نتیجه آزمون مک نمار		

جدول ۷: توزیع فراوانی تشخیص مسطح شدن سر کندیل در دو تکنیک CBCT و پانورامیک

CBCT		ندارد	دارد	Panoramic
ندارد	دارد			
۲۱ (۳۷/۵)	۱۰ (۱۷/۹)	ندارد		
۹ (۱۶/۱)	۱۶ (۲۸/۵)	دارد		
۳۰ (۵۳/۶)	۲۶ (۴۶/۴)			کل
$P=۱/۰۰$		نتیجه آزمون مک نمار		

جدول ۸: حساسیت، ویژگی، ارزش اخباری مثبت و منفی موقعیت کندیل در رادیوگرافی پانورامیک اختصاصی مفصل گیجگاهی فکی

تشخیص	حساسیت	فاصله اطمینان به درصد	ویژگی	فاصله اطمینان به درصد	ارزش اخباری مثبت	فاصله اطمینان به درصد	ارزش اخباری منفی	فاصله اطمینان به درصد
موقعیت نرمال کندیل در بعد افقی	۰	۰-۹۷/۵	۰/۹۵	۸۴/۱۹-۹۹/۴۳	۰	۰-۰	۰/۹۸	۹۷/۴۶-۹۷/۷۷
موقعیت قدامی کندیل	۰/۵۰	۱۵/۷-۸۴/۳	۰/۵۵	۳۸/۱-۷۲/۱	۰/۲۰	۱۰/۲-۳۵/۴	۰/۸۳	۷۰/۲-۹۱/۴
موقعیت خلفی کندیل	۰/۵۱	۳۴-۶۸/۶	۰/۵۵	۲۱/۲-۸۶/۳	۰/۸۲	۶۶/۹-۹۰/۹	۰/۲۳	۱۳-۳۶/۶
موقعیت نرمال کندیل در بعد عمودی	۰/۲۳	۶/۴-۴۷/۶	۰/۷۷	۵۶/۳-۹۱	۰/۴۰	۱۸-۷۰	۰/۵۹	۵۰/۸-۶۶/۴
کاهش فضای مفصلی سر کندیل	۰/۱۰۰	۱۵/۸-۱۰۰	۰/۷۹	۶۳/۲-۸۹/۷	۰/۱۸	۱۱/۱-۲۸/۴	۰/۱۰۰	۱۰۰-۱۰۰
افزایش فضای مفصلی سر کندیل	۰/۶۲/۵	۴۰/۶-۸۱/۲	۰/۶۰	۳۶-۸۰/۹	۰/۶۵	۵۰/۲-۷۷/۷	۰/۵۷	۴۱/۶-۷۱/۴
اروزیون سر کندیل	۰/۲۹	۸/۴-۵۸/۱	۰/۹۵	۸۳/۸-۹۹/۴	۰/۶۷	۲۹-۹۰/۷	۰/۸۰	۷۴-۸۴/۹
استئوفیت سر کندیل	۰/۳۷/۵	۸/۵-۷۵/۵	۰/۱۰۰	۹۲/۶-۱۰۰	۰/۱۰۰	۱۰۰-۱۰۰	۰/۹۰/۵	۸۴/۹-۹۴/۳
مسطح شدن	۰/۶۱	۴۰/۶-۷۹/۸	۰/۷۰	۵۰/۶-۸۵/۳	۰/۶۴	۴۸/۷-۷۶/۹	۰/۶۸	۵۵-۷۸/۳

بحث

تصویربرداری یک جزء تشخیصی مهم در تعیین و تفسیر بیماری‌های مفصل تمپورومندیولار می‌باشد. در اکثر موارد اولین روش تصویرنگاری انتخابی پانورامیک اختصاصی TMJ می‌باشد؛ که از مزایای آن می‌توان به دوز رادیاسیون پایین، در دسترس بودن، راحتی کاربرد و هزینه پایین اشاره نمود. در این تصاویر سوپرایمپوزیشن ساختمان‌های آناتومیک به علت دوبعدی بودن و نیز تأثیر تنظیم سر بیمار روی تصویر، از ارزش آن‌ها می‌کاهد.^(۷) امروزه با آمدن CBCT و استفاده آن در حیطه سر و گردن، با داشتن دوز پایین رادیاسیون و رزولوشن بالاتر آن نسبت به CT، کاربرد CT در ارزیابی TMJ محدود شده است.^(۸) در این مطالعه، هدف بررسی دقت رادیوگرافی پانورامیک

اختصاصی TMJ در بررسی موقعیت و تغییرات استخوانی

کندیل در مقایسه با استاندارد طلایی CBCT بود. در این مطالعه، موقعیت کندیل در بعد افقی (موقعیت نرمال، قدامی، خلفی) و همچنین در بعد عمودی (نرمال، کاهش، افزایش) در حالت دهان بسته با ماگزیم ایترکاسپیشن مورد بررسی قرار داده شد. نتایج بدست آمده بدین گونه بود که در بعد افقی شایع‌ترین موقعیت، موقعیت خلفی با درصد فراوانی ۷۹/۵ درصد بود و شیوع آن در خانم‌ها بیشتر بود. از طرفی، در بعد عمودی تمایل به افزایش فضای مفصلی با درصد فراوانی ۵۴/۵ درصد وجود داشت که در آقایان شیوع بیشتری داشت. به طور کلی با توجه به نتایج به دست آمده، تمایل به تغییر موقعیت کندیل در بعد افقی بیشتر از بعد عمودی پاک‌نهاد

فراوانی ۶۷/۴ درصد و کمترین آن مربوط به Ely cyst با درصد فراوانی ۳/۶ درصد بود. در مطالعه انجام شده توسط Cömert Kiliç و همکاران^(۱۶) که هدف آن بررسی رابطه علائم کلینیکی و یافته‌های CBCT در خصوص استئوآرتریت مفصل TMJ بود، نتایج نشان داد که در بین تغییراتی که بررسی شده بود (اروزیون، مسطح شدن، استئوفیت، اسکروزیس، هیپوپلازی و سیست ساب کندرال) بیشترین تغییرات مربوط به اروزیون با درصد فراوانی ۹۴ درصد بوده و سیست ساب کندرال با ۳/۴ درصد کمترین درصد فراوانی را به خود اختصاص داد. قابل ذکر است که Flattening در این مطالعه در جایگاه دوم با درصد فراوانی ۹۲/۳ درصد قرار گرفت. که تاحدودی با نتایج ما همخوانی داشته است. در مطالعه ایمانی مقدم و همکاران^(۱۷) مسطح شدن شایع‌ترین یافته مشاهده شده در هر دو گروه بیماران مبتلا به جابجایی دیسک و مبتلا به استئوآرتریت بود، که در تأیید نتایج ما بوده است.

با توجه به دانش کنونی ما، تنها مطالعه‌ای که در آن به بررسی دقت CBCT در مقایسه با پانورامیک و توموگرافی خطی پرداخته است، مطالعه Honey و همکاران^(۱۰) بود که به صورت *In vitro* انجام گردید و در آن دقت CBCT در مقایسه با دو رادیوگرافی دیگر، توسط تست کاپا سنجیده شد. در این مطالعه به این نتیجه رسیدند که CBCT، دقت و اعتبار قابل ملاحظه‌تری نسبت به پانورامیک و توموگرافی در تشخیص اروزیون سر کندیل دارد. همان گونه که نتیجه مطالعه حاضر نیز حاکی از کمترین حساسیت تکنیک پانورامیک در تشخیص اروزیون بود. در مطالعه‌ای که توسط Schmitter^(۱۸) به هدف ارزیابی اطمینان و اعتبار رادیوگرافی پانورامیک در بررسی مورفولوژی کندیل مندیبل در مقایسه با MRI انجام گردید، به این نتیجه رسیدند که رادیوگرافی

و شهیدی^(۱۳) به مقایسه ارتباط موقعیت قرارگیری کندیل و دیسفانکشن کلینیکی در افراد مبتلا به TMD در تصاویر CBCT پرداختند. نتایج بدین گونه بود که در موارد خفیف تا متوسط TMD، کندیل دارای موقعیت قدامی و Concentric بود، در حالیکه موقعیت خلفی کندیل در بیماران با TMD شدید مشاهده گردید. با توجه به اینکه در مطالعه حاضر ارتباط بین علائم بالینی بیماران با مشخصات رادیوگرافیک بررسی نشده است، نتایج این مطالعه با مطالعه ما قابل بحث و مقایسه نمی‌باشد. مقایسه دو تکنیک در تشخیص موقعیت کندیل نشان داد که تکنیک پانورامیک در تشخیص موقعیت کندیل در بعد عمودی نسبت به افقی موفقیت بیشتری داشته است به خصوص در زمانی که کاهش فضای مفصلی وجود داشت، حساسیت تکنیک ۱۰۰ درصد محاسبه شد. همچنین تغییرات استخوانی نیز در دو تکنیک مورد بررسی قرار گرفتند که از مزایای مطالعه ما می‌باشد. تصاویر CBCT در خصوص مشاهده تغییرات استخوانی کندیل بیانگر این بود که در ۳۲/۱ درصد از بیماران هیچ گونه تغییرات استخوانی مشاهده نشد. در مقابل، ۶۷/۹ درصد از بیماران حداقل یک نوع از تغییرات استخوانی را نشان دادند. در مطالعه‌ای که Pontual و همکاران^(۱۴) انجام دادند به این نتیجه رسیدند که تغییرات استخوانی در TMJ شیوع بالایی دارد که بیشتر در زنان و ناحیه کندیل مشاهده می‌شود. شیوع تغییرات استخوانی با افزایش سن، افزایش پیدا می‌کند. از طرفی مطالعه‌ای که توسط Al-Ekrish و همکاران^(۱۵) صورت گرفت نشان داد که حداقل یک نوع از تغییرات استئوآرتریتی در ۷۸/۶ درصد از افراد دارای TMD و ۷۹/۷ درصد از افراد فاقد TMD دیده می‌شود، که به نتایج مطالعه ما نزدیک بوده است. در نتایج به دست آمده از مطالعه ما بیشترین فراوانی مرتبط با تغییرات استخوانی کندیل مربوط به مسطح شدن با درصد

رادیوگرافی نسبت به استاندارد طلائی حائز اهمیت می‌باشد. مطالعه کنونی اولین مطالعه ای است که به بررسی دقت CBCT در مقایسه با پانورامیک اختصاصی TMJ در بیماران پرداخته است. از جمله محدودیت این مطالعه، تعداد کم نمونه‌ها می‌باشد. پیشنهاد می‌شود که در مطالعات آینده علائم بالینی بیماران لحاظ شده و ارتباط آن با تغییرات استخوانی بررسی شود و نیز شایسته است ارتباط بین موقعیت کندیل در هر دو وضعیت دهان باز و بسته با تغییرات استخوانی کندیل مورد بررسی قرار گیرد.

نتیجه گیری

در مقایسه دو تکنیک در تشخیص موقعیت کندیل، تکنیک پانورامیک اختصاصی TMJ در تشخیص موقعیت کندیل در بعد عمودی نسبت به افقی موفقیت بیشتری داشته است به خصوص در زمانی که کاهش فضای مفصلی (فوقانی) وجود داشت، حساسیت تکنیک ۱۰۰ درصد بوده است. بیشترین حساسیت تکنیک پانورامیک اختصاصی TMJ در تشخیص مسطح شدن سر کندیل و کمترین آن مربوط به آروزیون بوده است. هیچ یک از موارد تحلیل، اسکروز و Ely cyst در سر کندیل در تصاویر پانورامیک اختصاصی TMJ قابل تشخیص نبودند. در تمامی معیارهای مرتبط با تغییرات استخوانی سر کندیل، ویژگی تکنیک پانورامیک اختصاصی TMJ از حساسیت آن بالاتر بوده و می‌توان اینگونه نتیجه گرفت که در تشخیص موارد سالم نسبت به بیمار موفق‌تر عمل می‌کند.

تشکر و قدردانی

نتایج این مقاله برگرفته از پایان نامه دانشجویی با شماره ۲۷۲۳ می‌باشد. نویسندگان مقاله از پشتیبانی مالی معاونت پژوهشی دانشگاه علوم پزشکی مشهد تشکر می‌نمایند.

پانورامیک نمی‌تواند روش قابل اطمینانی جهت ارزیابی مورفولوژی کندیل باشد. در مطالعه ای که توسط Meng و همکاران^(۱۹) با هدف ارزیابی تغییرات استئوآرتریت مفصل TMJ در تصاویر CBCT در مقایسه با رادیوگرافی‌های کانوشنال انجام شد، بدین نتیجه رسیدند که تصاویر پانورامیک و ترانس فارنژیال در مقایسه با CBCT از نظر دقت، تفاوت معنی‌داری ندارند. در حالی که تصاویر ترانس کرانیال تفاوت معنی‌داری در مقایسه با CBCT دارند. در هر صورت، CBCT کامل‌ترین تصاویر را از اجزای TMJ برای ما فراهم کرده و بهترین گزینه جهت بررسی استئوآرتریت مفصل TMJ می‌باشد.

در یک مطالعه مروری، Hussain^(۲۰) نشان داد که پانورامیک اختصاصی TMJ، تصویرنگاری رایجی جهت بررسی استئوفیت و آروزیون در TMJ می‌باشد. CT اطلاعات معنی‌داری را در مقایسه با این تکنیک در اختیار ما قرار نمی‌دهد؛ در حالی که CBCT از نظر میزان دوز اشعه و هزینه در مقایسه با این تکنیک ارجح‌تر می‌باشد. به طور کلی جهت تشخیص آروزیون و استئوفیت در TMJ، ترکیب چند تکنیک مختلف رادیوگرافی در افزایش دقت موثر می‌باشد. Hintz و همکاران^(۲۱) دقت CBCT و توموگرافی کانوشنال را در ارزیابی تغییرات مورفولوژیک TMJ مورد بررسی قرار دادند. نتایج نشان داد اختلافات قابل توجهی در دقت تشخیصی دو تکنیک در ارزیابی تغییرات استخوانی کندیل و آرتیکولار توبرکل وجود نداشت.

در رابطه با موقعیت کندیل در تکنیک پانورامیک با توجه به اینکه مطالعه مشابهی انجام نشده است، در این مورد قابل بحث نمی‌باشد. با توجه به استفاده گسترده‌تر از رادیوگرافی پانورامیک مخصوص TMJ توسط دندانپزشکان و متخصصین گوش و حلق و بینی نسبت به CBCT، لزوم بررسی مشکلات تشخیصی این نوع

منابع

1. White SC, Pharoah MJ. Oral Radiology: Principles and Interpretation. 7th ed. Amsterdam: St. Louis: Elsevier Health Sciences; 2013. P. 339-51.
2. Brooks SL, Brand JW, Gibbs SJ, Hollender L, Lurie AG, Omnell KA. Imaging of the temporomandibular joint: A position paper of the American Academy of Oral and Maxillofacial Radiology. Oral Surg Oral Med Oral Pathol Oral Radiol Endod 1997; 83(5): 609-18.
3. Okeson JP. Management of Temporomandibular Disorders and Occlusion. 7th ed. St. Louis: Mosby Co; 2013. P. 39-51.
4. Barcly P, Hollender LG, Maravilla KR, Truelove EL. Comparison of clinical and magnetic resonance imaging diagnosis in patients with disk displacement in the tempromandibular joint. Oral Surg Oral Med Oral Pathol Oral Radiol Endod 1999; 88(1): 37-43.
5. Schmitter M, Kress B, Rammelsberg P. Tempromandibular joint pathosis in patient with myofascial pain: A comparative analysis of magnetic resonance imaging and a clinical examination based on a specific set of criteria. Oral Surg Oral Med Oral Pathol Oral Radiol Endod 2004; 97(3): 318-24.
6. Uematsu H, Ichida T, Masumi S, Morimoto Y, Tanaka T, Konoo T. Diagnostic image analysis of activator treated temporomandibular joint in growth and maturing stages. Cranio 2002; 20(4): 254-63.
7. McDavid WD, Tronje G, Welander U, Morris CR. Dimensional reproduction in rotational panoramic radiography. Oral Surg Oral Med Oral Pathol Oral Radiol Endod 1986(1); 62: 96-101.
8. Baba R, Udea K, Okabe M. Using a flat-panel detector in high resolution cone beam CT for dental imaging. Dentomaxillofac Radiol 2004; 33(5): 285-90.
9. Barghan S, Tetradis S, Mallya S. Application of cone beam computed tomography for assessment of the tempromandibular joint. Aust Dent J 2012; 57(1): 109-18.
10. Honey OB, Scarfe WC, Hilgers MJ, Klueber K, Silveira AM, Haskell BS, et al. Accuracy of cone-beam computed tomography imaging of the temporomandibular joint: Comparison with panoramic radiology and linear tomography. Am J Orthod Dentofacial Orthop 2007; 132(4): 430-8.
11. Tsiklakis K, Syriopoulos K, Stamatakis H. Radiographic examination of the temporomandibular joint using cone beam computed tomography. Dentomaxillofac Radiol 2004; 33(3): 196-201.
12. Ikeda K, Kawamura A. Assessment of optimal condylar position with limited cone-beam computed tomography. Am J Orthod Dentofacial Orthop 2009; 135(4): 495-501.
13. Paknahad M, Shahidi S. Association between mandibular condylar position and clinical dysfunction index. J Craniomaxillofac Surg 2015; 43(4): 432-6.
14. Dos Anjos Pontual ML, Feire JS, Barbosa JM, Frazao MA, Dos Anjos Pontual A. Evaluation of bone changes in the temporomandibular joint using cone beam CT. Dentomaxillofac Radiol 2012; 41(1): 24-9.
15. Al-Ekrish AA, Al-Juhani HO, Alhaidari RI, Alfaleh WM. Comparative study of the prevalence of temporomandibular joint osteoarthritic changes in cone beam computed tomograms of patients with or without temporomandibular disorder. Oral Surg Oral Med Oral Pathol Oral Radiol 2015; 120(1): 78-85.
16. Cömert Kiliç S, Kiliç N, Sümbüllü MA. Temporomandibular joint osteoarthritis: cone beam computed tomography findings, clinical features, and correlations. Int J Oral Maxillofac Surg 2015; 44(10): 1268-74.
17. Imanimoghaddam M, Madani AS, Talebzadeh MR, Bagherpour A, Alimohammadi M. The relationship between osseous changes of the temporomandibular joint and RDC/TMD Groups in CBCT Images. JDMT 2014; 3(4): 151-7.
18. Schmitter M, Gabbert O, Ohlmann B, Hassel A, Wolff D, Rammelsberg P, Kress B. Assessment of the reliability and validity of panoramic imaging for assessment of mandibular condyle morphology using both MRI and clinical examination as the gold standard. Oral Surg Oral Med Oral Pathol Oral Radiol Endod 2006; 102(2): 220-4.
19. Meng JH, Zhang WL, Liu DG, Zhao YP, Ma XC. Diagnostic evaluation of the temporomandibular joint osteoarthritis using cone beam computed tomography compared with conventional radiographic technology. Beijing Da Xue Xue Bao 2007 18; 39(1): 26-9. (Chinese)
20. Hussain AM, Packota G, Major PW, Flores-Mir C. Role of different imaging modalities in assessment of temporomandibular joint erosions and osteophytes: A systematic review. Dentomaxillofac Radiol 2008; 37(2): 63-71.
21. Hintze H, Wiese M, Wenzel A. Cone beam CT and conventional tomography for the detection of morphological temporomandibular joint changes. Dentomaxillofac Radiol 2007; 36(4): 192-7.