

Evaluation of Radiomorphometric Indices of Panoramic Images of Mandible to Estimate Gender and Approximate Age

Seyed Hossein Razavi¹, Ali Derafshi², Fatemeh Ezoddini², Khalil Sarikhani³, Mohammad Khodabakhsh^{4*}

¹Assistant Professor, Department of Oral and Maxillofacial Radiology, School of Dentistry, Shahid Sadoughi University of Medical Sciences and Health Services, Yazd, Iran

²Oral and Maxillofacial Radiologist, Yazd, Iran

³Assistant Professor, Department of Oral and Maxillofacial Radiology, School of Dentistry, Shiraz University of Medical Sciences Shiraz, Iran

⁴Dentist, Yazd, Iran

Received: 20 July 2024 , Accepted: 3 December 2024

Background: The evaluation of radiomorphometric indices of the mandible can aid dentists not only in forensic investigations but also in diagnosing developmental abnormalities, age-related changes, and gender-specific characteristics that are crucial for treatment planning. This study aimed to evaluate radiomorphometric indices of mandibular bone on panoramic radiographs for estimating gender and approximate age.

Methods and Materials: In this descriptive-cross-sectional study a total 180 panoramic radiographs were retrieved from the Oral and Maxillofacial Radiology Department of Yazd Dental School. Seven different indices were measured: upper ramus breadth (URB), lower ramus breadth (LRB), Condylar ramus height (CH), Projective ramus height (PRH), Coronoid ramus height (CRH), the Gonial angle (GA) and Antegonial notch (AN). Linear and angular measurements were performed on the images. Data analysis was conducted using SPSS 17 with ANOVA, t-tests, linear regression, and logistic regression.

Results: The panoramic radiographs were taken from 90 male and 90 female patients with a mean age 39.29 ± 15.9 years. For age estimation in males, the most important indices were the AN, GA, PRH, and CRH. In females, the CRH and LRB were the most relevant indices. For gender determination, the AN, PRH, CRH, and CH indices can be used in descending order of significance. Using the prediction equation, gender determination accuracy was 77% for males, 86% for females, and 82% overall. Mean values for all parameters were higher in males than females.

Conclusion: Morphometric analysis of mandibular ramus indices on panoramic radiographs is a reliable method for gender determination and age estimation in the Iranian population. These findings support the use of mandibular ramus indices in forensic dentistry for population-specific applications.

Keywords: Age Determination; Sex Determination; Panoramic Radiography; Mandible

*Corresponding Author: mohammadnkh1999@gmail.com

➤ Please cite this paper as: Razavi SH, Derafshi A, Ezoddini F, Sarikhani KH, Khodabakhsh M. Evaluation of Radiomorphometric Indices of Panoramic Images of Mandible to Estimate Gender and Approximate Age. *J Mashhad Dent Sch* 2024; 48(4):900-913.

➤DOI: [10.22038/jmds.2024.25157](https://doi.org/10.22038/jmds.2024.25157)



ارزیابی شاخص های رادیومورفومتریک تصاویر پانورامیک مندیبل جهت تعیین

جنس و سن تقریبی افراد

سید حسین رضوی^۱، علی درفشی^۲، فاطمه عزالدینی اردکانی^۳، خلیل ساریخانی^۳، محمد خدابخش^{۴*}

^۱استادیار، گروه رادیولوژی دهان، فک و صورت، دانشکده دندانپزشکی، دانشگاه علوم پزشکی و خدمات بهداشتی درمانی

شهید صدوقی، یزد، ایران

^۲متخصص رادیولوژی دهان، فک و صورت، یزد، ایران

^۳استادیار، گروه رادیولوژی دهان، فک و صورت، دانشکده دندانپزشکی، دانشگاه علوم پزشکی شیراز، شیراز، ایران

^۴دندانپزشک، یزد، ایران

تاریخ ارائه مقاله: ۱۴۰۳/۲/۱۷ - تاریخ پذیرش: ۱۴۰۳/۹/۱۳

چکیده

مقدمه: ارزیابی شاخص های رادیومورفومتریک فک پایین علاوه بر کمک در تحقیقات پزشکی قانونی می تواند در تشخیص ناهنجاری های رشدی، تغییرات مربوط به سن و ویژگی های خاص جنسیتی که برای برنامه ریزی درمان ضروری هستند، به دندانپزشکان کمک کند. این مطالعه، با هدف بررسی و ارزیابی شاخص های رادیومورفومتریک تصاویر پانورامیک استخوان مندیبل در تخمین جنس و سن تقریبی افراد انجام شد. مواد و روش ها: در این مطالعه توصیفی-مقطعی، ۱۸۰ کلیشه رادیوگرافی پانورامیک متعلق به ۹۰ مرد و ۹۰ زن با میانگین سنی $39/15 \pm 29/9$ سال، موجود در بخش رادیولوژی دهان و فک و صورت دانشکده دندانپزشکی یزد بررسی شدند. اندازه گیری های خطی و زاویه ای بر روی تصاویر انجام شدند. داده ها در نرم افزار آماری SPSS17 وارد و با استفاده از آزمون های ANOVA، T-test، رگرسیون خطی و لجستیک تجزیه و تحلیل شدند.

یافته ها: جهت تخمین سن می توان از شاخصهای AN (Antegonial notch)، GA (Gonial angle)، PRH (Projective ramus height)، CRH (Coronoid ramus height)، LRB و CRH (Coronoid ramus height) به ترتیب اهمیت، در مردان و از شاخصهای CRH (Coronoid ramus height)، Lower ramus breadth) به ترتیب اهمیت، در زنان استفاده کرد. در تعیین جنس نیز می توان از شاخصهای AN، PRH، CH و CRH به ترتیب اهمیت استفاده نمود. بر اساس معادله پیشگویی، با فرمولی که بدست آمد $77/5\%$ از مردان و $86/7\%$ از زنان از نظر جنسیت، بطور صحیح طبقه بندی شدند و دقت کلی $82/1\%$ بود. میانگین تمام پارامترها در مردان بیشتر از زنان بود.

نتیجه گیری: نتایج این مطالعه نشان داد می توان برای تشخیص جنس و تخمین سن در جمعیت ایرانی، از شاخص های مورفومتریک استخوان راموس فک پایین بر روی رادیوگرافی پانورامیک استفاده نمود. از این رو استفاده از شاخص های راموس مندیبل در تصاویر پانورامیک در دندانپزشکی قانونی پیشنهاد می شود.

کلمات کلیدی: تخمین سن، تعیین جنس، رادیوگرافی پانورامیک، فک پایین

مجله دانشکده دندانپزشکی مشهد / سال ۱۴۰۳ / دوره ۴۸ / شماره ۴: ۹۱۳-۹۰۰

مقدمه

تعیین جنس و سن تقویمی در پزشکی از اهمیت زیادی برخوردار است. در علم پزشکی قانونی، تخمین سن افراد زنده یا مرده به دلایل مختلفی از جمله مسائل حقوقی مربوط به وضعیت مهاجرت یا پناهندگی، فرزندخواندگی، جرائم جنایی، اشتغال و تأیید سن حائز اهمیت می باشد.^(۱) استخوان های صورت در برابر آتش بسیار مقاوم هستند و معمولاً تنها بقایای باقی مانده از اجساد پس از دفن و گذشت زمان طولانی می باشند. به همین دلیل، دندانپزشکی قانونی به عنوان ابزاری برای شناسایی بقایای اسکلتی و دندان‌های اهمیت پیدا کرده است.^(۲)

اولین مرحله در فرآیند شناسایی، تعیین جنسیت است که روش‌های بعدی برای تخمین سن و قد به آن بستگی دارد. جمجمه پس از لگن، از نظر دیمورفسم جنسی در اسکلت، در رتبه دوم قرار دارد و دقت آن تا ۹۲ درصد می رسد. با این حال، در مواردی که جمجمه دست نخورده، پیدا نشود، فک پایین می تواند نقش حیاتی در تخمین جنسیت داشته باشد، زیرا قوی ترین، بزرگ ترین و دیمورفیک ترین استخوان جمجمه است. وجود یک لایه متراکم از استخوان فشرده در فک پایین، آن را بسیار بادوام می کند. دیمورفسم جنسی در فک پایین در شکل و اندازه آن منعکس می شود. به طور کلی، مردان استخوان‌های بزرگ‌تر و قوی‌تری نسبت به زنان دارند.^(۳) از نظر جنسی، کندیل و راموس فک پایین دیمورفیک ترین قسمت های فک پایین هستند؛ زیرا در طول رشد با بیشترین تغییرات مورفولوژیکی در اندازه و بازسازی همراه می باشند.^(۴) علاوه بر این، می توان از اندازه‌گیری راموس و زاویه فک پایین استخوان خشک مندیبل بالغ برای تعیین جنسیت استفاده نمود.^(۴)

تغییرات مرتبط با سن در بزرگسالان تحت تاثیر عوامل مختلفی از جمله سن تقویمی فرد و عوامل خارجی مانند بیماری، تغذیه و استرس رخ می دهد. روش های مختلفی برای تعیین سن در بزرگسالان وجود دارد. برخی از آنها ویژگی های ماکروسکوپی، بافتی یا بیوشیمیایی دندان ها و برخی دیگر ویژگی های ماکروسکوپی استخوان ها را بررسی می کنند. با این حال، حساسیت این روش ها در تشخیص تغییرات مرتبط با سن متفاوت است و به همین دلیل برآورد سن تقویمی افراد در حدود ۱/۵ تا ۱۲ سال گزارش شده است.^(۵)

رادیوگرافی به عنوان یک ابزار حیاتی و غیر تهاجمی در دندانپزشکی قانونی برای کشف جزئیاتی که در معاینات فیزیکی قابل مشاهده نیستند، مورد استفاده می گیرد.^(۶) این ابزار هم در افراد زنده و هم در افراد مرده قابل استفاده است. رادیوگرافی پانورامیک به عنوان یک ابزار ارزشمند در پزشکی قانونی شناخته می شود و دقت رادیوگرافی پانورامیک دیجیتال در ارائه اندازه گیری های آناتومیکی به اثبات رسیده است.^(۶) این نوع رادیوگرافی معمولاً برای به دست آوردن یک نمای کلی جامع از کمپلکس فک و صورت استفاده می شود و جزئیات قابل شناسایی از تمام دندان ها، ساختار استخوان، سینوس ها و غیره را ارائه می دهد.^(۷) در تعیین هویت، مقایسه رادیوگرافی های قبل از مرگ و پس از آن، یکی از ویژگی های کلیدی برای شناسایی بقایای افراد است.^(۸) مزایای اصلی تصاویر پانورامیک، پوشش وسیع، دوز کم تشعشع بیمار، زمان کوتاه مورد نیاز و عدم تداخل تصاویر روی هم می باشد. همچنین کنتراست، افزایش روشنایی و بزرگ‌نمایی تصاویر، روشی دقیق و قابل تکرار برای اندازه‌گیری نقاط انتخابی ارائه می دهد.^(۹) مورفومتری مندیبل به عنوان روشی کارآمد

موجود در بخش رادیولوژی با پارامترهای اکسپوژر شامل ۷۰-۸۰ KVp و ۸ mA و ۱۸ S توسط دستگاه Planmeca ساخت کشور فنلاند، تهیه شده بودند. انتخاب نمونه‌ها به روش آسان و متوالی از جدیدترین فایل تا رسیدن به حجم نمونه مورد نظر انجام گرفت.

تصاویر پانورامیک افراد بادندان و یا با بی دندان نسبی در بازه سنی ۱۸ تا ۷۰ سال مورد بررسی قرار گرفت. معیارهای ورود به این مطالعه؛ مشاهده واضح تمام پارامترهای مورد نظر روی رادیوگرافی پانورامیک (کنندیل، کروئوئید، راموس، گونیون و آنتی گونیال ناچ) بود. بیماران با ضایعه پاتولوژیک، شکستگی یا دفورمیتی اسکلتال یا سابقه جراحی فک، سابقه تروما، دیسپلازی و یا جراحی ارتوگناتیک و یا هرگونه دفورمیتی اسکلتال وارد مطالعه نشدند.

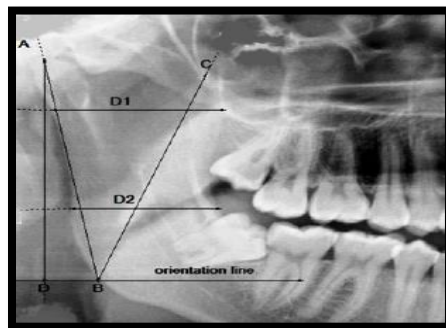
در هر تصویر پانورامیک، اندازه گیری شاخص‌ها به صورت دوطرفه انجام شد و میانگین مقادیر، به عنوان نتیجه نهایی برای هر فرد در نظر گرفته شد. لذا برای هر شاخص، ۳۶۰ مورد اندازه گیری انجام شد و میانگین گیری به منظور کاهش خطاهای ناشی از بزرگنمایی متفاوت نواحی مختلف آناتومیک در رادیوگرافی‌های پانورامیک، انجام گردید. اندازه گیری‌ها بصورت دیجیتالی انجام شد، که در شکل ۱ نشان داده شده است.

در دندانپزشکی قانونی برای تخمین سن، جنسیت و شناسایی هویت افراد از طریق بررسی رادیوگرافی‌های دندانی به کار گرفته می‌شود.^(۵) با توجه به تنوع در ویژگی‌های اسکلتی بین جمعیت‌های مختلف، تدوین استانداردهای مورفومتریک مختص به هر جمعیت امری ضروری است.^(۹) بنابراین ضروری است که مطالعه‌ای با گروه هدفی از جمعیت خاص آن منطقه با خصوصیات اسکلتی موجود انجام شود.^(۱۰)

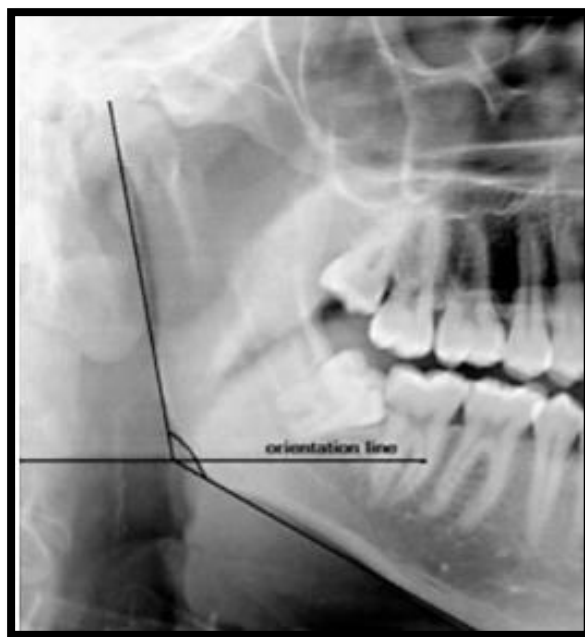
هدف از این مطالعه، بررسی و ارزیابی تفاوت‌های موجود در اندازه‌گیری‌های خطی و زاویه‌ای مندیبل در رادیوگرافی‌های پانورامیک جمعیت ایرانی و مقایسه آنها با سن و جنس افراد می‌باشد. نتایج این مطالعه می‌تواند در راستای تدوین استانداردهای مورفومتریک مندیبل برای استفاده در دندانپزشکی قانونی ایران به کار گرفته شود.

مواد و روش‌ها

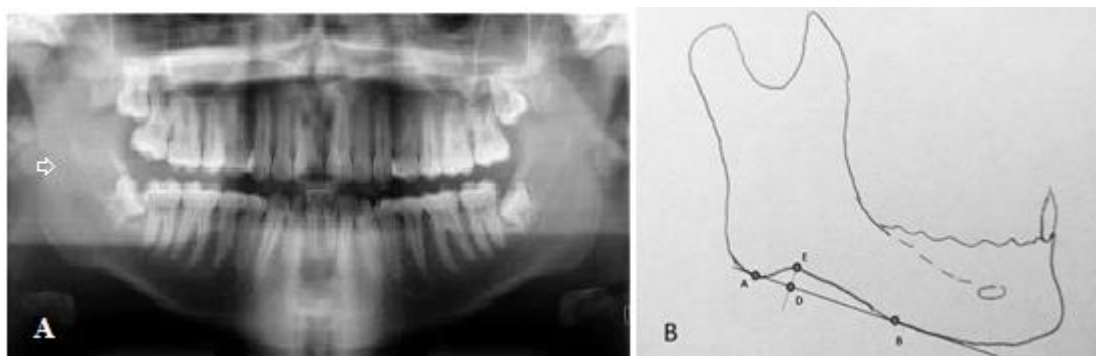
این مطالعه توصیفی-مقطعی، پس از دریافت کد اخلاق از کمیته اخلاق دانشگاه علوم پزشکی شهید صدوقی یزد به شماره‌ی IR.SSU.REC.1397.161 بر روی ۱۸۰ تصویر پانورامیک موجود در آرشیو بخش رادیولوژی دانشکده دندانپزشکی شهید صدوقی یزد طی سه سال که با اهداف تشخیصی و درمانی گرفته شده بودند، انجام شد. تصاویر



شکل ۱: نقاط و خطوط مورد استفاده در مطالعه^(۱۱)



شکل ۲: زاویه گونیال و خط افقی^(۱)



شکل ۳: (A) تصویر پانورامیک و (B) شکل شماتیک Antegonial notch

(۲) Lower ramus breadth=LRB (D2): فاصله افقی

بین قدامی ترین و خلفی ترین نقطه راموس در تراز
(همسطح) پلن اکلوزال که موازی با D1 می باشد.

(۱) Upper ramus breadth=URB (D1): فاصله افقی

بین قدامی ترین و خلفی ترین نقطه راموس که از سیگموئید
ناچ عبور می کند و موازی پلن افقی ترسیم می شود.

با توجه به پارامترهای ارتفاع راموس (Ramus height)، یک خط افقی از رأس زاویه گونیال و موازی با افق رسم شد و محل برخورد این خط افقی با بوردر تحتانی راموس بعنوان نقطه مرجع در اندازه گیریهای ارتفاع کندیلی و کورونوئیدی راموس (Condylar and Coronoid ramus height) استفاده شد و فاصله عمودی بین کندیلیون تا این خط در اندازه گیری Projective ramus height استفاده شد. تمامی اندازه گیری ها زیر نظر متخصص رادیولوژی دهان، فک و صورت انجام شد و نتایج بدست آمده جهت تعیین ارتباط میان شاخصها و سن و جنس بیماران وارد نرم افزار SPSS 17 شد. جهت محاسبات آماری از آزمونهای T-test و ANOVA و جهت برآورد سن و جنس از آنالیز رگرسیون خطی و لجستیک رگرسیون دوتایی استفاده شد. سطح معنی داری در تمامی آزمونها، ۰/۰۵ در نظر گرفته شد.

یافته ها

در این مطالعه، از ۱۸۰ رادیوگرافی پانورامیک مورد بررسی، ۹۰ عدد (۵۰ درصد) متعلق به مردان و ۹۰ عدد (۵۰ درصد) متعلق به زنان با میانگین سنی $39/29 \pm 15/9$ سال بود.

در جدول ۱، ضرائب همبستگی بین سمت چپ و راست مندیبل در شاخصهای مورد بررسی آورده شده است که در تمام موارد با $P\text{-value} < 0/001$ همبستگی مثبت و معنی داری را نشان داد، لذا باتوجه به این موضوع، از میانگین شاخص سمت چپ و راست بعنوان عدد شاخص مورد نظر استفاده شد.

مطابق شکل ۱ به منظور استانداردسازی، یک خط افقی از رأس زاویه گونیال ترسیم شد و جهت اندازه گیریهای زیر مورد استفاده قرار گرفت:

۳) $(A-B) \text{ Condylar ramus height} = CRH$: فاصله بین کندیلیون (A) تا محل تقاطع خط افقی با بوردر تحتانی راموس (B)

۴) $(A-D) \text{ Projective ramus height} = PRH$: فاصله عمودی بین کندیلیون و خط افقی

۵) $(C-B) \text{ Coronoid ramus height} = CRH$: فاصله کورونیون (C) تا محل تقاطع خط افقی با بوردر تحتانی راموس (B)

۶) $Gonial \text{ angle} = GA$: زاویه بین محل تقاطع خط مماس بر بوردر تحتانی مندیبل و بوردر خلفی راموس (شکل ۲)

۷) $Antegonial \text{ notch} = AN$: عمق فرورفتگی یا تقعر موجود در محل اتصال بین راموس و تنه استخوان مندیبل، نزدیک لبه قدامی اتصال عضله ماستر (شکل ۳).

بررسی تصاویر، توسط دستیار تخصصی رادیوگرافی دهان فک و صورت (مجری طرح) انجام شد و تلاش شد که به منظور کاهش درصد خطا، تا حد ممکن، شاخصها استاندارد سازی شوند، بنابراین نقاط و پلن های مرجع جدیدی برای اندازه گیریهای خطی راموس معرفی شدند. برای عرض راموس (Ramus breadth) پلن افقی (Transverse plane) بعنوان پلن مرجع در نظر گرفته شد و دو اندازه گیری شامل عرض های فوقانی و تحتانی راموس (The upper and lower ramus breadth) صورت گرفت و سپس میانگین مقدار هر کدام از عرض ها در دو سمت محاسبه شد و بعنوان عرض (فوقانی و تحتانی) راموس منظور گردید.

جدول ۱: ضرائب همبستگی سمت چپ و راست شاخصهای مورد بررسی

شاخص	تعریف	ضریب همبستگی پیرسون سمت چپ با راست (r)
URB	فاصله افقی بین قدامی ترین و خلفی ترین نقطه راموس که از سیگنویید ناچ و موازی با پلن اکلوزال رسم می شود	۰/۹۷۰
LRB	فاصله افقی بین قدامی ترین و خلفی ترین نقطه راموس که در تراز پلن اکلوزال رسم می شود	۰/۹۸۳
ConRH	فاصله بین کندیلیون تا محل تقاطع خط افقی با بوردر تحتانی راموس	۰/۹۸۱
PRH	فاصله عمودی بین کندیلیون و خط افقی	۰/۹۶۰
CRH	فاصله کندیلیون تا محل تقاطع خط افقی فرضی با بوردر تحتانی راموس	۰/۹۷۴
GA	زاویه بین محل تقاطع خط مماس بر بوردر تحتانی مندیبل و بوردر خلفی راموس	۰/۹۳۱
AN	تقعر موجود در محل اتصال راموس و تنه استخوان مندیبل نزدیک لبه قدامی اتصال عضله ماستر	۰/۹۳۸

تفاوت آماری معنی داری بین میانگین شاخص های رادیومورفومتریک تصاویر پانورامیک استخوان مندیبل در سه گروه سنی مورد بررسی وجود داشت ($P\text{-value} < 0/05$), بطوری که مشاهده شد با افزایش سن میانگین تمامی شاخص ها افزایش می یافت (جدول ۲).

جدول ۲: میانگین شاخص های رادیومورفومتریک در نمونه های مورد بررسی به تفکیک گروههای سنی

P-value	۶۹-۵۰ (نفر ۵۰)	۴۹-۳۰ (نفر ۶۱)	۲۹-۱۸ (نفر ۶۹)	گروه سنی شاخص
<0/0001	۴۲/۴۷ ± ۵/۰۴	۴۰/۶۷ ± ۴/۴۱	۳۷/۳۴ ± ۵/۲۵	URB (mm)
<0/0001	۳۹/۹۸ ± ۴/۹۲	۳۸/۳۰ ± ۴/۳۸	۳۴/۰۳ ± ۵/۳۲	LRB (mm)
<0/0001	۷۵/۳۴ ± ۱۰/۴۹	۶۸/۷۹ ± ۴/۸۳	۶۹/۳۷ ± ۹/۸۴	Con RH (mm)
<0/0001	۷۰/۸۷ ± ۱۰/۰۸	۷۴/۹۰ ± ۱۲/۱۲	۶۹/۶۰ ± ۶/۸۷	PRH (mm)
0/035	۷۲/۳۳ ± ۹/۴۵	۶۹/۳۹ ± ۵/۸۳	۶۴/۹۹ ± ۱۱/۰۹	CRH (mm)
0/035	۱۲۴/۹۳ ± ۳/۶۸	۱۲۴/۹۹ ± ۴/۶۵	۱۲۱/۴۹ ± ۶/۳۸	GA°
<0/0001	۰/۴۳ ± ۰/۷۳	۰/۵۲ ± ۰/۸۱	۱/۱۶ ± ۱/۱۷	AN (mm)

*ANOVA

سن، میزان این شاخص کاهش می یابد و این ارتباط، از نظر آماری، معنی دار است ($P\text{-value} < 0/0001$). در مورد زنان نیز، علامت منفی در شاخص AN به معنای آن است که با افزایش سن، میزان این شاخص کاهش می یابد ولی این ارتباط، از نظر آماری، معنی دار نمی باشد ($P\text{-value} = 0/773$). در مورد سایر شاخصها، با توجه به $P\text{-value} < 0/05$ و ضریب همبستگی پیرسون مثبت، همبستگی مستقیم و معنی دار بین شاخصها با سن وجود داشت (جدول ۳).

با توجه به $P\text{-value} = 0/067$ در شاخص URB در مردان، این شاخص در مردان با سن همبستگی نداشت. در نتیجه نمی تواند جهت ارزیابی سن در مردان مورد استفاده قرار گیرد. شاخصهای GA و AN در زنان، به ترتیب با $P\text{-value}$ برابر با ۰/۱۵۱ و ۰/۷۷۳ همبستگی با سن نداشتند و لذا نمی توانند جهت ارزیابی سن در زنان مورد استفاده قرار گیرند. در این مطالعه، ضریب همبستگی پیرسون بین سن و Antegonial notch، دارای علامت منفی است. علامت منفی در شاخص AN در مردان به معنای این است که با افزایش

جدول ۳: ضرائب همبستگی پیرسون (r) بین شاخصهای رادیومورفومتریک مندیبل با سن

سن زن		سن مرد		کل		شاخصهای رادیومورفومتریک مندیبل
P-value	r	P-value	R	P-value	R	
$< 0/0001$	۰/۴۴۵	۰/۰۶۷	۰/۱۹۴	$< 0/0001$	۰/۳۴۵	URB (mm)
$< 0/0001$	۰/۴۶۸	۰/۰۰۷	۰/۲۸۴	$< 0/0001$	۰/۳۹۳	LRB (mm)
$< 0/0001$	۰/۴۳۸	۰/۰۱۰	۰/۲۷۱	۰/۰۰۰	۰/۲۶۳	Con RH (mm)
۰/۰۰۷	۰/۲۸۳	$< 0/0001$	۰/۳۶۲	۰/۰۰۱	۰/۲۳۷	PRH (mm)
$< 0/0001$	۰/۶۰۰	۰/۰۲۵	۰/۲۳۶	$< 0/0001$	۰/۳۳۰	CRH (mm)
۰/۱۵۱	۰/۱۵۲	۰/۰۰۲	۰/۳۱۹	۰/۰۰۱	۰/۲۴۱	GA°
۰/۷۷۳	-۰/۰۳۱	$< 0/0001$	-۰/۰۴۱۴	$< 0/0001$	-۰/۲۷۷	AN (mm)

مدل، حذف و بدون این شاخص، مدل برآورد شد و نتیجه مدل به شرح زیر بود:

$$\text{سن} = 87/1 + (2/97 \times \text{LRB}) + (0/373 \times \text{CRH}) - (4/85 \times \text{AN}) + (0/478 \times \text{GA}) + (0/339 \times \text{ConRH}) - (2/24 \times \text{URB})$$

به عدد یک نزدیک تر باشد، نشان دهنده مناسب تر بودن مدل است. از نظر آماری، R^2 به میزان ۰/۱ تا ۰/۱۲ قابل قبول

مدل رگرسیون برآورد سن با استفاده از همه شاخصهای مورفولوژیک فک به روش Stepwise محاسبه شد. شاخص PRH در مدل با $P\text{-Value} = 0/672$ معنی دار نبود، لذا از

یکی از معیارهای بررسی مناسب بودن مدل رگرسیون خطی، معیار R^2 (ضریب تعیین) می باشد و هر چه مقدار آن

و شاخص URB با $P\text{-value}=0/025$ در همه موارد، معنی دار بودند، یعنی وجود آنها در مدل، کمک کننده بود. با استفاده از ضرایب استاندارد شده Beta، مشخص می شود که شاخص LRB بالاترین اثر را در مدل داشت و پس از آن به ترتیب از راست به چپ، شاخصهای ConRH، CRH، AN، URB و GA قرار داشتند.

در مردان، شاخصهای ConRH، GA، PRH، AN و در زنان، شاخصهای LRB، CRH دارای بیشترین توان در برآورد سن بودند و بدین ترتیب، فرمول محاسبه سن به تفکیک جنسیت به شرح زیر است:

توضیح: ضریب ثابت در مردان برابر بود با $82/5-$ و در

زنان برابر بود با $41/24-$

$$\text{سن مردان} = -82/5 - (6/07 \times AN) + (0/41 \times PRH) + (5/29 \times GA) + (0/404 \times ConRH)$$

$$\text{سن زنان} = -41/24 + (0/93 \times CRH) + (0/578 \times LRB)$$

دوتایی (Binary Logistic Regression) استفاده شد. در جدول ۴، شاخصهای رادیومورفومتریک مندیبل که در این مطالعه جهت تعیین جنس استفاده شدند، آورده شده است.

است و مقادیر بالاتر، دارای ارزش بیشتری خواهند بود. R^2 برای این مدل، برابر بود با $0/411$ ، یعنی ۴۱ درصد از تغییرات سن، توسط متغیرهای مستقل مدل تعیین می شد که نشانگر این است که این مدل، یک مدل مناسب جهت برآورد سن می باشد. در ضمن، با توجه به اینکه $P\text{-Value}$ این مدل، تقریباً صفر بود، به این معنی است که این مدل، جهت برآورد سن، قابل استفاده است.

ضریب ثابت با $P\text{-value}=0/0001$ و شاخص LRB با $P\text{-value}=0/002$ و شاخص CRH با $P\text{-value}=0/001$ و شاخص AN با $P\text{-value}=0/0001$ و شاخص GA با $P\text{-value}=0/007$ و شاخص ConRH با $P\text{-value}=0/005$

سایر شاخصها به دلیل $P\text{-value} > 0/05$ در مدل وارد نشده اند.

برای تشخیص جنسیت با استفاده از شاخصهای رادیومورفومتریک مندیبل، از مدل رگرسیون لجستیک

جدول ۴: شاخصهای رادیومورفومتریک مندیبل جهت تعیین جنس

شاخص	تعریف	P-Value	β
ConRH	فاصله بین کندیلیون تا محل تقاطع خط افقی فرضی با بوردر تحتانی راموس	0/036	-0/063
PRH	فاصله عمودی بین کندیلیون و خط افقی فرضی	<0/0001	-0/099
CRH	فاصله کندیلیون تا محل تقاطع خط افقی فرضی با بوردر تحتانی راموس	0/003	-0/086
AN	تقعر موجود در محل اتصال راموس و تنه استخوان مندیبل نزدیک لبه قدامی اتصال عضله ماستر	<0/0001	-0/979

Constant	ضریب ثابت	<0/0001	۱۷/۹۰۴
----------	-----------	---------	--------

سایر شاخصهای رادیومورفومتریک مندیل به دلیل سایر شاخصهای رادیومورفومتریک مندیل به دلیل P-value > 0/05 در مدل وارد نشده اند. می باشد:

$$\text{جنسیت} = 17/9 - (0/06 \times \text{ConRH}) - (0/099 \times \text{PRH}) - (0/086 \times \text{CRH}) - (0/979 \times \text{AN})$$

حاضر، راموس مندیل جهت تخمین سن و جنس انتخاب شد.

نتایج نشان داد تفاوت آماری معنی داری بین سمت چپ و راست مندیل در اندازه گیریهای خطی و زاویه ای وجود نداشت، که با نتایج مطالعات پیشین^(۱۲-۱۴) همخوانی دارد. در نتیجه، میانگین مقادیر اندازه گیری شده در دو سمت، جهت تجزیه و تحلیل های آماری مورد استفاده قرار گرفت. Abu-Taleb و همکاران^(۱۱) در مطالعه خود، تعداد ۱۹۱ عدد تصویر پانورامیک (۱۰۵ مرد و ۸۶ زن) با محدوده سنی ۶ تا ۷۰ سال را بررسی کردند. شاخصهای مورد بررسی آنها URB، LRB، CRH، ConRH، PRH و GA بودند. نتایج نشان داد که متوسط اندازه ها برای راموس در مردان بیشتر از زنان و برای زاویه گونیال، در زنان بیشتر از مردان بود و بهترین شاخص جهت پیشگویی سن و جنس، به ترتیب شاخص های ConRH و CRH بودند. آنها نتیجه گرفتند که راموس، شاخص مناسبی جهت پیشگویی سن و جنس و زاویه گونیال شاخص مناسبی جهت پیشگویی جنس می باشد. نتایج مطالعه حاضر نشان داد که مردان مقادیر میانگین بالاتری نسبت به زنان در تمام شاخصهای راموس داشتند و شاخص ConRH در تخمین سن، یک فاکتور شاخص و معنی دار بود. این نتایج با نتایج مطالعه Abu-Taleb و همکاران^(۱۱) همسو می باشد. علت همسو بودن می تواند

در این معادله، ضریب ثابت با P-value=0/000، شاخص ConRH با P-value=0/036، شاخص PRH با P-value=0/000، شاخص CRH با P-value=0/003 و شاخص AN با P-value=0/000 معنی دار بودند. حاصل این مدل، عددی بین صفر و یک بدست می آید. Cutoff Point این مدل برابر بود با 0/5، که به این معنی است که اگر حاصل معادله، برابر با 0/5 باشد امکان تعیین جنسیت وجود ندارد. هرچه عدد بدست آمده از 0/5 کمتر باشد احتمال مرد بودن بیشتر است و هرچه عدد از 0/5 بزرگتر باشد (عددی بین 0/5 تا ۱) احتمال زن بودن بیشتر می باشد.

بر اساس معادله پیشگویی (Prediction equation)، ۷۷/۵ درصد از مردان و ۸۶/۷ درصد از زنان از نظر جنس، بطور صحیح طبقه بندی می شدند و دقت کلی ۸۲/۱ درصد بود.

بحث

از بین استخوان های فک، کندیل و به ویژه راموس مندیل، بیشترین شاخص مورد استفاده در تمایز بین دو جنس هستند. همچنین کندیل و راموس مندیل، مکانهای مرتبط با بیشترین تغییرات مورفولوژیک در اندازه و ریما دالینگ در طول رشد می باشند.^(۱۲) از این رو در مطالعه

کلی و ضخامت اسکلت در مردان بیشتر از زنان است، اما این امر یک موضوع قطعی نیست زیرا اندازه و ضخامت استخوان علاوه بر جنس، به عوامل بیشتری نظیر تغذیه بهتر و فعالیت فیزیکی سنگین وابسته است.^(۱۹) مردان بطور متوسط، نیروی جویدن قوی تری نسبت به زنان دارند^(۱۳)، که این امر بر روی اندازه استخوان تأثیرگذار است.

در مورد زاویه گونیال در مطالعات مختلف، نتایج متغیر است. در مطالعه Kharoshah و همکاران^(۲۰) که بر روی جمعیت مصری شامل ۲۵۰ مرد و ۲۵۰ زن با محدوده سنی ۶ تا ۶۰ سال و با استفاده از اندازه گیریهای استئومتریک مندیبل در تصاویر حاصل از Spiral CT با بازسازی سه بعدی انجام شد، نتایج نشان داد که شاخصهای Bicondylar breadth و Gonial angle، Minimum ramus breadth بین دو جنس، تفاوت آماری معنی داری دارد، لذا می توان از این شاخصها جهت تمایز بین دو جنس استفاده کرد. نتایج مطالعه Abu-Taleb و همکاران^(۱۱) نشان داد که متوسط اندازه زاویه گونیال در مردان کمتر از زنان است. این محققین نتایج را این گونه توجیه نمودند که مندیبل در زنان، چرخش رو به پایین و عقب (Downward and backward rotation) و در مردان، چرخش رو به جلو دارد.

در مطالعات متعددی گزارش شده است که تفاوت زاویه گونیال بین دو جنس از نظر آماری معنی دار نمی باشد.^(۱۳، ۱۴، ۲۱) در مطالعه حاضر نیز متوسط زاویه گونیال در مردان ($123/86^\circ$) بیشتر از زنان ($123/42^\circ$) بود، اما این تفاوت از نظر آماری، معنی دار نبود. در جوامع مختلف انسانی، اندازه زاویه مندیبل (mandibular angle) متفاوت است بطوری که متوسط اندازه های مندیبل در جمعیت هندی، چینی و پرویی (119°)، انسانهای غارنشین (110°)، جمعیت اروپایی (128°)، در جمعیت های زردپوست و

مربوط به عواملی مانند روش کار، تعداد کل نمونه ها، میانگین سنی و نوع رادیوگرافی باشد. در مطالعه حاضر، اندازه زاویه گونیال در مردان بیشتر از زنان بدست آمد که تفاوت با مطالعه Abu-Taleb و همکاران^(۱۱) می تواند به علت تفاوت های نژادی و نیز تعداد مردان و زنان مورد بررسی باشد. Saini و همکاران^(۱۵) در مطالعه خود بر روی مندیبل ۹۲ مرد و ۲۴ زن سرخپوست با میانگین سنی ۳۷/۴ سال، نتیجه گرفتند که تمام شاخصهای اندازه گیری راموس در مردان بیشتر از زنان بود. همچنین، نتایج مطالعه Vodanovic و همکاران^(۱۶) که در جمعیت کروات و بر روی مندیبل ۲۶۳ نفر مرد و زن بالغ و نابالغ انجام شد، نشان داد که ابعاد راموس مندیبل بطور مشخصی در مردان بیشتر از زنان بود که با مطالعه حاضر، همسو می باشد. بطور مشابه، Indira و همکاران^(۱۷) در مطالعه بر روی ۵۰ مرد و ۵۰ زن با محدوده سنی ۲۰-۵۰ سال در بانگلور-هند، با استفاده از رادیوگرافی پانورامیک، دریافتند که ابعاد خطی راموس در مردان بیشتر از زنان بود. همچنین نتایج مطالعه Al-Shamout و همکاران^(۱۳) بر روی رادیوگرافی های پانورامیک افراد با دندان اردنی شامل ۱۰۳ مرد و ۱۰۶ زن با محدوده سنی ۱۱ تا ۶۹ سال و میانگین سنی ۳۳/۵۱ سال، نشان داد که مقدار ارتفاع راموس در مردان در مقایسه با زنان بیشتر است. این نتایج با نتایج مطالعه حاضر، همخوانی دارد و علت آن می تواند تشابه روش انجام مطالعه و نوع رادیوگرافی باشد. Rai و همکاران^(۱۸) در مطالعه خود که بر روی مندیبل خشک جمعیت هندی با دندان شامل ۸۸ مرد و ۲۹ زن انجام شد، دریافتند که ارتفاع راموس مندیبل در مردان تفاوت معنی داری نسبت به زنان نشان داد، اما از نظر عرض راموس (breadth of the ramus) تفاوت معنی داری بین دو جنس وجود نداشت. دلیل تفاوت نتایج مطالعه حاضر با مطالعه Rai می تواند، تفاوت در روش مطالعه باشد. عموماً اندازه

۱۲ مرد و ۱۸ زن با محدوده سنی ۴۲ تا ۷۴ سال و متوسط سنی ۶۱ سال انجام شد، مشاهده کردند که بین سن و ارتفاع راموس ارتباطی وجود ندارد.

در مورد ارتباط بین سن و عرض راموس، نتایج مطالعه حاضر موافق با مطالعه Abu-Taleb^(۱۱) و بر خلاف نتایج مطالعه Ghaffari و همکاران^(۲۵) است. آنها در مطالعه خود از تصاویر CT Scan بدست آمده از ۱۲۴ نفر شامل ۷۰ مرد و ۵۴ زن ۵۰-۲۱ ساله استفاده کردند و گزارش نمودند که در هر دو جنس، میانگین عرض راموس (Ramus breadth) با افزایش سن، کاهش می یابد. علت تفاوت نتایج می تواند تعداد نمونه و محدوده سنی وسیعتر در مطالعه حاضر و نیز عدم توجه به وضعیت دندانی در مطالعه Ghaffari و همکاران^(۲۵) باشد.

نتایج مطالعه حاضر نشان داد، میانگین اندازه زاویه گونیال با افزایش سن، افزایش و میانگین اندازه Antegonial notch با افزایش سن، کاهش می یابد که با نتایج مطالعات Al-Shamout و همکاران^(۱۳)، Ghaffari و همکاران^(۲۵) و Shah و همکاران^(۲۶) هم خوانی دارد.

در مطالعه Chole و همکاران^(۲۷) بر روی رادیوگرافی های پانورامیک ۸۵۴ فرد با دندان و ۲۰۶ فرد بی دندان ۶۶-۱۵ سال مشاهده شد؛ در مردان، زاویه گونیال تا سن ۵۵ سال، کاهش یافته و با افزایش بیشتر سن، افزایش می یابد. در زنان، اندازه زاویه گونیال تا سن ۵۵ سال کاهش، در محدوده سنی ۵۵ تا ۶۵ سال افزایش و مجدداً در بالای ۶۵ سال، کاهش داشت. البته در مطالعه آنها، ارتباط بین سن و اندازه زاویه گونیال از نظر آماری معنی دار نبود که نشان داد زاویه گونیال تحت تأثیر سن یا وضعیت دندانی افراد نیست. در مطالعه Abu-Taleb و همکاران^(۱۱) نیز ارتباطی بین مقدار زاویه گونیال و سن مشاهده نشد. همچنین Oksayan و همکاران^(۲۲) در مطالعه خود، در مقایسه افراد

آفریقایی سیاه پوست (۱۲۰°) و در جمعیت اردنی (۱۲۴°) گزارش شده است.^(۱۳)

در مطالعه حاضر، میانگین اندازه زاویه مندیبل برای کل جمعیت مورد مطالعه ۱۲۳/۶° بدست آمد که با عدد مربوطه در مطالعه Abu-Taleb و همکاران^(۱۱)، تقریباً مساوی می باشد. هرچه تفاوت در اندازه های زاویه مندیبل بین گروه های جمعیتی مختلف کوچکتر باشد، نشانه درجاتی از هموزنیتی (همگونی) بین این گروه ها می باشد، اما وقتی این تفاوت نسبتاً زیاد باشد، شاخصهای نژادی و جمعیتی می تواند در نظر گرفته شود.

از نظر تخمین سن، در مطالعه حاضر، میانگین عرضهای فوقانی (URB) و تحتانی (LRB) راموس و نیز CRH با افزایش سن افزایش می یافت. ارتفاع کندیلی راموس (ConRH) و ارتفاع راموس (PRH) نیز با افزایش سن افزایش نشان داد.

Oksayan و همکاران^(۲۲) در مطالعه خود که بر روی افراد کاملاً بی دندان (تعداد ۲۴ نفر و میانگین سنی ۶۹/۷ سال) و افراد مسن با دندان (تعداد ۲۴ نفر و میانگین سنی ۶۲/۲ سال) و افراد جوان با دندان (تعداد ۲۴ نفر و میانگین سنی ۱۸/۸ سال) انجام شد، نتیجه گرفتند که ارتفاع راموس با افزایش سن افزایش می یابد، اما با شرایط بی دندان شدن کاهش پیدا می کند. نتایج مطالعه Al-Shamout و همکاران^(۱۳) نشان داد که ارتفاع راموس در دهه های دوم و سوم افزایش یافته و پس از آن با افزایش سن کاهش پیدا می کند. نتایج مطالعه Leversha و همکاران^(۲۳) در بررسی ۲۲۰ کلیشه رادیوگرافی پانورامیک مربوط به افراد ۶۹-۱۹ ساله نیز نشان داد که زاویه گونیال با افزایش سن افزایش می یابد، در حالی که عرض بایگونیال و ارتفاع راموس با افزایش سن کاهش می یابد؛ در حالیکه Raustia و Salonen^(۲۴) در مطالعه خود که بر روی افراد کاملاً بی دندان شامل

مورفومتریک استخوان راموس فک پایین بر روی رادیوگرافی پانورامیک استفاده نمود.

تشکر و قدردانی

این مقاله منتج از پایان نامه تخصصی به شماره ۱۷۱، مصوب در شورای پژوهشی دانشگاه علوم پزشکی شهید صدوقی یزد می باشد. نویسندگان خود را ملزم می دانند از معاونت پژوهشی دانشکده دندانپزشکی یزد که حمایت مالی این طرح را بر عهده داشته است، تشکر و قدردانی نمایند.

تضاد و منافع

نویسندگان هیچ گونه تعارض منافی ندارند.

جوان با دندان و افراد مسن با دندان و کاملاً بی دندان، تفاوتی در مقادیر زاویه گونیال مشاهده نکردند. از سوی دیگر، Pecora و همکاران^(۲۸) در مطالعه خود که بر روی تصاویر لترال سفالومتری ۳۹ نفر شامل ۱۹ زن و ۲۰ مرد انجام شد، نتیجه گرفتند که اندازه زاویه گونیال با افزایش سن کاهش می یابد.

نتایج متفاوت در مورد رابطه بین اندازه زاویه گونیال و سن که در مطالعات مختلف دیده می شود می تواند با محدوده های سنی متفاوت و وضعیت دندانی افراد شرکت کننده در مطالعات مختلف مرتبط باشد.

نتیجه گیری

نتایج این مطالعه نشان داد می توان برای تشخیص جنسیت و تخمین سن در جمعیت ایرانی، از شاخص های

منابع:

1. Lee YH, Auh QS, Chun YH, An JS. Age-related radiomorphometric changes on panoramic radiographs. Clin Exp Dent Res 2021; 7(4): 539-51.
2. Verma P, Mahajan P, Puri A, Kaur S, Mehta S. Gender determination by morphometric analysis of mandibular ramus in sriganganagar population: A digital panoramic study. Indian J Dent Res 2020; 31(3): 444-8.
3. Damera A, Mohanalakshmi J, Yellarthi PK, Rezwana BM. Radiographic evaluation of mandibular ramus for gender estimation: Retrospective study. J Forensic Dent Sci 2016; 8(2): 74-8.
4. Franklin D, O'Higgins P, Oxnard CE, Dadour I. Discriminant function sexing of the mandible of indigenous South Africans. Forensic Sci Int 2008; 179(1): 84. e1- e5.
5. Piña DAM, Ortega-Pertuz AI. Utility of radiomorphometrics indexes of the mandible for age estimation in adults. J Forensic Odontostomatol 2022; 40(1): 20-33.
6. Singh S, Bhargava D, Deshpande A. Dental orthopantomogram biometrics system for human identification. J Forensic Leg Med 2013; 20(5): 399-401.
7. Viner MD, Robson J. Post-Mortem Forensic Dental Radiography - a review of current techniques and future developments. J Forens Radiol Imaging 2017; 8: 22-37.
8. Leo C, O'Connor JE, McNulty JP. Combined radiographic and anthropological approaches to victim identification of partially decomposed or skeletal remains. Radiography 2013; 19(4): 353-62.
9. Steyn M, İşcan MY. Sexual dimorphism in the crania and mandibles of South African whites. Forensic Sci Int 1998; 98(1-2): 9-16.
10. De Oliveira Gamba T, Alves MC, Haiter-Neto F. Mandibular sexual dimorphism analysis in CBCT scans. J Forensic Leg Med 2016; 38: 106-10.
11. Abu-Taleb NS, Beshlawy ME. Mandibular Ramus and Gonial Angle Measurements as Predictors of Sex and Age in an Egyptian Population Sample: A Digital Panoramic Study. J Forensic Res 2015; 6(5): 1-7.
12. Huuononen S, Sipilä K, Haikola B, Tapio M, Söderholm AL, Remes-Lyly T, et al. Influence of edentulousness on gonial angle, ramus and condylar height. J Oral Rehabil 2010; 37(1): 34-8.

13. Al-Shamout R, Ammouh M, Alrbata R, Al-Hababha A. Age and gender differences in gonial angle, ramus height and bigonial width in dentate subjects. *Pak Oral Dent J* 2012; 32(1): 81-7.
14. Shahabi M, Ramazanzadeh BA, Mokhber N. Comparison between the external gonial angle in panoramic radiographs and lateral cephalograms of adult patients with Class I malocclusion. *J Oral Sci* 2009; 51(3): 425-9.
15. Saini V, Srivastava R, Rai RK, Shamal SN, Singh TB, Tripathi SK. Mandibular ramus: an indicator for sex in fragmentary mandible. *J Forensic Sci* 2011; 56(1): S13-6.
16. Vodanović M, Dumančić J, Demo Ž, Mihelić D. Determination of sex by discriminant function analysis of mandibles from two Croatian archaeological sites. *Acta Stomatol Croat* 2006; 40(3): 263-77.
17. Indira AP, Markande A, David MP. Mandibular ramus: An indicator for sex determination - A digital radiographic study. *J Forensic Dent Sci* 2012; 4(2): 58-62.
18. Rai R, Ranade AV, Prabhu LV, Pai MM, Madhyastha S, Kumaran M. A Pilot study of the mandibular angle and ramus in indian population/Estudio piloto del aAngulo y rama de la mandibula en la poblacion hindu. *Int J Morphol* 2007; 25(2): 353-7.
19. Kumar MP, Lokanadham S. Sex determination & morphometric parameters of human mandible. *Int J Res Med Sci* 2013; 1(2): 93-6.
20. Kharoshah MA, Almadani O, Ghaleb SS, Zaki MK, Fattah YA. Sexual dimorphism of the mandible in a modern Egyptian population. *J Forensic Leg Med* 2010; 17(4): 213-5.
21. Bakan A, Kervancioğlu P, Bahşi İ, Yalçın ED. Comparison of the Gonial Angle With Age and Gender Using Cone-Beam Computed Tomography Images. *Cureus* 2022; 14(5): e24997.
22. Okşayan R, Asarkaya B, Palta N, Şimşek İ, Sökücü O, İşman E. Effects of edentulism on mandibular morphology: evaluation of panoramic radiographs. *Sci World J* 2014; 2014: 254932.
23. Leversha J, McKeough G, Myrteza A, Skjellrup-Wakefiled H, Welsh J, Sholapurkar A. Age and gender correlation of gonial angle, ramus height and bigonial width in dentate subjects in a dental school in Far North Queensland. *J Clin Exp Dent* 2016; 8(1): e49-54.
24. Raustia AM, Salonen MA. Gonial angles and condylar and ramus height of the mandible in complete denture wearers--a panoramic radiograph study. *J Oral Rehabil* 1997; 24(7): 512-6.
25. Ghaffari R, Hosseinzade A, Zarabi H, Kazemi M. Mandibular dimensional changes with aging in three dimensional computed tomographic study in 21 to 50 year old men and women. *J Dentomaxillofac* 2013; 2(1): 7-122.
26. Shah PH, Venkatesh R, More CB, Vaishnavee V. Age- and sex-related mandibular dimensional changes: A radiomorphometric analysis on panoramic radiographs. *Indian J Dent Res* 2020; 31(1): 113-7.
27. Chole RH, Patil RN, Balsaraf Chole S, Gondivkar S, Gadbail AR, Yuwanati MB. Association of mandible anatomy with age, gender, and dental status: a radiographic study. *ISRN Radiol* 2013; 2013: 453763.
28. Pecora NG, Baccetti T, McNamara JA, Jr. The aging craniofacial complex: a longitudinal cephalometric study from late adolescence to late adulthood. *Am J Orthod Dentofacial Orthop* 2008; 134(4): 496-505.