

## Prevalence of Articular Eminence Pneumatization in Panoramic Radiographs: A Cross-sectional study in an Iranian Population

Marjan Afzali<sup>1</sup>, Alireza Babaei<sup>2</sup>, Ehsan Moudi<sup>3</sup>, Maryam Johari<sup>4\*</sup>

<sup>1</sup>Dental Student, Babol Medical University, Babol, Iran

<sup>2</sup>Assistant Professor, Department of Oral and Maxillofacial Surgery Babol University of Medical Sciences, Babol, Iran.

<sup>3</sup>Professor, Department of Oral and Maxillofacial Radiology Babol University of Medical Sciences, Babol, Iran.

<sup>4</sup>Assistant Professor, Department of Oral and Maxillofacial Radiology Babol University of Medical Sciences, Babol, Iran

Received: 7 May 2024 , Accepted: 6 August 2024

**Background:** Articular eminence pneumatization is an anatomical variation in the temporal bone that can predispose the patient for pathologic changes and is also considered as a prognostic factor for middle ear infection. The aim of this study was to evaluate the prevalence of articular eminence pneumatization in panoramic radiographs.

**Methods and Materials:** In this cross-sectional study, the panoramic radiographs of patients were retrieved from the archives of a private oral and maxillofacial radiology center in Babol, Iran. The articular eminence and temporomandibular joint were examined in each radiograph. The pattern of articular eminence pneumatization was evaluated in terms of age, gender, laterality (unilateral, bilateral) and lacunarity (unilacunar, multilacunar). Data were analyzed using SPSS software and Chi-square test. The significance level was set at P-value=0.05.

**Results:** A total of 5000 radiographs were evaluated. Patients had a mean age of 15.36±34 years and an age range of 5-60 years. Articular eminence pneumatization was observed in 47 (0.9%) individuals. The prevalence of articular eminence pneumatization was 0.9% and 1% in male and female patients, respectively (P=0.68). Unilateral pneumatization was more frequent than bilateral pneumatization. The prevalence of Articular eminence pneumatization was significantly correlated to patient's age (P<0.001). The highest prevalence was observed in the 15 to 30-year-old age group.

**Conclusion:** When surgical intervention is required in the temporomandibular joint area, the possible presence of air cells should be taken in to consideration in order to avoid any unwanted penetration into the surrounding tissues.

**Keywords:** Articular Eminence; Pneumatization; Temporomandibular joint

\*Corresponding Author: [m.johari@mubabol.ac.ir](mailto:m.johari@mubabol.ac.ir)

➤ **Please cite this paper as:** Afzali M, Babaei A, Moudi E, Johari M. Prevalence of Articular Eminence Pneumatization in Panoramic Radiographs: A Cross-sectional study in an Iranian Population. *J Mashhad Dent Sch* 2024; 48(3):706-14.

➤ [DOI: 10.22038/jmds.2024.24791](https://doi.org/10.22038/jmds.2024.24791)



## شیوع هوادار شدن برجستگی مفصلی در رادیوگرافی پانورامیک: یک مطالعه مقطعی در جمعیتی از شمال ایران

مرجان افصلی<sup>۱</sup>، علیرضا بابایی<sup>۲</sup>، احسان موعودی<sup>۳</sup>، مریم جوهری<sup>۴\*</sup>

<sup>۱</sup>دانشجوی دندانپزشکی، دانشکده دندانپزشکی، دانشگاه علوم پزشکی بابل، بابل، ایران  
<sup>۲</sup>استادیار، گروه جراحی دهان، فک و صورت، دانشکده دندانپزشکی، دانشگاه علوم پزشکی بابل، بابل، ایران  
<sup>۳</sup>استاد، گروه رادیولوژی دهان، فک و صورت، دانشکده دندانپزشکی، دانشگاه علوم پزشکی بابل، بابل، ایران  
<sup>۴</sup>استادیار، گروه رادیولوژی دهان، فک و صورت، دانشکده دندانپزشکی، دانشگاه علوم پزشکی بابل، بابل، ایران

تاریخ ارائه مقاله: ۱۴۰۳/۲/۱۸ - تاریخ پذیرش: ۱۴۰۳/۶/۶

### چکیده:

**مقدمه:** هوادار شدن سلول های برجستگی استخوان گیجگاهی (Articular Eminence) به گونه ای از تنوع آناتومیکی اطلاق می گردد که می تواند زمینه ای برای ایجاد و گسترش ضایعات پاتولوژیک باشد. تمام قسمت های استخوان تمپورال، ممکن است توسط سلول های هوایی ماستوئید، هوادار شوند. هدف از این مطالعه، بررسی فراوانی پنوماتیزاسیون برجستگی مفصلی در رادیوگرافی پانورامیک بود.

**مواد و روش ها:** در این مطالعه مقطعی، ۵۰۰۰ کلبشه های رادیوگرافی پانورامیک بیماران ۵ تا ۶۰ سال مراجعه کننده به کلینیک دندانپزشکی دانشکده دندانپزشکی بابل و مراکز خصوصی رادیولوژی فک و صورت شهر بابل، جهت ارزیابی از نظر پنوماتیزاسیون برجستگی مفصلی مورد ارزیابی قرار گرفتند. پنوماتیزاسیون برجستگی مفصلی از نظر سن، جنس، یکطرفه و دوطرفه، یونی لاکولار و مولتی لاکولار بودن مورد ارزیابی قرار گرفت. داده ها با استفاده از نرم افزار SPSS و با آزمون کای دو تجزیه و تحلیل شدند. سطح معنی داری ۰/۰۵ در نظر گرفته شد.

**یافته ها:** شیوع حفره دار شدن برجستگی مفصلی در مردان و زنان حدود ۱ درصد بود، که از نظر آماری اختلاف معنی داری وجود نداشت. شیوع درگیری یک طرفه بیشتر از شیوع درگیری به صورت دو طرفه بود. ( $P=۰/۶۸$ ) بین سن و شیوع پنوماتیزاسیون مفصل ارتباط معناداری وجود داشت ( $P=۰/۰۰۱$ ) به طوری که بیشترین فراوانی در افراد ۳۰-۱۵ سال مشاهده شد.

**نتیجه گیری:** هنگامی که مداخله ی جراحی در ناحیه مفصل تمپورومندیولار انجام می شود، حضور سلول های هوایی به منظور جلوگیری از نفوذ ناخواسته به بافت اطراف باید مورد توجه قرار بگیرد.

**کلمات کلیدی:** برجستگی مفصلی، هوادار شدن، مفصل گیجگاهی- فکی

## مقدمه:

حفرات پر شده از هوا که از تنه‌ی ماستوئید پروسس استخوان تمپورال و از پیرامون گوش میانی سرچشمه می‌گیرند، به عنوان سلول‌های هوایی ماستوئید، معرفی شده‌اند. یکی از موارد پراهمیت بررسی پنوماتیزاسیون سلول‌های هوایی ماستوئید این است که می‌تواند به عنوان یک پیش آگهی برای ابتلای فرد به عفونت گوش میانی در نظر گرفته شود. تمام قسمت‌های استخوان تمپورال، ممکن است توسط سلول‌های هوایی ماستوئید، هوادار شوند.<sup>(۱)</sup>

هوادار شدن سلول‌های برجستگی استخوان گیجگاهی (Articular Eminence) به گونه‌ای از تنوع آناتومیکی اطلاق می‌گردد که می‌تواند زمینه‌ای برای ایجاد و گسترش ضایعات پاتولوژیک باشد. به فرایند تشکیل این سلول‌های هوایی اصطلاحاً پنوماتیزاسیون گفته می‌شود.<sup>(۲)</sup>

سلول‌های هوایی به صورت یک طرفه، دو طرفه و همچنین به اشکال تک حفره‌ای یا چندحفره‌ای تظاهر می‌نمایند.<sup>(۳و۴)</sup>

هوایی شدن سلول‌های برجستگی مفصلی استخوان گیجگاهی شبیه ضایعات رادیولوسنت و غیرمتقارن می‌باشد که شباهت زیادی با سلول‌های هوایی طبیعی استخوان ماستوئید دارد.<sup>(۵و۶)</sup> مطالعات نشان داده است که این ضایعات می‌توانند در ده نقطه از استخوان گیجگاهی از جمله برجستگی مفصلی ایجاد گردند، که در این صورت به آن اصطلاحاً PAT (pneumatized articular tubercle) گفته می‌شود.<sup>(۲)</sup> برجستگی مفصلی به علت مجاورت با مفصل گیجگاهی فکی و خطر انتقال عفونت به آن، حائز اهمیت می‌باشد. هوایی شدن سلول‌ها، یکی از عوامل گسترش عفونت گوش میانی، التهاب

استخوان ماستوئید و حتی انکیلوزیس در مقالات ذکر شده است.<sup>(۴-۲)</sup>

در موارد نادر، پنوماتیزاسیون استخوان تمپورال، احتمال بروز عوارض حین جراحی را در هنگام دستکاری مفصل گیجگاهی فکی افزایش می‌دهد<sup>(۳)</sup>؛ زیرا پرفوراسیون می‌تواند در طول مانورهای ساده مانند دایسکشن رخ دهد.<sup>(۶)</sup> به طور معمول حفره دار شدن قوس زایگوما و برجستگی مفصلی، بعد از بلوغ گزارش شده است، که آن را به گسترش عفونت گوش میانی (اوتیت میانی) یا التهاب ماستوئید (ماستوئیدیت) ارتباط داده‌اند.<sup>(۷)</sup> حفره دار شدن برجستگی مفصلی از لحاظ بالینی، بدون علامت بوده و در نمای رادیوگرافی به صورت ضایعات استئولیتیک گرد یا بیضی شکل با حدود مشخص (تک حجره‌ای یا چند حجره‌ای) یا تراپکولر، یک طرفه یا دو طرفه ظاهر می‌شود.<sup>(۵)</sup> مطالعه‌ی Orhan و همکاران<sup>(۸)</sup> در ترکیه، شیوع PAT را، ۲۶/۱ درصد گزارش داده‌اند. بنابراین تصاویر پانورامیک قبل از جراحی‌های ناحیه‌ی مفصل تمپورال و مندیبولار (تومور، شکستگی و ...) جهت بررسی حفره دار شدن برجستگی مفصلی، میتواند پیشنهاد شود. این مطالعه به تعیین شیوع حفره دار شدن برجستگی مفصلی در رادیوگرافی پانورامیک پرداخت تا با کسب دانش کافی و شناخت پنوماتیزاسیون مفصلی از روی رادیوگرافی پانورامیک، باعث افزایش آگاهی کلینیسین از میزان فراوانی پنوماتیزاسیون مفصلی و علائم احتمالی آن شود.

حفرات پر شده از هوا که از تنه‌ی ماستوئید پروسس استخوان تمپورال و از پیرامون گوش میانی سرچشمه می‌گیرند، به عنوان سلول‌های هوایی ماستوئید، معرفی شده‌اند. یکی از موارد پراهمیت بررسی پنوماتیزاسیون سلول‌های هوایی ماستوئید این است که می‌تواند به عنوان یک پیش آگهی برای ابتلای فرد به عفونت گوش میانی در نظر گرفته شود. تمام قسمت‌های استخوان تمپورال، ممکن است توسط سلول‌های هوایی ماستوئید، هوادار شوند.<sup>(۱)</sup>

هوادار شدن سلول‌های برجستگی استخوان گیجگاهی (Articular Eminence) به گونه‌ای از تنوع آناتومیکی اطلاق می‌گردد که می‌تواند زمینه‌ای برای ایجاد و گسترش ضایعات پاتولوژیک باشد. به فرایند تشکیل این سلول‌های هوایی اصطلاحاً پنوماتیزاسیون گفته می‌شود.<sup>(۲)</sup>

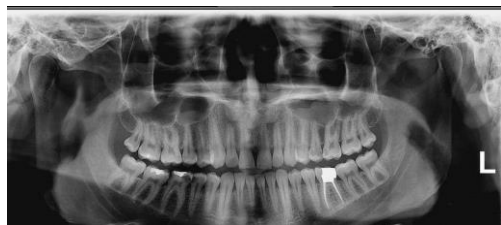
سلول‌های هوایی به صورت یک طرفه، دو طرفه و همچنین به اشکال تک حفره‌ای یا چندحفره‌ای تظاهر می‌نمایند.<sup>(۳و۴)</sup>

هوایی شدن سلول‌های برجستگی مفصلی استخوان گیجگاهی شبیه ضایعات رادیولوسنت و غیرمتقارن می‌باشد که شباهت زیادی با سلول‌های هوایی طبیعی استخوان ماستوئید دارد.<sup>(۵و۶)</sup> مطالعات نشان داده است که این ضایعات می‌توانند در ده نقطه از استخوان گیجگاهی از جمله برجستگی مفصلی ایجاد گردند، که در این صورت به آن اصطلاحاً PAT (pneumatized articular tubercle) گفته می‌شود.<sup>(۲)</sup> برجستگی مفصلی به علت مجاورت با مفصل گیجگاهی فکی و خطر انتقال عفونت به آن، حائز اهمیت می‌باشد. هوایی شدن سلول‌ها، یکی از عوامل گسترش عفونت گوش میانی، التهاب

## مواد و روش ها

جنس و سن بیماران، پنوماتیزاسیون برجستگی مفصلی، یکطرفه و دوطرفه، یونی لاکولار و مولتی لاکولار بودن پنوماتیزاسیون ثبت شدند (تصویر ۱). بیماران به ۴ گروه سنی ۵ تا ۱۴ سال، ۱۵ تا ۳۰ سال، ۳۱ تا ۴۵ سال و ۴۵ تا ۶۰ سال تقسیم بندی گردیدند.

در نهایت داده ها با استفاده از نرم افزار SPSS نسخه ۲۲، شاخص های توصیفی و آنالیز آماری Chi-square تحلیل شدند.  $P < 0/05$  به عنوان سطح معناداری در نظر گرفته شد.



شکل ۱: پنوماتیزاسیون مفصلی یک طرفه، مولتی لاکولار

## یافته ها

در این مطالعه، ۵۰۰۰ کلیشه پانورامیک مورد بررسی قرار گرفت. در این بین ۲۸۳۵ نفر (۵۶/۷٪) زن و ۲۱۶۵ نفر (۴۳/۳٪) مرد بودند. میانگین سنی افراد مورد مطالعه با انحراف معیار ۳۴  $\pm 15,36$  در محدوده ی سنی ۵-۶۰ سال بود. در این میان، ۴۷ نفر (۰/۹٪) دارای پنوماتیزاسیون مفصلی و ۴۹۵۳ نفر (۹۹/۱٪) فاقد آن بودند. از میان افراد با پنوماتیزاسیون برجستگی مفصلی، ۲۸ نفر (۱٪) زن و ۱۹ نفر (۰/۹٪) مرد بودند. پنوماتیزاسیون مفصلی در زنان بیشتر از مردان بود، ولی از نظر آماری اختلاف معناداری نداشت. ( $P=0/68$ )

در مقایسه ی سن با پنوماتیزاسیون مفصلی، ۱ نفر میان افراد با گروه سنی ۱۴-۵ سال (۰/۲٪)، ۲۶ نفر میان گروه سنی

مطالعه حاضر، حاصل پایان نامه دانشجویی بوده که در کمیته اخلاق دانشگاه علوم پزشکی بابل ارزیابی و با کد IR.MUBABOLREC.1399.339 به تایید رسید. این مطالعه، از نوع توصیفی-مقطعی بود. نمونه ها از آرشیو مراکز خصوصی رادیولوژی دهان، فک و صورت جمع آوری گردید. این مطالعه بر روی ۵۰۰۰ بیمار که به یک مرکز رادیولوژی خصوصی دهان، فک و صورت شهرستان بابل مراجعه کرده بودند، انجام گرفت. تمامی تصاویر با یک دستگاه OPG مشخص (کداک France, Carestream) مورد ارزیابی قرار گرفت. معیار ورود به مطالعه شامل تصاویر پانورامیک استاندارد و بیماران تا سن ۶۰ سال بود. بیماران با سابقه تروما، ضایعات مفصل فکی، بیماریانی که در کلیشه رادیوگرافی آنها قوس زایگوماتیک به دلیل تکنیکی یا آناتومیکی به طور کامل مشاهده نشده بود و سابقه شکستگی ماگزیلوفاسیال یا آنومالی ماگزیلوفاسیال داشتند، از مطالعه خارج شدند<sup>(۹)</sup>. همچنین هر بیمار تنها یک بار در مطالعه مورد ارزیابی قرار گرفت. تمام بیماران انتخاب شده توسط یک برند دستگاه اکسپوز شدند. تمام رادیوگرافی ها توسط دو مشاهده گر (یک متخصص رادیولوژی دهان، فک و صورت و یک دانشجوی دندانپزشکی که از قبل توسط دو متخصص رادیولوژی دهان، فک و صورت آموزش دیده بود) مورد بررسی قرار گرفت. دو مشاهده گر نظرات خود را به صورت مجزا ثبت نموده و در نهایت نظرات، گردآوری شده و مورد بررسی قرار گرفت. در مواردی که نظر دو مشاهده گر با هم تناقض داشت، مجدد مورد ارزیابی قرار گرفت. برای ثبت اطلاعات بیماران از چک لیست استفاده شد. در چک لیست،

در مقایسه ی نوع پنوماتیزاسیون مفصلی با جنس، در ۲۸ مورد از زنان دارای پنوماتیزاسیون مفصلی، ۱۸ نفر دارای پنوماتیزاسیون مفصلی یک طرفه (۳/۶۴ درصد) و ۱۰ نفر دارای پنوماتیزاسیون مفصلی دو طرفه (۷/۳۵ درصد) بودند و در مردان از میان ۱۹ مورد دارای پنوماتیزاسیون مفصلی، ۱۱ مورد دارای پنوماتیزاسیون مفصلی یک طرفه (۹/۵۷ درصد) و ۸ مورد دارای پنوماتیزاسیون مفصلی دو طرفه بودند که در زنان و مردان فراوانی پنوماتیزاسیون یک طرفه بیشتر از دوطرفه بود ولی از نظر آماری اختلاف معناداری دیده نشد ( $P=۰/۶۵$ ). (جدول ۲)

۳۰-۱۵ سال (۱/۸٪)، ۹ نفر میان افراد با گروه سنی ۳۱-۴۵ (۵/۰٪) و ۱۱ نفر میان افراد با گروه سنی بالای ۴۵ سال (۹/۰٪)، دارای پنوماتیزاسیون مفصلی بودند که در این میان افراد با گروه سنی ۳۰-۱۵ سال بیشترین فراوانی پنوماتیزاسیون مفصلی را دارا بودند. افراد با گروه سنی ۱۴-۵ سال کمترین فراوانی پنوماتیزاسیون مفصلی را داشتند. تنوع پنوماتیزاسیون در گروههای سنی مختلف، اختلاف آماری معناداری داشت. ( $P<۰/۰۰۱$ ) (جدول ۱)

جدول ۱: فراوانی پنوماتیزاسیون برجستگی مفصلی به تفکیک گروه سنی و جنس

پنوماتیزاسیون مفصلی					
P-value	کل	ندارد	دارد		
	۴۳۹	۴۳۸ (۹۹/۸)	۱ (۰/۲)	۱۴-۵	
	۱۴۶۹	۱۴۴۳ (۹۸/۲)	۲۶ (۱/۸)	۳۰-۱۵	
*۰/۰۰۰	۱۹۰۲	۱۸۹۳ (۹۵/۵)	۹ (۰/۵)	گروه سنی (سال) ۴۵-۳۱	
	۱۲۳۷	۱۲۲۶ (۹۹/۱)	۱۱ (۰/۹)	>۴۵	
۰/۶۸	۲۸۳۵	۲۸۰۷ (۲۸)	۲۸ (۱)	جنس مونث	
	۲۱۶۵	۲۱۴۶ (۱۹)	۱۹ (۰/۹)	مذکر	

\* Chi-square

جدول ۲: فراوانی نوع هوادار شدن برجستگی مفصلی (یک طرفه/دو طرفه) شریابیل به تفکیک جنس

*P-value	دوطرفه		یک طرفه		
	درصد	تعداد	درصد	تعداد	
۰/۶۵	۳۵/۷	۱۰	۶۴/۳	۱۸	زن
	۴۲/۱	۸	۵۷/۹	۱۱	مرد

\* Chi-square

جدول ۳: نوع هوادار شدن برجستگی مفصلی (یک طرفه/دو طرفه) شهر بابل به تفکیک گروه سنی

پنوماتیزاسیون مفصلی دو طرفه		پنوماتیزاسیون مفصلی یک طرفه		میانگین سنی
درصد	تعداد	درصد	تعداد	
۰	۰	۱۰۰	۱	۵-۱۴
۳۸/۵	۱۰	۶۱/۵	۱۶	۱۵-۳۰
۴۵	۴	۵۵	۵	۳۱-۴۵
۳۶/۴	۴	۶۳/۶	۷	>۴۵

گروه سنی ۳۱-۴۵ سال، ۷ نفر با پنوماتیزاسیون مفصلی یونی لاکولار (۷۷/۸ درصد) و ۲ نفر با پنوماتیزاسیون مفصلی مولتی لاکولار (۲۲/۲ درصد) و در گروه سنی افراد بالای ۴۵ سال، ۱۰ نفر با پنوماتیزاسیون مفصلی یونی لاکولار (۹۰/۹ درصد) و ۱ نفر با پنوماتیزاسیون مفصلی مولتی لاکولار (۰/۱ درصد) مشاهده شد که از لحاظ آماری ارتباط معناداری دیده نشد ( $P=۰/۸۶۵$ ).

در بررسی ارتباط جنس با پنوماتیزاسیون مفصلی یونی و مولتی لاکولار، ۲۰ نفر از زنان (۷۱/۴ درصد) دارای پنوماتیزاسیون مفصلی یونی لاکولار و ۸ نفر از آنها (۲۸/۶ درصد) دارای پنوماتیزاسیون مفصلی مولتی لاکولار بودند و در میان مردان دارای پنوماتیزاسیون مفصلی، ۱۴ نفر (۷۳/۷ درصد) دارای پنوماتیزاسیون مفصلی یونی لاکولار و ۵ نفر (۲۶/۳ درصد) دارای پنوماتیزاسیون مفصلی مولتی لاکولار بودند که از نظر آماری اختلاف معناداری مشاهده نشد ( $P=۰/۲۶$ ).

### بحث

برجستگی مفصلی (Articular Eminence)، با شکلی محدب، حد قدامی حفره ی گلوئید استخوان تمپورال را

در بررسی نوع پنوماتیزاسیون مفصلی، از میان ۴۷ نفری که دارای پنوماتیزاسیون مفصلی بودند، ۲۹ نفر دارای پنوماتیزاسیون مفصلی یک طرفه (۶۹/۷ درصد) و ۱۸ نفر دارای پنوماتیزاسیون مفصلی دو طرفه بودند. در این میان در افراد گروه سنی ۵-۱۴ سال، تنها یک مورد پنوماتیزاسیون مفصلی داشت که از نوع یک طرفه بود. در افراد با گروه سنی ۳۰-۱۵ سال، ۱۶ نفر پنوماتیزاسیون مفصلی یک طرفه (۶۱/۵ درصد) و ۱۰ نفر پنوماتیزاسیون مفصلی دو طرفه (۳۱/۳ درصد) داشتند، در گروه سنی ۳۱-۴۵ سال، ۵ نفر پنوماتیزاسیون مفصلی یک طرفه (۵۵ درصد) و ۴ نفر پنوماتیزاسیون مفصلی دو طرفه (۴۵ درصد) و در گروه سنی بالای ۴۵ سال، ۷ نفر پنوماتیزاسیون مفصلی یک طرفه (۶۳/۶ درصد) و ۴ نفر پنوماتیزاسیون مفصلی دو طرفه (۳۶/۴ درصد) داشتند که از لحاظ آماری معنادار نبود. ( $P=۰/۶۵$ ) (جدول ۳)

در مقایسه ی سن و جنس با پنوماتیزاسیون مفصلی مولتی و یونی لاکولار، در گروه سنی ۵-۱۴ سال تنها یک مورد پنوماتیزاسیون یونی لاکولار و در گروه سنی ۱۵-۳۰ سال، ۱۶ نفر با پنوماتیزاسیون مفصلی یونی لاکولار (۶۱/۵ درصد) و ۱۰ نفر با پنوماتیزاسیون مفصلی مولتی لاکولار (۳۸/۵ درصد)، در

وجود نداشت، که با نتیجه ی مطالعه ی حاضر مغایرت داشت. چنین اختلافی می تواند ناشی از اختلاف در حجم نمونه ی مورد بررسی باشد.

در بررسی میانگین پنوماتیزاسیون مفصلی بر حسب جنس، پنوماتیزاسیون مفصلی در زنان بیشتر از مردان بود ولی میان پنوماتیزاسیون مفصلی و جنس اختلاف معناداری مشاهده نشد، که با نتیجه ی مطالعه ی میریگی و همکاران در یزد<sup>(۱۲)</sup> مطابقت داشت. در مطالعه ی میریگی و همکاران، ۳۰۹۸ کلیشه رادیوگرافی پانورامیک، جهت ارزیابی شیوع و نمای رادیوگرافی هوایی شدن سلول های برجستگی مفصلی استخوان گیجگاهی مورد بررسی قرار گرفت. نتایج حاصله نشان داد در ۴۱ نفر از ۱۷۳۵ زن (۲/۴ درصد) و ۲۳ نفر از ۱۳۶۳ مرد (۱/۷ درصد) هوایی شدن سلول های برجستگی مفصلی استخوان گیجگاهی دیده شد. این تفاوت آماری در توزیع جنسی، معنی دار نبود.

در مطالعه ما، در بررسی میانگین پنوماتیزاسیون مفصلی بر حسب جنس، پنوماتیزاسیون مفصلی در زنان بیشتر از مردان بود ولی میان پنوماتیزاسیون مفصلی و جنس اختلاف معناداری مشاهده نشد، که با نتیجه ی مطالعه ی میریگی و همکاران<sup>(۱۲)</sup> در یزد مطابقت داشت. در مطالعه ی میریگی و همکاران<sup>(۱۲)</sup>، ۳۰۹۸ کلیشه رادیوگرافی پانورامیک، جهت ارزیابی شیوع و نمای رادیوگرافی هوایی شدن سلول های برجستگی مفصلی استخوان گیجگاهی مورد بررسی قرار گرفت. نتایج حاصله نشان داد در ۴۱ نفر از ۱۷۳۵ زن (۲/۴ درصد) و ۲۳ نفر از ۱۳۶۳ مرد (۱/۷ درصد)، هوایی شدن سلول های برجستگی مفصلی استخوان گیجگاهی دیده شد. این تفاوت آماری در توزیع جنسی، معنی دار نبود.

تشکیل می دهد. حفره دار شدن برجستگی مفصلی به صورت حفره هایی شبیه سلول های هوایی است که در زائده ی ماستوئید حضور دارند. تمام قسمت های استخوان تمپورال، ممکن است توسط سلول های هوایی کوچک مشتق از سلول های هوایی ماستوئید هوادار شوند. ۱۰ ناحیه درون استخوان تمپورال تشخیص داده شده که در آن سلول های هوایی فرعی یافت شده است<sup>(۳)</sup>. توزیع سلول های هوایی در استخوان تمپورال در سال ۱۹۳۴ توسط Tremble گزارش شد.<sup>(۹)</sup>

در مطالعه حاضر، از لحاظ آماری میان سن و پنوماتیزاسیون مفصلی ارتباط معناداری مشاهده شد. در مقایسه ی سن با پنوماتیزاسیون مفصلی، ۲۶ نفر در گروه سنی ۳۰-۱۵ سال، بیشترین فراوانی پنوماتیزاسیون مفصلی (۱/۸ درصد) را دارا بودند. افراد با گروه سنی ۳۱-۴۵ سال، کمترین فراوانی پنوماتیزاسیون مفصلی را داشتند. در مطالعه ای که توسط ترک زاده و همکاران<sup>(۱۰)</sup> در اصفهان جهت بررسی شیوع حفره دار شدن برجستگی مفصلی استخوان تمپورال انجام شد، توزیع فراوانی حفره دار شدن استخوان تمپورال در چهار گروه سنی بررسی شد، که در افراد با سن کمتر از ۲۰ سال فقط ۱ نفر، در افراد با سن ۲۰ تا ۴۰ سال، ۶ نفر و در افراد با سن ۴۱-۶۰ سال، ۲ نفر حفره دارشدگی برجستگی مفصلی استخوان تمپورال را نشان دادند. در افراد بالای ۶۰ سال، پنوماتیزاسیون مشاهده نشد.

در مطالعه ای که توسط Safaee و همکاران<sup>(۱۱)</sup> انجام شد فراوانی پنوماتیزاسیون آرتیکول توپرکل (PAT) ۲/۷ درصد بود. PAT در ۴۳ مرد و ۴۰ زن در سنین ۲ تا ۷۰ سال،  $3/28 \pm 149/9$  مشاهده شد. از نظر وجود پنوماتیزاسیون آرتیکولار توپرکل (PAT) میان دو جنس تفاوت معنی داری

ZACD در سن ۴ تا ۶۰ سالگی با میانگین سنی ۳۱/۴۳ سال بودند. اکثر بیماران مبتلا به ZACD در سن ۳۰ سالگی بودند. ۳۰ مورد (۶۵/۲٪) ZACD یک طرفه بودند و ۲۰ مورد در سمت راست قرار داشتند. در ۱۶ مورد (۳۴/۸٪)، ZACD دوطرفه و در ۴۴ ضایعه به صورت یکطرفه بود.

از محدودیت های پژوهش حاضر می توان به تعداد کم نمونه ها، استفاده از تکنیک رادیوگرافی دو بعدی و تهیه تصاویر از یک مرکز رادیولوژی اشاره کرد.

### نتیجه گیری:

در مطالعه ی حاضر، شیوع پنوماتیزاسیون مفصلی در زنان و مردان تفاوت معناداری نداشت ولی از لحاظ آماری میان سن و پنوماتیزاسیون مفصلی ارتباط معناداری مشاهده شد. افراد با گروه سنی ۳۰-۱۵ سال بیشترین فراوانی پنوماتیزاسیون مفصلی را دارا بودند. افراد با گروه سنی ۱۴-۵ سال کمترین فراوانی پنوماتیزاسیون مفصلی را داشتند. مطالعه حاضر نشان داد که در جمعیت مورد بررسی، فراوانی نسبتاً متوسط پنوماتیزاسیون برجستگی مفصلی وجود داشت. در نتیجه هنگامی که مداخله ی جراحی در ناحیه مفصل تمپورومندیولار انجام می شود، حضور سلول های هوایی به منظور جلوگیری از نفوذ ناخواسته به بافت اطراف باید مورد توجه قرار بگیرد.

### تشکر و قدردانی

از زحمات اساتید دانشکده دندانپزشکی بابل که ما را در مراحل انجام این مقاله یاری کرده اند، تشکر و قدردانی می کنیم.

در این مطالعه، در بررسی نوع پنوماتیزاسیون مفصلی، از میان ۴۷ نفر دارای پنوماتیزاسیون مفصلی، ۲۹ نفر دارای پنوماتیزاسیون مفصلی یک طرفه (۶۹/۷ درصد) و ۱۸ نفر دارای پنوماتیزاسیون مفصلی دوطرفه بودند، اما از لحاظ آماری میان آنها اختلاف معناداری مشاهده نشد. در مطالعه Buyuk و همکاران<sup>(۱۳)</sup> ۱۰۰۰ بیمار به همراه CBCT مورد بررسی قرار گرفتند. پنوماتیزاسیون آرتیکولارتوربکول (PAT) در ۲۸/۴٪ از قسمت استخوان زایگوماتیک و پنوماتیزاسیون قسمت فوقانی گلوئیدفوسا (PRGF) در ۲۹/۶٪ مشاهده شد. PAT دو طرفه در ۱۷۶ بیمار (۱۷/۶٪) و PRGF دو طرفه در ۱۹۵ بیمار (۱۹/۵٪) مشاهده شد. موارد PAT یک طرفه، به طور قابل توجهی بالاتر از موارد PAT دو طرفه بود، در حالی که تفاوت معنی داری بین موارد PRGF یک طرفه و دو طرفه مشاهده نشد که به طور کلی با نتایج بدست آمده طی مطالعه حاضر مطابقت داشت.

در بررسی تعیین فراوانی پنوماتیزاسیون برجستگی مفصلی در رادیوگرافی پانورامیک بر اساس مولتی یا یونی لاکور، ۳۴ مورد دارای برجستگی مفصلی یونی لاکور و ۱۳ مورد دارای برجستگی مفصلی مولتی لاکولار بودند و میان آنها از لحاظ آماری اختلاف معناداری مشاهده نشد. در مطالعه ی Gupta و همکاران<sup>(۱۴)</sup> در هند شمالی نیز به نتایج مشابهی اشاره شد. در این مطالعه، رادیوگرافی پانورامیک دندانپزشکی ۸۰۰ بیمار سرپایی از پرونده های این بخش انتخاب شده و به منظور بررسی تغییرات و خصوصیات نقایص سلولهای هوایی زایگوماتیک (ZACD)، به صورت گذشته نگر مورد مطالعه قرار گرفت. ZACD در ۴۶ بیمار از ۸۰۰ بیمار شناسایی شد و شیوع کلی آن در بیماران ۵/۷ درصد بود. بیماران مبتلا به



**تضاد منافع**

هیچ تضاد منافی وجود ندارد.

**منابع**

1. Esmaeli F , Johari M , Taleei Khojasteh A , Nourbakhsh R. Evaluation of pneumatization of mastoid air cells by CBCT based on age and sex in patients referred to Oral and Maxillofacial Radiology Department of Tabriz Dental School. Special J Med Res Health Sci 2018;3(2):1-8.
2. Ladeira DB, Barbosa GL, Nascimento MC, Cruz AD, Freitas DQ, Almeida SM. Prevalence and characteristics of pneumatization of the temporal bone evaluated by cone beam computed tomography. Int J Oral Maxillofacial Surg 2013;42(6):771-5.
3. Tyndall DA, Matteson SR. Radiographic appearance and population distribution of the pneumatized articular eminence of the temporal bone. J Oral Maxillofac Surg 1985;43(7):493-7.
4. Orhan K, Delilbasi C, Cebeci I, Paksoy C. Prevalence and variations of pneumatized articular eminence: a study from Turkey. Oral Surg Oral Med Oral Pathol Oral Radiol Endod 2005;99(3):349-54.
5. Miloglu O, Yilmaz AB, Yildirim E, Akgul HM. Pneumatization of the articular eminence on cone beam computed tomography: prevalence ,characteristics and a review of the literature. Dentomaxillofac Radiol 2011;40(2):110-4.
6. da Costa Ribeiro R, dos Santos Jr B, Provenzano N, de Freitas P. Dautrey's procedure: an alternative for the treatment of recurrent mandibular dislocation in patients with pneumatization of the articular eminence. Int J Oral Maxillofac Surg 2014;43(4):465-9.
7. Matteson S, Ludman H. Disease of the Ear: A textbook of the Otolaryngology. 4<sup>th</sup> ed. E.Arnold;1979.
8. Orhan K, Delilbasi C, Orhan AI. Radiographic evaluation of pneumatized articular eminence in a group of Turkish children. Dentomaxillofac Radiol 2006;35(5):365-70.
9. Tremble G. Pneumatization of the temporal bone. Arch Otolaryngol 1934;19(2):172-82.
10. Torkzadeh A, Ghaffari R, Tavasoli V, Azimi A. Prevalence of Pneumatization of the Articular Eminence of the Temporal Bone on Cone-Beam Computed Tomography Scans. J Isfahan Dent Sch 2018; 14(2): 215-223. (Persian)
11. Safaee A,Hoseini Zarch S.H,Fakhlai M,Shafiei Sabet Zh,Entezare-Ghaem M. Pneumatized Articular Tubercle in Northeastern Population of Iran(Using Panoramic Radiography).J Res Med Dent Sci 2018,6(6): 22\_27.
12. Mirbeigi S, Ezoddini F, Zeighami B, Zeighami N. Prevalence and Variations of Pneumatized Articular Eminence in Patients Referring to Yazd Dental School. Yazd J Dent Res 2014;3(1):185-94.
13. Buyuk C, Gunduz K, Avsever H. Prevalence and characteristics of pneumatizations of the articular eminence and roof of the glenoid fossa on cone-beam computed tomography. Oral Radiol 2019;35(2):171-6.
14. Gupta D, Sheikh S, Pallagatti S, Aggarwal A, Goyal G, Chidanandappa RN, et al. Zygomatic air cell defect: a panoramic radiographic study of a North Indian population. J Investig Clin Dent 2013;4(4):247-51.