

تعیین تاثیر نوع فیلم نگهدار XCP و Snap-A-Ray در رادیوگرافی پری آپیکال موازی در کاهش اشکالات تکنیکی

دکتر مزده مهدیزاده* ، دکتر ابراهیم علاسوندیان**

* استادیار دانشکده دندانپزشکی دانشگاه علوم پزشکی اصفهان

** دندانپزشک

تاریخ ارائه مقاله: ۸۲/۹/۱۷ - تاریخ پذیرش: ۸۳/۸/۳

Title: The effect of XCP and Snap-A-Ray film holders in reduction of technical errors in parallel periapical technique

Authors:

Mahdizadeh M. Assistant Professor*, Alaesvandian A. DDS.**

Address:

* Dept of Oral & Maxillofacial Radiology, School of Dentistry, Isfahan university of Medical Sciences, Isfahan, Iran.

Introduction:

Dental radiography has a major role in diagnosis of oral and dental diseases. Different technical methods are used to obtain high quality image in radiography and reduce X-Ray exposure in the patients. In this research modified techniques for periapical intraoral radiography with parallel technique by using XCP and Snap-A-Ray film holders had been used to overcome technical errors.

Materials and Methods:

With the use of XCP and Snap-A-Ray film holders, 96 parallel periapical intraoral radiographs were taken from 96 patients who were referred to the radiology department of Isfahan dental school with the same condition of operation such as voltage (70 kvp), Amp(8 mA). The type of radiography films was E speed.

From 96 radiographs, 6 of them were included in the pilot study and 90 radiographs were processed automatically (processor) in the same condition and after observation by the radiologist, the reports were written in the checklist

Results:

Evaluation of intraoral radiographs obtained by use of Snap-A-Ray film holder, showed technical errors of cone cutting (26.7%), displacement (15.6%), foreshortening (13.3%), elongation (8.9%) and overlapping (2.2%) whereas none of these technical errors were observed in intraoral radiographs obtained by use of XCP film holders.

Discussion & Conclusion:

Totally the XCP film holders are easier to use and image quality of radiographs are better than those of Snap-A-Ray film holders. Regarding to the absence of technical errors and better image quality using XCP film holders, these film holders are preferred which prevents repetition of radiography and reduces patient x-ray exposure dosage.

Key words:

XCP film holder, snap-A-Ray film holder, technical errors, foreshortening, elongation, cone cutting.

Journal of Dentistry, Mashhad University of Medical Sciences

چکیده

مقدمه

رادیوگرافی دندانی از زمان اختراع دستگاه تولید اشعه ایکس، سهم بالایی در تشخیص بیماریهای دهان و دندان و همچنین بدشکلیهای صورت داشته است. تکنیکهای مختلفی برای بدست آوردن تصویر مناسب رادیوگرافی و به حداقل رساندن تابش اشعه ایکس به بیمار بکار رفته است.

در این تحقیق تکنیکهای اصلاح شده برای رادیوگرافی داخل دهانی با استفاده از فیلم نگهداریهای ایکس - سی - پی و اسنپ - اِ - ری مورد بررسی قرار گرفته. هدف از این مطالعه تعیین کارآئی دو نوع فیلم نگهدار برای به حداقل رساندن خطاها و اشکالات تکنیکی و تاثیر نوع فیلم نگهدار مورد مطالعه بوده است.

مواد و روشها

با استفاده از فیلم نگهداری‌های ایکس - سی - پی و اسنپ - I - ری تعداد ۹۶ کلیشه رادیوگرافی داخل دهانی پری اپیکال موازی از ۹۶ بیمار مراجعه کننده به بخش رادیولوژی دانشکده دندانپزشکی اصفهان در شرایط یکسان ولتاژ (70KVP) و آمپراژ (AmA) گرفته شد. فیلمهای رادیوگرافی از نوع سرعت E بودند. از تعداد ۹۶ نگاره بدست آمده ۶ کلیشه جهت مطالعه اولیه مورد بررسی قرار گرفت و ۹۰ نگاره باقی مانده در تحقیقات مورد نظر قرار گرفتند تمامی نگاره‌ها در دستگاه ظهور و ثبوت اتوماتیک (پروسسور) با شرایط یکسان ظاهر و ثابت شدند. نگاره‌ها توسط نگاتسکوپ مشاهده و بعد از ارزیابی یافته‌ها در چک لیست ثبت و توسط آزمون آماری Chi Square مورد تجزیه و تحلیل قرار گرفتند.

یافته‌ها

داده‌های پژوهشی نشان می‌دهند، فراوانی خطاهای تکنیکی با استفاده از فیلم نگهدار اسنپ - I - ری، کون کاتینگ (۲۶/۷ درصد)، جابجائی فیلم (۱۵/۶ درصد)، کوتاه شدن تصویر (۱۳/۳ درصد)، طولیل شدن تصویر (۸/۹ درصد)، اورلپینینگ (۲/۲ درصد)، محاسبه شد. ضمناً مواردی از خطا با استفاده از فیلم نگهدار ایکس - سی - پی مشاهده نشد.

نتیجه‌گیری

بطور کلی فیلم نگهدار ایکس - سی - پی از نظر کاربرد آسانتر و از نظر کیفیت نگاره‌های بدست آمده بهتر از فیلم نگهدار اسنپ - I - ری می‌باشد. فیلم نگهدار ایکس - سی - پی از لحاظ کاهش خطاهای تکنیکی و کیفیت تصویر به فیلم نگهدار اسنپ - I - ری ارجحیت دارد و این مزیت باعث شده که از تکرار نگاره‌ها جلوگیری و در نتیجه دوز اشعه ایکس به بیمار کاهش یابد.

کلید واژه‌ها

فیلم نگهدار ایکس - سی - پی، فیلم نگهدار اسنپ - I - ری، خطاهای تکنیکی، کوتاهی تصویر، بزرگنمایی تصویر، کون کاتینگ
مجله دانشکده دندانپزشکی دانشگاه علوم پزشکی مشهد / سال ۱۳۸۳ جلد ۲۸ / شماره ۳ و ۴

مقدمه:

کشف اشعه ایکس و امکان استفاده از آن در پزشکی و رشته‌های وابسته به آن، راه جدیدی را در تشخیص و درمان بیماریها به بشریت عرضه نموده است. یک دستگاه پرتونگاری جزء لاینفک هر مطب شخصی یا هر سرویس رادیولوژی و یک بخش جدانشدنی در مراکز آموزشی و درمانی تلقی می‌شود. کاربرد پرتونگاری در کارهای روزمره دندانپزشکی و احتیاج دندانپزشکان به نگاره‌های با کیفیت عالی در حدی است که امروزه پرتونگاری به چشم سوم دندانپزشک موصوف شده است. ارزش پرتونگاری دندانپزشکی در تشخیص، پیش‌آگهی و حتی در بعضی موارد بیماریهای دهان و دندان انکارناپذیر است. سالهای متمادی است که خطرات اصلی مقادیر زیاد اشعه ایکس و سایر انواع اشعه یونیزان شناخته شده است^(۱). مهمترین منبع تشعشع زیان بخش در مطب دندانپزشکی دستگاه رادیوگرافی است.

در بررسی که توسط محققان انجام گرفته است گزارش گردیده که استفاده از فیلم نگهدار ایکس - سی - پی و پرسپژن باعث بالا رفتن کیفیت تصویر گشته و با استفاده از پرسپژن مقدار اشعه X بیمار کاهش می‌یابد^(۲). برای کار با پرسپژن نیاز به مهارت بیشتری نسبت به ایکس - سی - پی است^(۳).
کن کاتینگ بعلت در مرکز قرار نگرستن اشعه مرکزی می‌باشد و این خطا بیشتر در رادیوگرافی پری اپیکال نواحی خلفی دیده می‌شود. در دانشکده دندانپزشکی هاروارد خطای کن کاتینگ در زمان استفاده از اسنپ - I - ری بیشتر از زمانی بود که از فیلم نگهدار ایکس - سی - پی استفاده می‌گردید^(۲).
مطالعات Mourshed و McKinny بر روی گروهی از دانشجویان مقاطع مختلف درسی با فیلم نگهدار پرسپژن، ایکس - سی - پی، اسنپ - I - ری نشان داد که دانشجویانی که از پرسپژن استفاده کردند، یک کاهش زیاد در خطای کن کاتینگ تجربه نمودند و دانشجویانی که با ایکس - سی - پی

روش نمونه‌گیری بصورت آسان و حجم نمونه از طریق فرمول زیر محاسبه گردید:

$$n = \frac{z_{1-\frac{\alpha}{2}}^2 PQ}{d^2}$$

روش جمع‌آوری اطلاعات بصورت بصری بود و بر روی چک لیست ثبت و پس از انجام مراحل فوق اطلاعات با نرم افزار SPSS تجزیه و تحلیل شدند.

در این تحقیق از آخرین مدل طراحی شده فیلم نگهدار ایکس - سی - پی و اسنپ - اِ - ری که توسط شرکت رین در سال ۱۹۹۸ تولید شده بود استفاده شده فیلم نگهدارهای اسنپ - اِ - ری بعد از استفاده در دهان بیمار در محلول ضد عفونی کننده میکروتن ۲٪ از کارخانه united S.A بمدت ۱۵ دقیقه قرار داده شد و بعد از ضد عفونی شدن برای بیمار بعدی مورد استفاده قرار می‌گرفت کلاً از ۳ عدد فیلم نگهدار اسنپ - اِ - ری در این مطالعه استفاده شد. فیلم نگهدار ایکس - سی - پی دارای دو ست قدامی و خلفی است و بایت بلاکهای موجود به تعداد کافی برای هر بیمار موجود بود ولی در نهایت بعد از استفاده از همه بایت بلاکها و میله راهنما و حلقه راهنما، فیلم نگهدار در اتوکلاو ضد عفونی شد. بنابراین کنترل عفونت در حد امکان و به حد مطلوبی به اجرا درآمد.

جمعیت نمونه بیماران مراجعه کننده به بخش رادیولوژی که نیاز به رادیوگرافی داشتند می‌بود و رضایت آنان جلب گردید. بیماران دارای عمق دهان مناسب، بدون ضایعات توروس و آگروستوز می‌بودند رادیوگرافی از نواحی قدام و خلف مندیبول و ماگزایلا تهیه گردید. حدوداً از همه نواحی به میزان یکسان رادیوگرافی تهیه شد. از فیلم رادیوگرافی پری اپیکال ساخت شرکت کداک با سرعت E و دستگاه رادیوگرافی دگودزن SRL2 با لوکالیزاتور بلند با ۸ میلی آمپر و ۷۰ کیلو ولت پیک و دستگاه ظهور و ثبوت اتوماتیک velopex استفاده گردید. کلیشه‌های رادیوگرافی پس از ماندن بر روی نگاتکسوپ توسط رادیولوژیست بررسی گردیده و یافته‌ها بر روی چک لیست یادداشت گردید.

کار نمودند در مقایسه با فیلم نگهدار پرسژن خطای کن کاتینگ بیشتری داشتند و بیشترین خطای کن کاتینگ زمانی بود که دانشجویان با اسنپ - اِ - ری کار می‌کردند^(۲).

در استفاده از پرسژن مشخص گردید که بیمار احساس راحتی کمی با آن دارد و به اندازه ایکس - سی - پی و اسنپ - اِ - ری قابل تحمل نمی‌باشد^(۲).

در این تحقیق با استفاده از تکنیکهای اصلاح شده با کمک فیلم نگهدارهای ایکس - سی - پی و اسنپ - اِ - ری در رادیوگرافی داخل دهانی پری اپیکال موازی سعی شده خطاهای تکنیکی تصویر رادیوگرافی بدست آمده به کمک این دو نوع فیلم نگهدار مقایسه شود و همچنین دقت بالای آنها در ثبت نواحی مختلف آناتومیکی در رادیوگرافی بدست آمده مورد بررسی قرار گیرد و هدف این مطالعه، بدست آوردن کلیشه رادیوگرافی با دقت بالا است که خود موجب جلوگیری از پرتونگاری مجدد بیمار و تشخیص بهتر و همچنین کاهش هزینه‌های اقتصادی و صرفه‌جویی در زمان می‌شود و نیز تا چه حد استفاده از هر نوع از این فیلم نگهدارها می‌تواند در کاهش خطاهای تکنیکی موثر باشد.

مواد و روشها :

تحقیق از نوع کاربردی، نوع مطالعه به شکل مقطعی بوده است. زمان پژوهش نیمه دوم سال ۱۳۸۰ بوده و در بخش رادیولوژی دانشکده دندانپزشکی اصفهان انجام گرفته است. کلیه رادیوگرافی‌های پری اپیکال با تکنیک موازی با استفاده از ایکس - سی - پی و اسنپ - اِ - ری به تعداد ۹۶ گرافی که تعداد ۴۸ مورد گرافی توسط ایکس - سی - پی و ۴۸ گرافی دیگر با کمک اسنپ - اِ - ری تهیه شدند و نوع متغیرها دیستورشن و غیر واضح بودن لبه‌ها*، کون کاتینگ و اورلپینگ بصورت اسمی (داشتن یا نداشتن) و بلند شدن تصویر و کوتاه شدن تصویر، بصورت رتبه‌ای (کم، متوسط، زیاد) می‌باشد.

* unshar pness

یافته‌ها :

متغیرهای این مطالعه شامل کن کاتینگ، غیرواضح بودن لبه‌ها، رویهم افتادن لبه‌های تصویر، طول شدن تصویر، کوتاه شدن تصویر، جابجایی فیلم، بدنمایی بود که در جدول ۱ درصد فراوانی هر کدام از این خطاهای تکنیکی جداگانه بوسیله فیلم نگهدار اسنپ - I - ری و ایکس - سی - پی در نواحی مختلف بر یکدیگر مشخص شد. این یافته‌ها در نمودارهای مختلف نشان داده شده است.

برای اپراتور کار با فیلم نگهدار ایکس - سی - پی به مراتب راحت‌تر و سریعتر از اسنپ - I - ری بود و از سوی دیگر با سؤالاتی که از بیماران بعمل آمد آنها نیز به علت کمتر آزار دادن بافت دهان و سریع عمل کردن با ایکس - سی - پی، از این فیلم نگهدار در مقایسه با فیلم نگهدار اسنپ - I - ری، راضی‌تر بودند.

جدول ۱: فراوانی نسبی اشکالات تکنیکی رادیوگرافی داخل دهانی پری اپیکال موازی با استفاده از فیلم نگهدارهای ایکس - سی - پی و اسنپ - I - ری

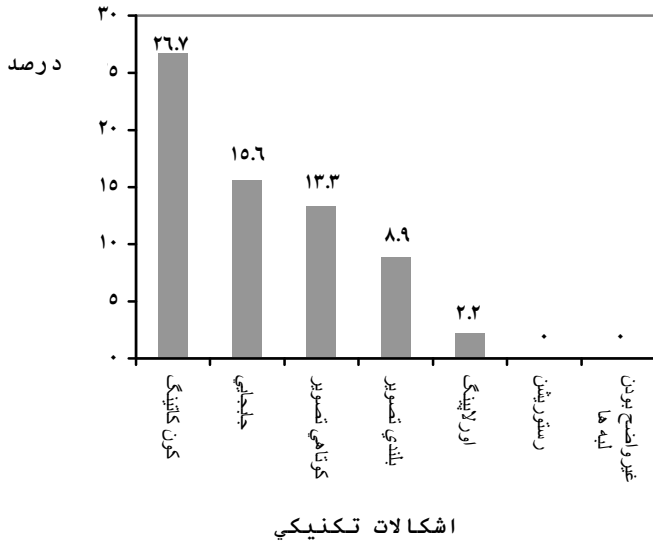
اشکالات تکنیکی	فراوانی نسبی	
	ایکس - سی - پی	اسنپ - I - ری
کن کاتینگ	(/۰/۰)۰	(/۲۶/۷)۱۲
روی هم افتادن لبه‌های تصویر	(/۰/۰)۰	(/۲/۲)۱
بدنمایی	(/۰/۰)۰	(/۰/۰)۰
جابجایی	(/۰/۰)۰	(/۱۵/۶)۷
کوتاه شدن تصویر	(/۰/۰)۰	(/۱۳/۳)۶
بلند شدن تصویر	(/۰/۰)۰	(/۸/۹)۴
غیر واضح بودن لبه‌ها	(/۰/۰)۰	(/۰/۰)۰

بحث :

در این تحقیق ابتدا از فیلم نگهدار اسنپ - I - ری برای گرفتن رادیوگرافی پری اپیکال موازی از بیماران مراجعه کننده به بخش رادیولوژی استفاده شد و سعی بر این شد که از تمامی نواحی دندان مندیبل و ماگزایلا نگاره بدست آید و مشاهده شد که قرارگیری فیلم نگهدار در ناحیه قدامی فک بالا و پایین هم بیمار و هم از نظر عمل کننده مشکلاتی را بوجود

می‌آورد، به علت درگیر شدن با زبان بیمار نمی‌شد که فیلم نگهدار را به سمت خلفی گرایش داد که این باعث می‌شد در هنگام بستن اکلوزن بیمار، فیلم نگهدار همراه فیلم رادیوگرافی زاویه‌ای بخود گرفته و انتهای بیرونی فیلم نگهدار به سمت بالا هدایت شود هر چند که اشکال تکنیکی کون کاتینگ در این ناحیه کمتر از نواحی خلفی بود ولی تصویر لبه انسیزالی دندانهای قدامی در چند نگاره بدست آمده از بیماران مشخص نبود که این اشکال بعنوان جابجایی در تحقیقات ثبت شد. این مشکل در رادیوگرافی در ناحیه قدامی مندیبل نیز مشاهده شد هر چند که قرارگیری فیلم همراه بایت بلاک در عمق دهان در ناحیه قدامی مشکلی ایجاد نمی‌کرد ولی بدنه انتهایی خارجی فیلم نگهدار باعث می‌شد که قست انتهایی لوکالیزاتور در زاویه دقیق که همانا موازی با محور طولی دندان می‌باشد قرار نگیرد و می‌بایست فاصله بیشتری به لوکالیزاتور از ناحیه مورد نظر فک پایین داده شود تا خود بدنه فیلم نگهدار که حجیم نیز می‌باشد در معرض تابش قرار نگیرد، هر چند که بدنه فیلم نگهدار اسنپ - I - ری از جنس پلاستیک فشرده می‌باشد و می‌بایستی در نگاره بدست آمده رادیولوژنت^۱ باشد ولی بعلت فشرده بودن شبکه مولکولی فیلم نگهدار به صورت رادیوسنت کامل نبوده و تصویری مشابه تصویر بافت نرم دهان در نگاره ثبت می‌شد و برای جلوگیری از افتادن تصویر فیلم نگهدار روی ناحیه انسیزال دندان، کمی زاویه تابش تغییر داده شد تا هم نگاره بدست آمده بدون خطای تکنیکی باشد و هم تصویر منعکس شده از فیلم نگهدار روی آن ثبت نشده باشد ولی این مسئله باعث شد که در بعضی نگاره‌ها به میزان کمی بزرگنمایی یا کوتاهی تصویر بوجود آید و این اشکال اجتناب ناپذیر بود. مشکلات ذکر شده در ناحیه خلفی فک بالا و پائین بوجود نیامد چون محور طولی فیلم نگهدار مانعی برای مانور قسمت انتهایی لوکالیزاتور نداشته بود و بنابراین لوکالیزاتور به راحتی می‌توانست موازی محور طولی دندان و فیلم رادیوگرافی داخل دهانی قرار گیرد ولی مشکل اساسی در این ناحیه کون کاتینگ

¹ Radiolucent



نمودار ۱: فراوانی اشکالات تکنیکی رادیوگرافی داخل دهانی پری اپیکال موازی با استفاده از فیلم نگهدار اسنپ - ا - ری

در تحقیقاتی که توسط Mourshed و McKinney در سال ۱۹۸۵ صورت گرفت، در فیلم نگهدار اسنپ - ا - ری، کون کاتینگ بیشترین خطای تکنیکی بود که مشاهده شد. همچنین، این فیلم نگهدار زمان بیشتری نسبت به فیلم نگهدار ایکس - سی - پی جهت گرفتن رادیوگرافی نیاز داشت که این مسئله مخالف با مطالعه حاضر است (۲ و ۳ و ۴ و ۵).

در مطالعه McKinney و Mourshed بر روی گروهی از دانشجویان دندانپزشکی دانشگاه هاروارد، گزارش گردید که دانشجویانی که از xcp استفاده می کردند دارای خطای کن کات بیشتر نسبت به گروهی که از پرسپژن استفاده می کردند، می بودند. ولی دانشجویانی که از اسنپ - ا - ری استفاده می کردند درصد خطای بالاتری نسبت به دو گروه قبلی داشتند و حال آنکه خطای کن کاتینگ هنگام استفاده از xcp وجود داشته است و صفر نبوده است که شاید تفاوت این امر با نتایج

نگاره های بدست آمده بود که علت اصلی آن این بود که فیلم رادیوگرافی در هنگام بستن دهان بیمار برای بررسی مجدد در معرض دید نبود و پنهان می ماند که خود باعث می شد در بعضی فیلمهای رادیوگرافی اشعه ایکس به قسمتی از فیلمها تابانده نشود و ایجاد کون کاتینگ در نگاره های بدست آمده کند (جدول ۱). در مرحله بعد از فیلم نگهدار ایکس - سی - پی در رادیوگرافی داخل دهانی پری اپیکال تکنیک موازی استفاده شد این وسیله نیز برای بدست آوردن نگاره در نواحی مختلف دندانی داخل دهانی استفاده شد و نتایج حاصله کاملاً خشنود کننده بود. قرارگیری بایت بلاک همراه فیلم در دهان بیمار هم برای اپراتور و هم برای بیمار بسیار راحت و آسان بود و هیچکدام از بیماران اظهار ناراحتی از این موضوع نداشتند مخصوصاً در ناحیه قدامی که فیلم نگهدار اسنپ - ا - پی مشکل بوجود می آورد در مورد فیلم نگهدار ایکس - سی - پی مشکلی بوجود نیامد و از نظر وقت گیر بودن هم عملکرد سریعتر از اسنپ - ا - ری داشته است زمان کوتاهی برای قرارگیری در وضعیت مناسب برای رادیوگرافی داشته است بدلیل داشتن حلقه راهنما و میله ارتباطی با بایت بلاک، لوکالیزاتور به راحتی در موضع با دقت بالا قرار گرفته و به همین دلیل هیچگونه اشکال تکنیکی کون کاتینگ در نگاره های بدست آمده مشاهده نشد. از سویی دیگر نیز چون زاویه عمودی و افقی تابش به ناحیه مورد نظر با دقت بالایی بود خطاهای تکنیکی دیگر مانند کوتاهی تصویر، اورلاپینگ، دیستورشن، جابجایی، غیر واضح بودن لبه ها، بلندی تصویر بوجود نیامد. بایت بلاک ایکس - سی - پی به راحتی بین اکلوژن بیماران قرار گرفته و از تغییر وضعیت فیلم جلوگیری می کرد و این بدلیل حجم نبودن بایت بلاک و میله ارتباطی راهنما بود طراحی حلقه راهنما طوری است که هم برای لوکالیزاتورهای استوانه ای و هم برای لوکالیزاتورهای چهار گوش مورد استفاده دارد و مزیت این فیلم نگهدار نسبت به فیلم نگهدار اسنپ - ا - ری که بدون حلقه راهنما با میله ارتباطی است این است که به طرز صحیحی اشعه تابانده شده را هدایت می کند. (نمودار ۲)

بوده است. در حالیکه در تکنیک نیمساز که از انگشت بیمار استفاده می‌گردد ۲۵ درصد رادیوگرافی‌ها قابل قبول نمی‌باشند^(۴).

نتیجه گیری :

در تحقیق حاضر نتایج حاکی از آن است که نگاره‌های بدست آمده با استفاده از فیلم نگهدار ایکس - سی - پی نسبت به نگاره‌های بدست آمده با استفاده از فیلم نگهدار اسنپ - ا - ری دارای کیفیت بالایی بوده است و اشکالات تکنیکی در نگاره‌های بدست آمده با استفاده از فیلم نگهدار اسنپ - ا - ری هر چند کاهش داشته، ولی وجود داشته است در حالیکه در فیلم نگهدار ایکس - سی - پی هیچگونه خطای تکنیکی در این مطالعه مشاهده نشد و نگاره‌های بدست آمده با کیفیت بالایی بودند.

ما به این علت بوده که دانشجویان مهارت‌های متفاوتی در انجام رادیوگرافی داشته‌اند^(۲).

خطای over lapping در مطالعه Mckinney و Mourshed در نواحی خلفی فک مشهود بود و میزان شیوع آن در استفاده از هر دو نوع فیلم نگهدار یکسان می‌بود. خطای زاویه عمودی زیاد، کوتاهی تصویر در مطالعه آنان در مورد استفاده از اسنپ - ا - ری ۱۱/۸٪ گزارش گردید و کلاً زاویه عمودی غلط در استفاده از snap به میزان ۸/۲ درصد در استفاده با xcp، ۵/۸٪ گزارش گردید. در همین مطالعه استفاده از xcp باعث کاهش خطای کن کاتینگ به میزان ۴۰ الی ۵۰ درصد گردید و این جالب بود که در سمت چپ خطای کن کاتینگ بیشتر از سمت راست می‌بود.

در مطالعه‌ای دیگر که Bean انجام داد گزارش کرد که ۱۱ درصد رادیوگرافی‌هایی که با xcp تهیه می‌گردند قابل قبول نمی‌باشد و واضح نبودن نوک ریشه بیشترین اشتباه قابل مشاهده

منابع :

1. White S, Pharoa M . Oral Radiology principles and Interpretation 5th ed. St. Louis: Mosby; 2004. P. 121.
2. Choksi SK. Modification desighned to improve instruction in introral dental radiology. Howard University, 1985. P. 654,653,658.
۳. مانسون هینگ، لینکلن. مبانی پرتونگاری دندانپزشکی. مترجمین: غلامحسین رهبری، قربان محمدیان. تهران: دانشگاه تهران، ۱۳۶۷. صفحات ۵۹، ۷۹، ۹۳.
4. Haring JI, Jansen L. Dental Radiology principles & Techniques. 2 nd ed. Philadelphia: W. B. Saunders Co; 2000. P. 216.
5. Manson R, Bourne A. Guide to dental Radiography 4th ed. Philadelphia: W.B Saunders Co; 1998. P. 56, 61.
6. Southard TE. Geometric and densitometric standardization of intra oral radiography through use of modified xcp system. Unniversity of Iowa, 1999. P. 253.