

بررسی ضایعات دهانی نوزادان تازه متولد شده در بیمارستان امام رضا (ع) مشهد سال ۱۳۸۰

دکتر بهجت الملوک عجمی*، دکتر معصومه ابراهیمی**، دکتر اشرف محمدزاده***، دکتر ثمینہ مظفر مقدم****
* دانشیار گروه دندانپزشکی کودکان دانشکده دندانپزشکی و مرکز تحقیقات دندانپزشکی دانشگاه علوم پزشکی مشهد
** استادیار دندانپزشکی کودکان دانشکده دندانپزشکی و مرکز تحقیقات دندانپزشکی دانشگاه علوم پزشکی مشهد
*** دانشیار دانشکده پزشکی دانشگاه علوم پزشکی مشهد
**** دندانپزشک
تاریخ ارائه مقاله: ۸۳/۱۱/۱۱ - تاریخ پذیرش: ۸۴/۴/۴

Title: Frequency of oral lesions in newborns at Mashhad Imam Reza Hospital, in 2001

Authors:

Ajami B. Associate Professor*, Ebrahimi M. Assistant Professor**, Mohammadzadeh A. Associate Professor***, Mozaffar Moghaddam S. Dentist****

Address:

* Dept. of Pediatric Dentistry, School of Dentistry and Dental Research Center of Mashhad University of Medical Sciences, Mashhad, Iran

** Dept. of Pediatric Dentistry, School of Dentistry and Dental Research Center of Mashhad University of Medical Sciences, Mashhad, Iran

*** Dept. of Pediatrics, Medical School, Mashhad University of Medical Sciences, Mashhad, Iran

Introduction:

Neonatal period is the first developing phase after birth follow by different developmental processes up to the age of puberty. A neonate may be born with different oral lesions. The aim of this study was to evaluate oral lesions in newborns at Mashhad Imam Reza Hospital.

Materials & Methods:

In this cross – sectional descriptive study, 600 newborns were observed during 2.5 months in 2001. Total oral cavity including soft palate, hard palate, tongue, alveolar ridge and oral cavity floor was examined with tongue blade and light.

Results:

Results showed that 52.6% of newborns (316 cases) had oral lesions. 0.66% cases had natal and neonatal teeth, 0.5% cases had congenital epulis, 1.8% cases were with ankyloglossia, 41.5% cases with Epstein's pearls, 22.3% cases with Bohn nodule and 0.16% case with exostosis. There were no cases with cleft lip or cleft palate. The most frequent oral lesion observed was Epstein's pearls.

Conclusion:

Our study showed that prevalence of natal teeth in the city of Mashhad was more than other countries except for Bohn nodule and Epstein's pearls which occurred less frequently than other countries.

Key words:

Newborn, oral lesion, epidemiology.

Journal of Dentistry. Mashhad University of Medical Sciences 2005; 29: 91-96.

چکیده

مقدمه:

نوزادی اولین مرحله تکاملی انسان، بعد از تولد است که در طی مراحل متفاوت تکامل این نوزاد به انسان بالغ تبدیل خواهد شد. او ممکن است در حالی متولد شود که ضایعات دهانی متفاوتی داشته باشد. هدف از این مطالعه بررسی انواع ضایعات دهانی و شیوع آنها در نوزادان متولد شده در بیمارستان امام رضا (ع) می باشد.

مواد و روش‌ها:

در این مطالعه توصیفی - مقطعی، ۶۰۰ نوزاد متولد شده در بخش زنان و زایمان بیمارستان امام رضا (ع) مشهد در مدت ۲/۵ ماه جهت بررسی ضایعات دهانی مورد معاینه قرار گرفتند. با استفاده از آبسلانگ و نور چراغ قوه تمام دهان نوزاد، شامل گونه، کام سخت، کام نرم، زبان، کف دهان و آلوئولار ریج‌ها مورد معاینه قرار گرفت. نتایج مطالعه بصورت درصد در جدول و نمودار آمده است.

یافته‌ها:

پس از معاینه کودکان اطلاعات بدست آمده نشان داد که:

- از ۶۰۰ نوزاد مورد معاینه قرار گرفته ۳۱۶ (۵۲/۵٪) دارای ضایعات دهانی و ۲۸۴ (۴۷/۴٪) فاقد ضایعات دهانی بودند.
- از کل نوزادان ۰/۶۶ درصد دارای دندانهای ناتال، ۰/۵ درصد دارای اپولیس مادرزادی، ۱/۸ درصد دارای چسبندگی فرنوم زبانی، ۴۱/۵ درصد دارای مرواریدهای مینایی، ۲۲/۳ درصد دارای ندولهای Bohn و ۰/۱۶ درصد دارای اگزوستوز بودند. موردی از شکاف لب و کام در این مطالعه دیده نشد.

نتیجه‌گیری:

این تحقیق نشان داد که دندانهای ناتال در کودکان مورد مطالعه ما بیشتر از سایر کشورها بوده در حالی که ندول‌های Bohn و مرواریدهای مینایی از سایر کشورها کمتر بوده است.

کلید واژه‌ها:

ضایعات دهانی، نوزادان، اپیدمیولوژی.

مجله دانشکده دندانپزشکی دانشگاه علوم پزشکی مشهد / سال ۱۳۸۴ جلد ۲۹ / شماره ۲۰۱

مقدمه:

دندانهای ناتال و نئوناتال را یک مورد در ۶۰۰۰ نوزاد گزارش نموده است. Massler و همکاران گزارش کردند که دندانهای ناتال شایعتر از دندانهای نئوناتال می باشد و در ۸۵٪ موارد در ناحیه انسیزورهای سانترال مندیبول دیده می شود. Allwright و Chow بیان کردند که شیوع دندانهای فوق در جنس مونث شایعتر است. همچنین کائین های ناتال و نئوناتال بی نهایت نادر می باشند^(۱).

ارتباط بین دندانهای ناتال و نئوناتال و توکسین های محیطی مورد بحث می باشد. به این منظور تحقیقی توسط Alalusua بر روی ۳۴۴۵۴ نوزاد متولد شده بین سالهای ۲۰۰۰-۱۹۹۷ در چهار بیمارستان فنلاند جنوبی جهت بررسی دندانهای ناتال و نئوناتال انجام شد. در این تحقیق میزان Polychlorinated biphenyls و dibenzofurans در شیر مادران نوزادان ۸-۴ هفته ای اندازه گیری شد. هیچ ارتباطی بین سطوح آلوده کننده ها و وقوع دندانهای ناتال و نئوناتال دیده نشد و نتیجه گیری شد که سطح توکسین های فوق احتمالاً پایین تر از آستانه ای است که منجر به رویش زودرس

نوزادی اولین مرحله تکاملی انسان، بعد از تولد است که در طی مراحل متفاوت تکامل این نوزاد به انسان بالغ تبدیل خواهد شد. او ممکن است در حالی متولد شود که ضایعات دهانی متفاوتی داشته باشد. تعدادی از شایعترین ضایعات دهانی نوزادان دندانهای ناتال و نئوناتال، کیست دنتال لامینا، ندول های Bohn، مروارید مینایی، اپولیس مادرزادی، موکوسل، شکاف کام و لب، میکرو گلوسیا و انکیلوگلوسیا می باشد. دندانپزشک نباید صرفاً به نیازهای دندان‌دانی توجه کند بلکه باید نسبت به توده ها، برآمدگی ها، تورم ها و تغییرات قوام و رنگ بافتها دقت کافی داشته باشد و به فردی که در ناحیه دهانی - صورتی و ساختمانهای سروگردن، علائم بیماری آشکاری دارد کمک کند.

وقوع دندانهای ناتال (دندانی که در هنگام تولد وجود دارد) و نئوناتال (دندانی که طی ۳۰ روز پس از تولد می روید) نسبتاً نادر است. ۸۵٪ از این دندانها در واقع انسیزورهای شیری پایین هستند. بسیاری از محققین شیوع آنرا یک در ۲۰۰۰ تا ۳۵۰۰۰ تولد زنده گزارش کردند. همچنین Rusmah شیوع

و مجارستان انکیلوگلوسیا در کودکان بزرگتر مورد بررسی قرار گرفت و شیوع آن در اسپانیا ۲/۴٪ در ۶ ساله ها و ۴/۴٪ در ۱۴ ساله ها گزارش شد. در حالی که انسیدانس آن در یک کلینیک خصوصی در مجارستان ۰/۹٪ گزارش شد و نسبت پسر به دختر ۱/۴ به ۱ بود^(۷).

هدف از این مطالعه بررسی انواع ضایعات دهانی و شیوع آنها در نوزادان متولد شده در بیمارستان امام رضا (ع) می باشد.

مواد و روش ها:

در این مطالعه توصیفی - مقطعی، ۶۰۰ نوزاد متولد شده در بخش زنان و زایمان بیمارستان امام رضا (ع) مشهد در مدت ۲/۵ ماه در سال ۱۳۷۴، جهت بررسی ضایعات دهانی مورد معاینه قرار گرفتند. ابتدا اطلاعاتی راجع به سن مادر و تعداد دفعات زایمان، طول مدت حاملگی، سابقه ابتلا سایر کودکان خانواده به ضایعات دهانی از مادر پرسیده و ثبت می گردید. سپس با استفاده از پرونده های بیمارستانی نوزاد، مشخصات نوزاد شامل قد، وزن، اندازه دور سر، ترم، پره ترم و یا پست ترم بودن او ثبت می شد. آنگاه با استفاده از آبسلاتنگ و نور چراغ قوه تمام دهان نوزاد، شامل گونه، کام سخت، کام نرم، زبان، کف دهان و آلونولار ریج ها مورد معاینه قرار می گرفت. اگر نیازی به بررسی بیشتر در رابطه با ضایعات دهانی وجود داشت به بخش کودکان دانشکده دندانپزشکی، جهت تشخیص ارجاع داده می شد. نتایج حاصله در جداولی بصورت درصد نشان داده شده است.

یافته ها:

پس از معاینه کودکان، اطلاعات بدست آمده نشان داد که از ۶۰۰ نوزاد مورد معاینه ۸ نفر Preterm، ۳ نفر Postterm و بقیه Fullterm بودند. همچنین با توجه به اندازه طبیعی دور سر (۳۷/۲-۳۲/۶ سانتی متر) و قد (۵۴/۴-۶۶/۴ سانتی متر) و وزن (۴/۱۵۰-۲/۵۴۰ کیلوگرم) اکثر نوزادان مورد مطالعه، در طبقه نرمال قرار داشتند.

نتایج حاصل از تحقیق انجام شده بر روی ۶۰۰ نوزاد متولد شده در بیمارستان امام رضا (ع) مشهد به شرح زیر می باشد:

دندانها شود. نتایج این مطالعه نشان داد که شیوع دندانهای ناتال و نئوناتال یک مورد در ۱۰۰۰ نوزاد می باشد^(۳).

مروریدهای مینایی کیست های کراتینیزه ای هستند که در قسمت خط میانی کام و خیلی نزدیک به مخاط سطحی در حدود ۸۰٪ نوزادان دیده میشوند. منشاء آن باقی مانده های اپی تلیالی جنینی بین دو نیمه پالاتالی می باشد و بعنوان یک وضعیت نرمال در نظر گرفته میشود. سیست های دنتال لامینای نوزادان معمولاً دو طرفه هستند و در ناحیه اولین مولر شیری دیده می شوند. وقتی این سیستها در سطح باکال و لینگوآل ریج های آلونول قرار می گیرند بعنوان ندول های Bohn نامیده می شوند که بقایای اپی تلیالی غدد بزاقی هستند و بصورت پاپول های متمایل به سفید، کوچک و متعدد و پراز کراتین تظاهر می کنند. تمامی این سه کیست ظرف ۳ ماه بعد از تولد خود بخود برطرف می شوند^(۴).

انسیدانس انکیلوگلوسیا در گزارشات مختلف از ۰/۰۲ تا ۴/۸٪ متفاوت می باشد. در مطالعه ای توسط Naimer و همکاران در طی سالهای ۱۹۹۸ تا ۲۰۰۲، درمان electrocautery dissection جهت ۱۳ کودک مبتلا به انکیلوگلوسیای مادرزادی تحت بیهوشی انجام شد و این روش بعنوان یک درمان با کفایت و اقتصادی جهت انکیلوگلوسیای مادرزادی خفیف پیشنهاد شد^(۵).

در تحقیقی که توسط Jeanne و همکاران در Ohio انجام شد، ۲۷۶۳ نوزاد بستری شده در بیمارستان و ۲۷۲ نوزاد سرپایی با مشکلات تغذیه ای در هنگام شیر خوردن از پستان مادر جهت انکیلوگلوسیا مورد ارزیابی قرار گرفتند. انکیلوگلوسیا در ۳/۲٪ از نوزادان بستری شده و ۱۲/۸٪ از نوزادان سرپایی مشاهده شد. نتیجتاً انکیلوگلوسیا بعنوان یک یافته نسبتاً شایع در نوزادانی که مشکلات تغذیه ای هنگام شیر خوردن از پستان مادر را دارند در نظر گرفته شد^(۶).

طی سه تحقیق انجام شده در امریکا شیوع انکیلوگلوسیا ۲۱۸ مورد در ۶۵۲۷ نوزاد گزارش شد (انسیدانس ۳/۳٪) و نسبت پسر به دختر ۲ به ۱ بود. همچنین در دو مطالعه در اسپانیا

مربوط به نوزادانی بود که بعنوان اولین زایمان مادر محسوب می شدند، یعنی از کل ۴۰۲ ضایعه، ۱۳۹ ضایعه (۳۴/۵٪) در این گروه قرار داشتند (جدول ۱).

۴- مجموع کل ضایعات دهانی در نوزادان معاینه شده ۴۰۲ ضایعه بود که به تفکیک دفعات زایمان مشخص شد که در اولین زایمان، تعداد کودکان با دندانهای ناتال ۲ مورد بود. ۱ کودک مبتلا به اپولیس مادرزادی و ۷ کودک مبتلا به انکیلوگلوسیا بودند و مرواریدهای مینایی و ندولهای Bohn به ترتیب در ۸۸ و ۴۰ کودک دیده شد. یک مورد اگزوستوز هم در اولین زایمان دیده شد. ارتباط دفعات زایمان و نوع ضایعات دهانی در نوزادان در جدول ۱ آمده است.

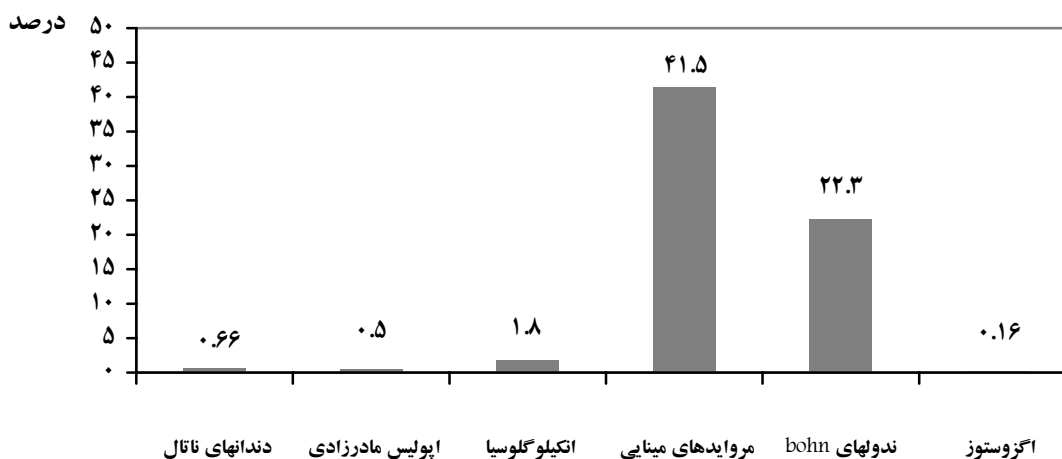
۱- از ۶۰۰ نوزاد مورد معاینه قرار گرفته ۳۱۶ نوزاد (۵۲/۶٪) دارای ضایعات دهانی و ۲۸۴ نوزاد (۴۷/۴٪) فاقد آن بودند.

۲- از کل نوزادان ۴ نفر (۰/۶۶٪) دارای دندانهای ناتال، ۳ نفر (۰/۵٪) دارای اپولیس مادرزادی، ۱۱ نفر (۱/۸٪) دارای چسبندگی فرنوم زبانی، ۲۴۹ نفر (۴۱/۵٪) دارای مروارید مینایی، ۱۳۴ نفر (۲۲/۳٪) دارای ندولهای Bohn و ۱ نفر (۰/۱۶٪) دارای اگزوستوز بودند. موردی از شکاف لب و کام در این مطالعه دیده نشد (نمودار ۱).

۳- در بررسی تعداد دفعات زایمان مادران و ضایعات دهانی در نوزادان مشخص شد که بیشترین ضایعات دهانی

جدول ۱: توزیع فراوانی ضایعات دهانی نوزادان در دفعات مختلف زایمان

دفعات زایمان	اول	دوم	سوم	چهارم	پنجم	ششم	هفتم	هشتم	نهم	دهم	یازدهم	جمع
دندانهای ناتال	۲	۱	۰	۰	۱	۰	۰	۰	۰	۰	۰	۴
اپولیس مادرزادی	۱	۱	۱	۰	۰	۰	۰	۰	۰	۰	۰	۳
انکیلوگلوسیا	۷	۱	۰	۰	۱	۱	۰	۰	۰	۱	۰	۱۱
مرواریدهای مینایی	۸۸	۵۳	۲۶	۱۸	۲۶	۱۳	۶	۱۱	۵	۲	۱	۲۴۹
ندولهای Bohn	۴۰	۲۵	۱۵	۱۴	۱۱	۱۰	۷	۵	۳	۳	۱	۱۳۴
اگزوستوز	۱	۰	۰	۰	۰	۰	۰	۰	۰	۰	۰	۱
جمع	۱۳۹	۸۱	۴۲	۳۲	۳۸	۲۴	۱۴	۱۶	۸	۶	۲	۴۰۲
درصد	۳۴/۵	۲۰/۱۴	۱۰/۴۴	۷/۹۶	۹/۴۵	۵/۹۷	۳/۴۸	۳/۹۸	۱/۹۹	۱/۴۹	۰/۲۵	۱۰۰



نمودار ۱: توزیع فراوانی نسبی انواع ضایعات دهانی در نوزادان مورد مطالعه

بحث:

ضایعات دهانی دیده شده در این مطالعه شامل دندان ناتال، اپولیس مادرزادی، چسبندگی فرنوم زبانی، مرواریدهای مینایی، ندولهای Bohn و آگزوزستوز بود. از ۶۰۰ نوزاد معاینه شده ۳۱۶ نوزاد (۵۲/۶٪) دارای ضایعات دهانی و ۲۸۴ نوزاد (۴۷/۴٪) فاقد آن بودند. در بین ۶۰۰ نوزاد معاینه شده در مجموع ۴ دندان نوزادی مشاهده شد (۱ در ۱۵۰ مورد) که در مقایسه با سایر کشورها بیشتر بوده است، چرا که Massler و Savara شیوع این ضایعه را در ۲ بیمارستان شیکاگو یک نوزاد در هر ۲۰۰۰ تولد اعلام کردند. همچنین در مطالعات گذشته نگر در یک بیمارستان در Alberta و Calgary روی ۵۰۸۹۲ نوزاد، ۱۵ مورد دندان نوزادی دیده شد که انسیدانسی برابر ۱ مورد در ۳۳۹۲ نوزاد تعیین شد. همچنین Needleman و Holmes در بررسی بروی یک گروه شامل ۷۱۵۵ نوزاد میزان شیوع ضایعه را یک نفر در ۷۱۶ نوزاد گزارش کردند^(۱). شیوع دندانهای ناتال و نئوناتال از ۱ مورد در ۸۰۰ نوزاد تا ۱ مورد در ۶۰۰۰ نوزاد در مطالعات مختلف گزارش شده است^(۲). شیوع دندانهای ناتال در مقایسه با نئوناتال، ۳ به ۱ می باشد. همچنین شیوع بالاتر دندانهای فوق در دختران گزارش شده است^(۳).
 به نظر می رسد که رویش زودرس دندانهای شیری جنبه خانوادگی داشته باشد که در ۱۵٪ از موارد این وضعیت دیده شده است. همچنین همراهی رویش زودرس دندانها با ۵۰ سندرم مختلف گزارش شده است^(۴). برخی از محققین اختلالات اندوکراین، اختلالات تغذیه ای، سیفلیس مادرزادی و حتی تب مادران در طی بارداری را عامل آن دانسته اند. پذیرفته شده ترین تئوری لوکالیزه شدن سطحی فولیکولهای دندان، احتمالاً فاکتور ارثی می باشد^(۵). بعضی از دندانها ممکن است به حدی لق باشند که احتمال آسیب به آنها وجود داشته باشد اگر چه تاکنون گزارشی مبنی بر آسیب راسیون دندان اعلام نشده است. در این موارد در آوردن دندان توصیه می شود، اما بدلیل احتمال خونریزی باید کشیدن دندان تا روز دهم بعد از تولد به تاخیر افتد. روش پیشنهادی برای دندانهای ناتال و نئوناتال، مشاهده و کنترل آنهاست و بایستی به والدین

اهمیت نگهداری این دندان در دهان را بدلیل تاثیر آن بر رشد و رویش نرمال دندان مجاور توضیح دهیم^(۶،۷).

این مطالعه نشان داد که ابتلا به مرواریدهای مینایی، ۲۴۹ مورد و ابتلا به ندول های Bohn، ۱۳۴ مورد بوده است که ابتلا به این ضایعات در نوزادان مورد مطالعه تقریباً برابر سایر تحقیقات است. این ضایعات معمولاً متعددند و از نظر اندازه افزایش نمی یابند. بصورت ندول های کوچک سفید و برجسته بوده و هیچ مراقبتی لازم ندارند زیرا چند هفته پس از تولد خودبخود از بین می روند^(۸).

یکی از شایع ترین مالفورماسیون های مادرزادی شکاف لب و کام و یا هر دو است که تقریباً یک مورد در هر ۷۰۰ تولد اتفاق می افتد. شکاف لب و کام به تنهایی و شکاف کام همراه با شکاف لب از نظر زمان جنین شناسی و تکاملی متفاوت هستند و شکاف کام تنها، بیشتر نتیجه تراتوزن محیطی است^(۹).

در این مطالعه موردی از شکاف لب و کام مشاهده نشد. طبق تحقیقات انجام شده در دیگر کشورها میزان شیوع شکاف کام یک مورد در ۷۵۰ تا ۱۰۰۰ تولد در ایالات متحده می باشد. شکاف کام و لب در هر ۸۰۰ تولد نژاد سفید یک مورد، هر ۲۰۰۰ تولد نژاد سیاه یک مورد و در هر ۵۰۰۰ تولد نژاد زرد و هندی نیز یک مورد دیده شده است^(۱۰). مشخص شده است که شکاف لب و کام در نوزادان مذکر شایعتر است در حالی که شکاف کام به تنهایی در نوزادان مونث بیشتر دیده میشود. شکاف ها بیشتر در سمت چپ شایع هستند. این فاکتور بوسیله دانش جنین شناسی کنونی توضیح داده نشده است. فاکتورهای ژنتیکی در شکاف لب با یا بدون شکاف کام اهمیت بیشتری دارند. شکاف لب و کام بوسیله فاکتورهای اتیولوژیک بسیاری از عوامل ژنتیکی تا اختلالات کروموزومی، عوامل محیطی و ترکیبی از عوامل محیطی و ژنتیکی به شکل مولتی فاکتوریال می تواند ایجاد شود. همراهی شکاف کام و لب با Down syndrome و Cruzon disease و Apert syndrome دیده شده است^(۱۱-۱۳).

در کل نوزادان معاینه شده ۳ نوزاد دارای اپولیس مادرزادی بودند. از زمان کشف اپولیس در سال ۱۸۷۱ تا ۱۹۷۲، Krogh و Faber ۱۱۳ مورد اپولیس مادرزادی گزارش

خوش خیم می باشد. برداشتن آگزوستوزها معمولاً ضروری نیست^(۱۳).

نتیجه گیری:

این مطالعه نشان داد که شیوع دندانهای ناتال در مشهد بیشتر از سایر کشورهای بوده و ندولهای Bohn و مرواریدهای مینایی کمتر از سایر کشورها بوده است. این اختلاف آماری در ایران با سایر کشورها ممکن است در رابطه با فاکتورهایی مثل نژاد، موقعیت جغرافیایی و تغذیه باشد.

پیشنهادات:

ضایعات دهانی نوزادی برای کودکان به ندرت مشکل ساز بوده و اغلب نیاز به درمان سریع و جدی ندارند ولی تشخیص اولیه آنها جهت راهنمایی والدین و کاهش اضطراب آنان ضروری است.

نموده اند که ۸۰/۵٪ آنها در زنان، ۱۰/۶٪ در مردان و در ۸/۹٪ جنس بیمار گزارش نشده است. اپولیس مادرزادی ضایعه ای نادر در کودکان تازه متولد شده با منشاء ناشناخته است و ممکن است از بدو تولد وجود داشته باشد و اکثراً در نوزادان دختر دیده می شود و نسبت ضایعه در دختران به پسران ۱۰ به ۱ می باشد. نمای بالینی این ضایعه ممکن است والدین را بترساند اما این ضایعه خوش خیم است. درمان شامل جراحی است و عود به ندرت دیده می شود^(۱۲).

در تحقیق حاضر فقط یک مورد آگزوستوز در نوزادان معاینه شده مشاهده شد. آگزوستوز یکی از شایعترین ضایعات آگزوفیتیک دهانی است که دارای رشدی کند و ماهیتی

منابع:

- McDonald R, Avery DR. Dentistry for the child and adolescent. 7th ed. St. louis: Mosby Co; 2004. P. 98,137,154,183.
- Goncalves FA, Birman EG, Sugaya NN, Maria AGA, Pereira M. Natal teeth: Review of the literature and report of an unusual case. Braz Dent J 1998; 9: 53-56.
- Alaluusua S, Kiviranta H, Leppaniemi A, et al. Natal and neonatal teeth in relation to environmental toxican. J Pediatr Res 2002; 52: 652-5.
- Pinkham JR. Pediatric dentistry. 3rd ed. Philadelphia: Saunders Co; 1999. P. 30.
- Naimer SA, Biton A, Vardy D, Zvulunov A. Office treatment of congenital ankyloglossia. J Med Sci Monit 2003; 9: 432-5.
- Jeanne L, Christine E, Jane C. Ankyloglossia assessment, incidence, and effect of frenuloplasty on the breastfeeding Dyed. J Pediatrics 2002; 110: 63-74.
- Messner AH, et al. Ankyloglossia: Incidence and associated feeding difficulties. Arch Otolaryngol Head Neck Surg 2000; 126: 36-9.
- Motoyama LCJ, Lopes LD, Watanabe IS. Natal teeth in cleft lip and palate patients: a scanning electron microscopy study. Braz Dent J 1996; 7: 115-19.
- Koch G, Poulsen S. Pediatric Dentistry. 1st ed. Copenhagen: Munksgead; 2001. P. 306.
- Hayes PA. Hamartomas, eruption cyst, natal tooth and epstein pearls in a newborn. J Dent Child 2000; 67: 365-8.
- Robinson HBG, Miller AS. Color atlas of oral pathology. 5th ed. Philadelphia: J. B. Lippincott Co; 1990. P. 18.
- Shafer, Hine, Levy. A textbook of oral pathology. 4th ed. Philadelphia: Mosby Co; 1983. P. 12,25,198.
- Wood NK, Goaz PW. Differential diagnosis of oral lesions. 5th ed. St. Louis: Mosby Co; 1987. P. 134,136,577.