

## ارزیابی کلینیکی افزایش ضخامت عرضی ریح با تکنیک اینترپوزیشنال با استفاده از ماده Bio-oss مخلوط با استخوان اتوژن (یک مطالعه اولیه)

دکتر محمد ابراهیم رحمانی\*#، دکتر یلدا صادقی\*\*، دکتر علی اصغر حسین پور خرازی\*\*\*، دکتر ناصر سرگلزایی\*\*\*\*

\* استاد گروه پریودانتیکس دانشکده دندانپزشکی و مرکز تحقیقات دندانپزشکی دانشگاه علوم پزشکی مشهد

\*\* پریودنتیست

\*\*\* متخصص گروه جراحی دهان، فک و صورت، دانشکده دندانپزشکی و مرکز تحقیقات دندانپزشکی دانشگاه علوم پزشکی مشهد

\*\*\*\* دانشیار گروه پریودانتیکس دانشکده دندانپزشکی و مرکز تحقیقات دندانپزشکی دانشگاه علوم پزشکی مشهد

تاریخ ارائه مقاله: ۸۶/۱۲/۱۱ - تاریخ پذیرش: ۸۷/۵/۱۹

### Clinical Evaluation of Lateral Ridge Augmentation by Interpositional Bone Graft Method, Using a Mixture of Bio-oss and Autogenous Bone (A Pilot Study)

MohammadEbrahim Rahmani\*#, Yalda Sadeghy\*\*, AliAsghar HoseinpoorKharrazi\*\*\*, Naser Sargolzaee\*\*\*\*

\* Professor, Dept of Periodontics, School of Dentistry and Dental Research Center of Mashhad University of Medical Sciences, Mashhad, Iran.

\*\* Periodontist

\*\*\* Oral Surgeon, Dept of Oral & Maxillofacial Surgery, School of Dentistry and Dental Research Center of Mashhad University of Medical Sciences, Mashhad, Iran.

\*\*\*\* Associate Professor, Dept of Periodontics, School of Dentistry and Dental Research Center of Mashhad University of Medical Sciences, Mashhad, Iran.

Received: 1 March 2008; Accepted: 9 August 2008

**Introduction:** Shortage of bone, especially in sagittal dimension, is of great importance in preventing proper positioning of dental implants. The aim of this study was clinical evaluation of interpositional technique using the mixture of Bio-oss and autogenous bone.

**Materials & Methods:** In this clinical trial study, four Patients took part in the present study who had reduced width of ridges. Augmentation surgery was performed under local anesthesia as follows: A horizontal incision was performed on soft tissue slightly lingual to the crest of edentulous ridge. A mucoperiosteal flap was elevated. A horizontal cut was made along the crest of bone and two vertical bony cuts were done at buccal side of the ridge. A green stick fracture was created at base of the buccal plate using a surgical chisel and buccal plate was mobilized gradually to create a furrow between buccal and lingual plates. This space was filled with a graft material consisted of the mixture of Bio-oss and autogenous bone harvested from symphysis. Then and the flap and tension free edges of flap were sutured. Six month later, the study cast was prepared and all measurements were repeated and results were analyzed statistically by paired *t*-test.

**Results:** The mean ridge width increase was  $3.56 \pm 0.78$  mm and the width of ridge significantly differed after augmentation ( $P=0.001$ ). Mean vertical bone loss was  $0.75 \pm 0.93$  mm and the reduction was not statistically significant ( $P=0.056$ ).

**Conclusion:** This study demonstrated that interpositional technique using the mixture of Bio-oss and autogenous bone was a valuable technique for lateral ridge augmentation.

**Key words:** Ridge Augmentation, bone graft, interpositional bone graft.

# Corresponding Author: merahmani47@yahoo.com

J Mash Dent Sch 2009; 32(4): 277-84.

### چکیده

**مقدمه:** ایمپلنت کمبود استخوان، خصوصاً در بعد باکولینگوالی هنگام قراردادن صحیح ایمپلنت ها اهمیت بسزایی دارد. هدف از این مطالعه بررسی بالینی کارایی روش اینترپوزیشنال، با استفاده از مخلوط استخوان اتوژن و Bio-oss برای افزایش عرض ریح بود.

**مواد و روش ها:** در این مطالعه کارآزمایی بالینی، ۴ بیمار با ۴ ناحیه تحلیل عرض ریح انتخاب شدند. جراحی افزایش عرض ریح مطابق مراحل زیر انجام شد: تحت بی‌حسی موضعی در قله ریح کمی متمایل به لینگوال برش افقی در بافت نرم داده شد و فلپ با ضخامت کامل کنار زده شد. یک شیار افقی در قله ریح استخوانی و دو برش عمودی در ضخامت استخوان با کال ایجاد گردید. به کمک چیزل شکستگی Green stick در قاعده صفحه ایجاد و صفحه باکالی به تدریج جدا گردیده تا شکافی بین دو صفحه باکال و لینگوال ایجاد شود. در این فضا مواد پیوندی که مخلوطی از استخوان اتوژن ناحیه سمفیز و Bio-oss بود گذاشته شد. ۶ ماه بعد از جراحی کست مطالعه آماده و اندازه‌گیری‌های مجدد به عمل آمد و نتایج با استفاده از آزمون Paired *t*-test مورد تجزیه و تحلیل آماری قرار گرفت.

**یافته‌ها:** میانگین افزایش عرض ریح استخوانی  $3/56 \pm 7/8$  mm بود و اختلاف معنی‌داری بین ضخامت ریح استخوانی قبل و بعد از عمل وجود داشت ( $P=0/001$ ). میانگین کاهش ارتفاع ریح پس از عمل  $0/75 \pm 0/93$  mm و از نظر آماری معنی‌دار نبود ( $P=0/056$ ).  
**نتیجه‌گیری:** این مطالعه نشان داد که روش اینترپوزیشنال با استفاده از مخلوط Bio-oss و استخوان اتوزن روش مناسبی برای افزایش عرض ریح می‌باشد.

**واژه‌های کلیدی:** افزایش عرض ریح، پیوند استخوان، روش اینترپوزیشنال.  
 مجله دانشکده دندانپزشکی مشهد / سال ۱۳۸۷ دوره ۳۲ / شماره ۴: ۲۷۷-۸۴.

## مقدمه

استفاده شده و ایمپلنت‌ها به صورت تأخیری قرار داده شده‌اند.<sup>(۷)</sup>

از جمله مزایای احتمالی این روش جراحی بر روش استاندارد Autogenous onlay bone graft می‌توان به موارد زیر اشاره کرد، کاهش میزان تحلیل مواد پیوندی<sup>(۵)</sup>، امکان استفاده از مواد استئوکاندکتیو بدون استخوان اتوزن<sup>(۸)</sup>، کاهش زمان ترمیم و بهبود سریع کاتورلیبال<sup>(۹)</sup>، پرهیز از دشواری‌های تکنیکی روش Onlay.<sup>(۱۰)</sup>

انتخاب بهترین روش عریض کردن ریح، کماکان چالشی در زمینه ایمپلنتولوژی می‌باشد و ضرورت تحقیقات بیشتر در این زمینه کاملاً روشن است. روش اینترپوزیشنال می‌تواند، یکی از بهترین راه‌های افزایش ضخامت ریح باشد. از آنجا که گزارشات چاپ شده‌ای در کشور ما در این رابطه مشاهده نشد و در ضمن در بررسی مطالعات انجام شده در سایر کشورها، موردی از استفاده از Bio-oss به عنوان جزء اصلی پیوند یافت نشد، بر آن شدیم که موفقیت این روش درمان را در بیماران مورد ارزیابی قرار دهیم، به امید آنکه در صورت موفقیت‌آمیز بودن این روش بتوان از عوارض سایر روش‌ها به خصوص، نیاز به برداشتن بلوک استخوانی اجتناب کرد.

## مواد و روش‌ها

در این مطالعه کارآزمایی بالینی از بین بیماران مراجعه‌کننده، به بخش ایمپلنت دانشکده دندانپزشکی مشهد در سال ۱۳۸۴، ۴ بیمار با ۴ ناحیه تحلیل افقی ریح انتخاب شدند. بیماران شامل یک مرد و سه زن بودند. سن بیماران بین ۵۰ تا ۶۲ سال با میانگین ۵۵/۲ سال بود. شرایط ورود به مطالعه شامل موارد زیر بود:

(۱) از لحاظ سیستمیک بیمار منعی برای انجام جراحی

مربوطه نداشته باشد.

طرح درمان‌های مبتنی بر ایمپلنت یکی از بهترین راه‌های جایگزین کردن دندان‌های از دست رفته، به شمار می‌آیند. ناکافی بودن ابعاد عرض استخوان باقی مانده در جایگاه ایمپلنت بیشتر از طول آن در میزان تماس استخوان و ایمپلنت موثر است. اگر به علت کاهش عرض ریح مجبور به استفاده از ایمپلنت با قطر ۳ mm بجای ایمپلنت‌های با قطر بیشتر شویم، فشارهای وارده بر استخوان کرسنال و فشار طرفی وارد بر ایمپلنت افزایش یافته و روکش زیبایی مطلوب را نخواهد داشت. ضمناً خطر شکستگی در چنین ایمپلنتی بیشتر است.<sup>(۱)</sup> نوآوری‌های متعدد در زمینه تکنیک‌های نوین جراحی، به همراه پیشرفت در درک بیولوژیک از تکنیک‌های رژنراسیون استخوان، منجر به افزایش قابلیت پیشگویی در بازسازی افقی ضایعات ریح آلونولار گردیده است.<sup>(۲)</sup>

از جمله شناخته شده‌ترین این روش‌ها می‌توان به موارد زیر اشاره نمود:

آگمنتاسیون افقی ریح از طریق GBR<sup>۱</sup>، استفاده از روش Autogenous onlay Bone graft، Osteocompersion، آگمنتاسیون افقی از طریق Osteogenic distraction و استفاده از روش Interpositional bone graft.<sup>(۳)</sup>

روش اینترپوزیشنال که در مطالعه حاضر مورد استفاده قرار گرفته است، شامل ایجاد برش افقی در کرسنال استخوان و گاهی برش‌های عمودی در کورتکس لبیال می‌باشد. پس از آن با بهره‌گیری از خاصیت ویسکوالاستیک استخوان، کورتکس لبیال از قسمت لینگوال جدا می‌شود. ممکن است ایمپلنت‌ها به صورت همزمان در فضای بین کورتکس قرار گیرند.<sup>(۴-۶)</sup> و گاهی تنها از مواد پیوندی برای پرکردن فضا

۳- ضخامت بافت نرم با استفاده از میزان نفوذ فایل اندودنتیک از روی مخاط تا رسیدن به استخوان در نقاط مذکور تعیین گردید.

اندازه‌گیری‌ها در دو مرحله قبل از عمل و ۶ ماه بعد تکرار می‌شد. قبل از عمل راهنمای آکریلی بر روی دندان‌های مجاور قرار داده می‌شد. پس از ۶ ماه بر روی مدل مطالعه تهیه شده از ناحیه آگمنت شده، مجدداً راهنمای آکریلی منطبق شده، اندازه‌گیری‌ها تکرار شد.

در بیماران درمان‌های پرپودنتال فاز I و II در صورت لزوم انجام شد.

طریقه عمل:

یک روز قبل از جراحی، آموکسی سیلین ۵۰۰mg هر ۸ ساعت یک کیسول و دهانشویه کلرهگزیدین ۰.۲٪ روزی ۲ بار تجویز گردید. بی‌حسی موضعی با استفاده از لیدوکائین ۲٪ حاوی اپی‌نفرین ۱/۱۰۰۰۰۰ به طریقه تزریق بلوک و انفیلتریشن انجام شد.

برش بافت نرم: برش افقی در ناحیه بی‌دندان در قله ریح متمایل به لینگوآل و با ضخامت کامل تا روی استخوان انجام شد. برای اجتناب از کشش فلپ و متحرک ساختن آن پریوست در قاعده فلپ برش داده شد و فلپ به صورت پارسیل جهت پوشش بیشتر آزاد گردید (تصاویر ۴و۳).

آماده سازی بافت سخت: ابتدا با یک فرز فیشور باریک و بلند تحت شستشوی فراوان با سرم فیزیولوژی یک شیار افقی در قله ریح و ۲ برش عمودی نیز در ناحیه قدام و خلف در ضخامت استخوان کورتیکال در سطح باکال ریح ایجاد شد. پس از انجام این مراحل با استفاده تدریجی از چیزل‌هایی با قطر متوالیاً افزایش‌یابنده، به تدریج و با حوصله شکستگی Green stick ایجاد و صفحه باکال در موقعیت نهایی قرار گرفت (تصاویر ۶و۵).

قبل از عمل با بررسی و معاینه کامل داخل دهانی بهترین ناحیه برای برداشتن مقدار محدودی استخوان اتوژن تعیین گردید. برداشت استخوان با استفاده از فرز فیشور یا استفاده از Trepine تحت شستشو با سرم فیزیولوژی از ناحیه چانه انجام گردید (تصاویر ۷و۸). استخوان اتوژن حاصله در فاصله

(۲) ریح باقی مانده، کمبود ارتفاع یا مشکلاتی نظیر تقعر لیبال یا لینگوآل نداشته باشد.

(۳) عرض ریح بین ۶-۳ میلی متر باشد.

(۴) وجود بافت کراتینیزه کافی حداقل ۳ میلی متر.

(۵) نداشتن هرگونه شرایط پاتولوژیک در محیط دهان

(۶) موافقت بیمار با طرح درمان و مواد مورد استفاده و میزان موفقیت احتمالی از طریق امضاء فرم رضایتنامه.

در ابتدا بررسی بافت نرم و سخت و معاینه دندانی به صورت معاینه بالینی و بررسی رادیوگرافی‌های PA و OPG انجام شد.

جهت اندازه‌گیری عرض ریح از قالبگیری با آلزینات جهت تهیه مدل و ساخت Stent آکریلی جهت ثبت نقاط مرجع استفاده شد. در هر بیمار عرض ریح و فاصله عمودی از آکریل تا ریح قبل از عمل و شش ماه پس از عمل در دو نقطه مرجع به ترتیبی که بیان خواهد شد اندازه‌گیری گردید.

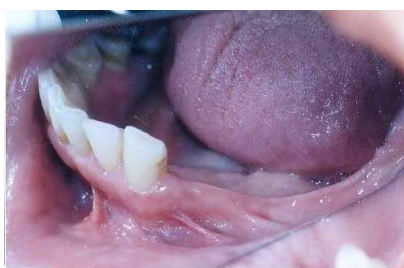نحوه اندازه‌گیری عرض ریح بدین صورت بود که در مورد هر ریح ۲ نقطه برای اندازه‌گیری با کمک استنت آکریلی معین گردید. اندازه‌گیری‌ها بر روی مدل‌های مطالعه با روش استاندارد و قابل تکرار انجام شد. بر روی مدل مطالعه قبل از عمل یک Stent آکریلی ساخته شد و به کمک سیم ارتدسنسی با پوشش آکریلی در سطح فوقانی آکریل شیارهایی با فاصله ۲ میلی‌متری به عنوان راهنمای نقطه مرجع مشخص شد. قسمتی از آکریل سطح اکلوزال دندان‌های مجاور را می‌پوشاند و راهنمای مرجع به موازات ریح و با فاصله از آن قرار داشت. نقاط مورد نظر برای اندازه‌گیری بر روی مدل مطالعه، روی راهنمای مرجع علامت زده شد و به ترتیب زیر اندازه‌گیری انجام گردید.

۱- برای اندازه‌گیری ارتفاع، ریح فاصله قله ریح تا راهنمای مرجع در نقطه مورد نظر با پروب ویلیامز انجام شد (تصویر ۱).

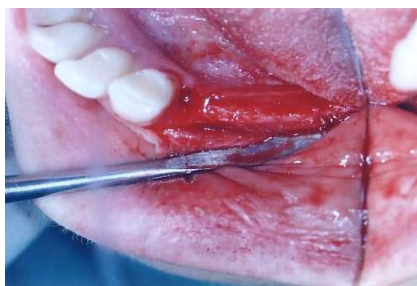۲- عرض بوکولینگوآل ریح از روی مخاط در نقاط مورد نظر به کمک استنت آکریلی و با استفاده از Dial Caliper با دقت ۰/۰۵ mm انجام گردید (تصویر ۲).



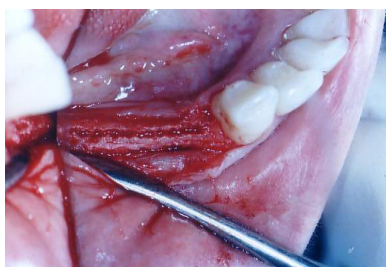تصویر ۲



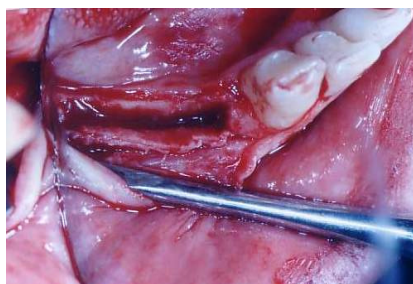
تصویر ۳



تصویر ۴



تصویر ۵



تصویر ۶

ایجاد شده در بین دو کورتکس قرار گرفت. مقداری استخوان اسفنجی از عمق حفره برداشته شد و با مخلوط Bio-oss در شکاف ایجاد شده قرار داده شد (تصویر ۹). سپس فلپ برگردانده شد و توسط نخ Silk با بخیه منقطع دوخته شد.

#### دستورات پس از عمل

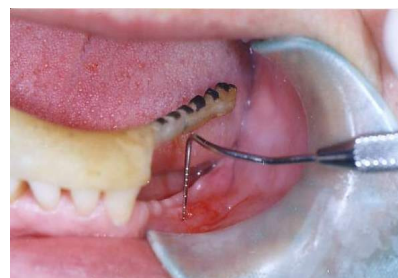
کمپرس یخ و استفاده از غذای سرد و نرم در روز جراحی. از قرار دادن پروتز متحرک بیمار حداقل به مدت ۸ هفته اجتناب شد و در صورت نیاز مبرم، پروتز اصلاح شده به نحوی که فشاری روی ریح وارد نشود استفاده گردید.

دستورات دارویی شامل: کپسول آموکسی سیلین هر ۸ ساعت ۵۰۰mg خوراکی به مدت ۱۰ روز. در صورت وجود درد قرص استامینوفن کدئین هر ۴ ساعت ۱ قرص. محلول کلرهگزیدین ۰.۲٪ جهت دهانشویه روزی ۲ بار پس از مسواک نمودن به مدت ۱ ماه.

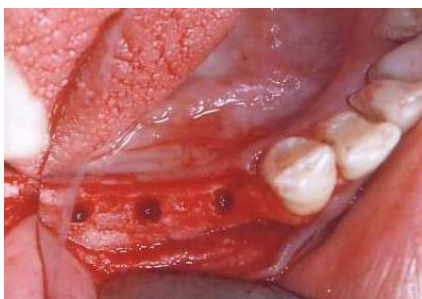بیماران ۴۸ ساعت و یک هفته بعد از جراحی جهت کنترل مراجعه نموده و بخیه ها روز دهم برداشته شد. سپس ماهی یک بار برای کنترل مراجعه نمودند.

۶ ماه بعد از جراحی اولیه ناحیه مورد نظر از لحاظ مناسب بودن شرایط ریح آگمنت شده جهت قرار دادن ایمپلنت بررسی شد (تصویر ۱۰)، قالبگیری مجدد برای اندازه گیری به عمل آمد و ایمپلنت ها قرار داده شدند (تصاویر ۱۱ و ۱۲).

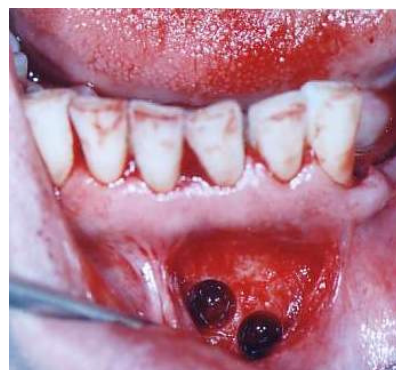۳ ماه بعد از جایگذاری ایمپلنت ها جراحی دوم به منظور نصب Gingival Former و اباتمنت ها انجام و مراحل پروتزی پیگیری گردید (تصاویر ۱۳ و ۱۴).



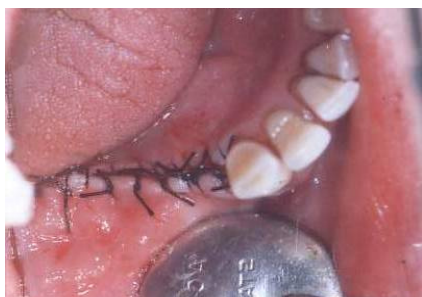تصویر ۱



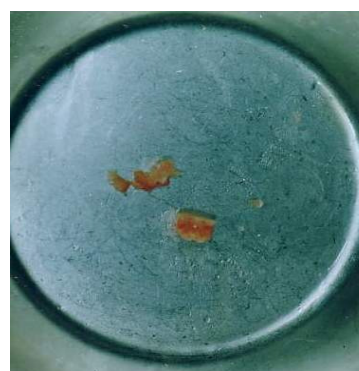تصویر ۱۱



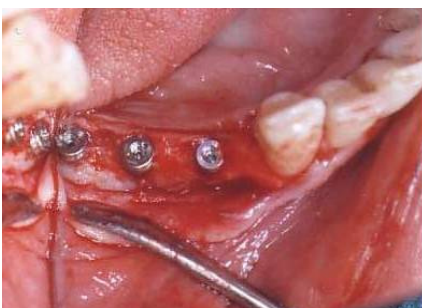تصویر ۷



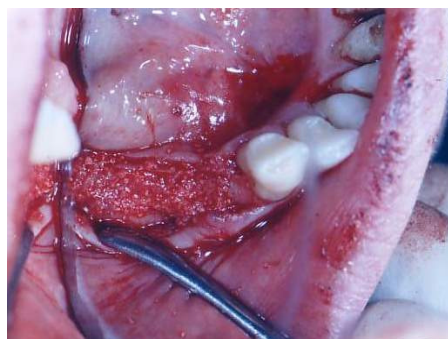
تصویر ۱۲



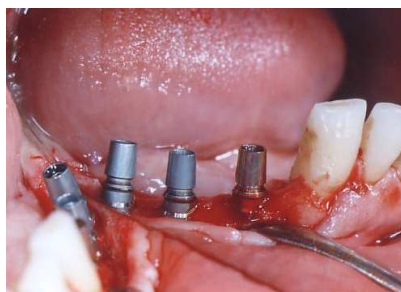
تصویر ۸



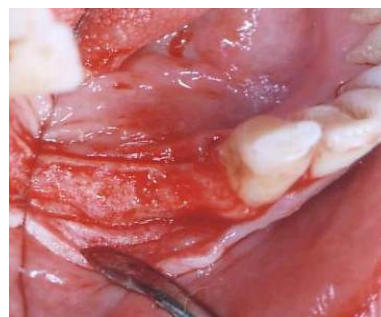تصویر ۱۳



تصویر ۹



تصویر ۱۴



تصویر ۱۰

بررسی آماری: برای مقایسه بین اندازه‌گیری‌های قبل و بعد از عمل در مورد ۳ پارامتر ضخامت ریبج از روی مخاط، ضخامت ریبج استخوانی و ارتفاع ریبج از آنالیز اندازه‌های تکراری استفاده شد.

## یافته ها

نتایج در جدول های ۱ و ۲ و ۳ نشان داده شده است. با توجه به جدول فوق ( $P=0/001$ ) اختلاف معنی داری بین عرض ریج از روی مخاط، قبل و بعد از عمل وجود داشته است. این مراحل برای ضخامت ریج استخوانی نیز تکرار گردید و با توجه به  $P=0/001$  اختلاف معنی دار بین ضخامت ریج استخوانی قبل و بعد از عمل وجود داشت (جدول ۲). ارتفاع ریج قبل و بعد از عمل در جدول ۳ نشان داده شده است و که تغییرات آن از نظر آماری معنی دار نبود.

جدول ۱: مقایسه ضخامت ریج از روی مخاط قبل و بعد از عمل بر

حسب میلی متر			
حالت	انحراف معیار $\pm$ میانگین	تعداد	مقدار P
قبل	$5/6 \pm 0/6$	۸	۰/۰۰۱
بعد	$9/1 \pm 0/6$	۸	

جدول ۲: مقایسه میانگین ضخامت ریج استخوانی قبل و بعد از عمل

بر حسب میلی متر			
حالت	انحراف معیار $\pm$ میانگین	تعداد	مقدار P
قبل	$4/5 \pm 0/59$	۸	۰/۰۰۱
بعد	$8/06 \pm 0/56$	۸	

جدول ۳: مقایسه ارتفاع ریج قبل و بعد از عمل بر حسب میلی متر

حالت	انحراف معیار $\pm$ میانگین	تعداد	مقدار P
قبل	$11/81 \pm 0/88$	۸	۰/۰۵۶
بعد	$11/06 \pm 0/98$	۸	

افزایش عرض ریج به روش Onlay استفاده شده است، نتایج جالبی حاصل می شود. از این میان می توان به مطالعه Proussafe اشاره نمود، که این مخلوط را به صورت Onlay و با استفاده از ممبران پوشاننده به کار برد. میزان افزایش عرض پس از ۶ ماه  $4/57\text{mm}$  بود.<sup>(۱۳)</sup> Lozada با استفاده از ترکیب Bio-oss واتوژن به صورت Onlay، که این بار به وسیله مش تیتانیومی پوشیده شده بود، به افزایش عرضی معادل  $3/71\text{ mm}$  دست یافت.<sup>(۱۴)</sup> در مقایسه با میانگین افزایش عرض ۶ ماه بعد از عمل در مطالعه حاضر ( $3/56 \pm 0/78\text{ mm}$ ) می توان بیان کرد، که روش اینترپوزیشنال در مقایسه با روش هایی که برای نگهداری مواد پیوندی نیاز به استفاده از موادی نظیر ممبران یا مش تیتانیومی دارند، این برتری را دارد که ضمن افزایش عرض مشابه، با قراردادن مواد در بین دو کورتکس استخوانی، علاوه بر نگهداری عالی آنها در طی عمل، تغذیه پریوستی دو طرفه ای را فراهم آورده و میزان عفونت و رشد بافت های فیروز به درون مواد پیوندی را کاهش داده و در ضمن نیاز به هزینه اضافی ممبران یا مش را برطرف می سازد. ضمناً در این روش چون بر خلاف روش Onlay، دو دیواره استخوانی از ماده پیوندی محافظت می کنند، میزان تحلیل مواد پیوندی بسیار ناچیز است.

علاوه بر این در روش Onlay نیاز به برداشت مقادیر زیاد استخوان اتوژن و بالطبع جراحی وسیع در ناحیه دهنده و مشکلات ناشی از آن می باشد. در صورتیکه در روش اینترپوزیشنال، مواد استئوکاندکتیو، به تنهایی نیز قابلیت بازسازی استخوان را دارند.<sup>(۱)</sup>

در تعدادی از مقالات به برتری روش Splitting در فک بالا اشاره شده است.<sup>(۱۵)</sup> اما آمار دقیقی از مقایسه این روش در فک بالا و پایین وجود ندارد.

در برخی مطالعات از مواد استئوکاندکتیو به تنهایی (بدون حتی مقادیر ناچیز استخوان اتوژن)، برای پرکردن فاصله بین دو کورتکس استفاده شده است.<sup>(۵۸)</sup> بنابراین شاید بتوان با این روش از Bio-oss تنها نیز استفاده کرد. شاید استفاده از انواع تجاری Bio-oss به صورت Block به این دلیل که همزمان قادر به حفظ فضا بین دو کورتکس هستند، منطقی به نظر

## بحث

Amatto<sup>(۱۰)</sup>، Duncan<sup>(۱۱)</sup>، Engeleke<sup>(۱۱)</sup>، Sethi<sup>(۱۲)</sup> همگی با استفاده از این روش آگمانتاسیون، و با مواد پیوندی متنوع نتایج قابل قبولی از لحاظ زیبایی و کارایی به دست آورده و میزان باقیی بین  $7/97-8/72\%$  را گزارش نموده اند. از بررسی تعدادی از مطالعات که دقیقاً از همین نوع ماده پیوندی (مخلوط Bio-oss و مقادیر ناچیز استخوان اتوژن) برای

برسد.

کاهش ارتفاع آلوئول پدیده‌ای است که پس از برگرداندن فلپ در تمام جراحی‌های پرئودونتانال قابل پیش‌بینی است.<sup>(۲)</sup> در ریج‌های تحلیل رفته، حفظ میزان استخوان باقی‌مانده، اهمیت بیشتری دارد. در مطالعه حاضر میانگین کاهش ارتفاع آلوئول در جایگاه ایمپلنت‌ها پس از عمل  $0.75 \pm 0.93$  mm می‌باشد که از لحاظ آماری معنی‌دار نبود. در مطالعات دیگری که به مسئله کاهش ارتفاع توجه شده مقادیر بیشتری گزارش شده است. به طور مثال Frans dewijs کاهش ارتفاع معادل  $0.8-1.03$  mm را گزارش نموده است.<sup>(۱۶)</sup>

از سایر عوارض احتمالی گزارش شده در مطالعات قبلی می‌توان به باز شدن لبه‌های زخم و اکسپوز شدن ماده پیوندی قرار داده شده، در بین دو کورتکس اشاره کرد. به علاوه پوشش پریوستی در قسمت پوشاننده روی مواد پیوندی باید کامل باشد.<sup>(۵)</sup> به این منظور روش‌های مختلفی برای به حداقل رساندن کشش در لبه‌های زخم و پوشش پریوستی توسط محققین پیشنهاد شده، نظیر برش کرسنال متمایل به پالاتال و کنار زدن فلپ با ضخامت کامل در سمت باکال و قطع پریوست در قاعده فلپ باکالی<sup>(۱)</sup>، حداقل Reflection در سمت لبیال به منظور تغذیه پریوستی<sup>(۱۰،۱۷)</sup> ایجاد برش از سمت پالاتال حدود ۱ mm دورتر از کرسست استخوان و برگرداندن فلپ به صورت محدود در سمت باکال و Bevel کردن لبه‌های پالاتالی به منظور تأمین بافت نرم اضافی برای پوشاندن ریج آگمنت شده<sup>(۱۲)</sup>، یا برگرداندن فلپ باکال به صورت پارسیل.<sup>(۱۷)</sup>

با بررسی همه جانبه مطالعات فوق در مطالعه حاضر فلپ به این صورت طراحی گردید. برش مخاطی از سمت لینگوال داده شد تا پوشش کاملی را ایجاد کند، فلپ با ضخامت کامل برگردانده شد و به منظور به حداقل رساندن کشش در لبه‌های زخم، پریوست در سمت باکال در Muco buccal fold قطع گردید. بدین ترتیب دوره ترمیم در تمامی موارد، بدون باز شدن لبه‌های زخم یا عفونت طی گردید.

نکته قابل ذکر در ارتباط با کیفیت استخوان رزتره شده از نظر قراردادن ایمپلنت می‌باشد که مطالعات مختلفی در این

زمینه انجام شده است. قرار دادن ایمپلنت‌ها همزمان با انجام روش Splitting گزارش شده است.<sup>(۵)</sup> گرچه به خاطر کوتاه شدن دوره درمان، این روش ارجح به نظر می‌رسد، اما خطراتی مانند عدم حصول ثبات اولیه<sup>(۵)</sup>، افزایش ریسک عفونت مواد پیوند<sup>(۹)</sup> نیز وجود دارد. همچنین در روش تأخیری، در زمان قرار دادن ایمپلنت‌ها برآورد دقیق شکل نهایی ریج آگمنت شده، بهتر امکان پذیر است. در مطالعه حاضر با توجه به سپری شدن مدت ترمیم ۶ ماهه قبل از ایمپلنت گذاری، تمام ایمپلنت‌های با ثبات اولیه و تمایل محوری مناسب قرار داده شدند.

در صورت انتخاب روش تأخیری مدت زمان‌های گوناگونی برای ترمیم ریج آگمنت شده توصیه شده است. به عنوان مثال در صورت استفاده از مخلوط اتوژن و HA برخی ۴ ماه<sup>(۹)</sup> و عده‌ای دیگر ۵ یا ۶ ماه گزارش کرده‌اند.<sup>(۱۷)</sup>

بنا به عقیده Misch در مواردی که مواد پیوندی در محاصره دیواره‌های استخوانی باشند (نظیر روش ایتروپوزیشنال) در صورت استفاده از مواد استئوکاندکتیو زمان ترمیم ۶-۵ ماه خواهد بود. بنابراین در مطالعه حاضر با توجه به این که عمده حجم ماده پیوندی را Bio-oss تشکیل می‌داد، زمان Re-entry ۶ ماهه در نظر گرفته شد. به هر حال در برخی موارد در هنگام Reentry قطعات Bio-oss مختصری به صورت جذب نشده قابل مشاهده بود. از آنجائیکه غالب مطالعات اولیه برای روش Interpositional با استفاده از استخوان اتوژن به تنهایی صورت گرفته بوده است<sup>(۱۰،۱۸)</sup> و در سال‌های اخیر رویکرد بیشتری به استفاده از مواد استئوکاندکتیو دیده می‌شود نیاز به مطالعات بافت‌شناسی بیشتری به منظور تعیین زمان مناسب برای Reentry استفاده از این مواد وجود دارد. در مطالعه Fuggazzotto<sup>(۱۹)</sup> که از Bio-oss به همراه ممبران برای بازسازی ریج استفاده شده بود. بیوپسی‌هایی در فواصل ۱۳-۴ ماه گرفته شد. در مقاطع بافتی پس از ۱۳ ماه تنها مقادیر ناچیزی Bio-oss به صورت جذب نشده دیده می‌شد (۰/۱۳٪). در مقاطع بافتی که پس از ۶ ماه گرفته شده بود، ذرات Bio-oss به صورت جذب نشده، کاملاً قابل مشاهده بود. در مطالعه مذکور روش جراحی به صورت

Onlay بوده و ممکن است در روش اینترپوزیشنال، مدت کمتری برای جایگزینی Bio-oss با استخوان طبیعی لازم باشد. بنابراین این مسئله می‌توان زمینه‌ساز تحقیقات بعدی به صورت هیستولوژیک باشد.

### نتیجه‌گیری و پیشنهادات

با به کارگیری روش اینترپوزیشنال، با استفاده از مخلوط استخوان اتوزن و Bio-oss میانگین افزایش عرض ریح ۳/۵۶ میلی متر بدست آمد. به عبارت دیگر این روش برای افزایش عرض ریح مطلوبی می‌باشد. و این در حالی است که کاهش ارتفاع ریح بسیار ناچیز بود. همچنین این روش برخی از مشکلات روش‌های دیگر آگمانتاسیون را ندارد.

### پیشنهادات برای مطالعات بعدی

استفاده از Bio-oss بدون استخوان اتوزن در روش اینترپوزیشنال.  
بررسی مقایسه‌ای کاشت ایمپلنت‌ها همزمان با روش اینترپوزیشنال، با کاشت تأخیری ایمپلنت‌ها.  
بررسی امکان استفاده از بلوک Bio-oss در فاصله دو صفحه کورتیکال.

### تشکر و قدردانی

این تحقیق در شورای پژوهشی دانشگاه علوم پزشکی مشهد به تصویب رسیده است که بدینوسیله از معاونت محترم پژوهشی جهت پرداخت هزینه‌ها تشکر و قدردانی می‌شود. همچنین از جناب آقای مهندس سعید ابراهیم زاده جهت تجزیه و تحلیل آماری سپاسگذاری می‌نماید.

### منابع

- Misch OE. Contemporary Implant Dentistry. 1<sup>st</sup> ed. St. Louis: Mosby Co; 1999. P. 455.
- Perrg R, Klokevold P, Sascha A, gouanouc H. Advanced implant surgery and bone grafting techniques. In: Newman MG, Take HH, Carranza FA. Carranza's clinical periodontology. 9<sup>th</sup> ed. Philadelphia: Saunders Co; 2002. P. 905.
- Oikarinen KS, Sandor GK, Kainulainen T, Salonen-kemppi M. Augmentation of narrow traumatized anterior alveolar ridge to facilitate dental implant placement. Dent Traumatol 2003; 19(1): 19-29.
- Valen M, Locante WM, Lamin OSS. Immediate-load implant part I. Introducing osteo compression in dentistry. J Oral Implantol 2000; 26(3): 177-84.
- Coatom GW, Mariotti A. The segmental ridge-split procedure. J Periodontal 2003; 74(5): 757-70.
- Duncan JM, West Wood M. Ridge widening for thin maxilla: A clinical report. Int J Oral Maxillofac Implants 1997; 12(2): 224-7.
- Watzek G, Zechner W, Crismani A, Zauza K. A distraction abutment system of three dimensional distraction osteogenesis of alveolar process. Int J Oral Maxillofac Implants 2000; 15(5): 731-7.
- Pinholt EM, Bang G, Haanaes HR. Alveolar ridge augmentation in rats by bio-oss. Scand J Dent Res 1991; 99(2): 154-61.
- Komarnyckj OG, London RM. Osteotome single stage dental implant placement with and without sinus elevation: A clinical report. Int J Oral Maxillofac Implants 1998; 13(6): 799-804.
- Amato CJ, Israel H. Interpositional cortical plate augmentation in the reconstruction of a labially deficient alveolar process. J Oral Maxillofac Surg 1983; 41(3): 185-7.
- Engelke WG, Diederichs CG, Jacobs HG, Deckwer I. Alveolar reconstruction with splitting osteotomy and micro fixation of implants. Int J Oral Maxillofac Implants 1997; 12(3): 310-8.
- Sethi A, Kaus T. Maxillary ridge expansion with simultaneous implant placement: A 5-year results of an ongoing clinical study. Int J Oral Maxillofac Implants 2000; 15(4): 491-9.
- Proussaefs P, Lozada J. The use of resorbable collagen membrane in conjunction with autogenous bone graft and inorganic bovine mineral for buccolabial alveolar ridge augmentation. J Prosthet Dent 2003; 90(6): 530-8.
- Lozada J, Proussaefs P. Clinical, radiographic, and histologic evaluation of maxillary bone reconstruction by using a titanium mesh and autogenous iliac graft. J Oral Implantol 2002; 28(1): 9-14.
- Simion M, Baldoni M, Aaffe D. Jaw bone enlargement using immediate implant placement associated with split-crest technique and guided tissue regeneration. Int J Periodontics restorative Dent 1992; 12(6): 462-73.
- De wijs FL, Cune MS. Immediate labial contour restoration for improved esthetic: A radiographic study on bone spitting in anterior single-tooth replacement. Int J Oral Maxillofac Implants 1997; 12(5): 686-96.
- Chiapasco M, Romeo E, Vogel G. Tridimensional reconstruction of knife-edge edentulous maxilla by sinus elevation, onlay grafts. Int J Oral Maxillofac Implants 1998; 13(3): 394-8.
- Bell WH, Buckles RL. Correction of the atrophic ridge by interpositional bone grafting. J Oral Surg 1978; 36(9): 693-700.
- Paul A, Fugazzotto PA. GBR using bovine bone matrix and resorbable and nonresorbable membranes part1: Histologic results. Int J Periodontic Restorative Dent 2003; 23(4): 361-9.