

بررسی شیوع کیست احتباسی موکوسی سینوس فک بالا در کلیشه های پانورامیک و برخی عوامل مرتبط با آن در مراجعین بخش رادیولوژی دانشکده دندانپزشکی مشهد- ایران (۱۳۸۵-۱۳۸۶)

دکتر ماهرخ ایمانی مقدم*#، دکتر علی باقرپور**، دکتر اعظم احمدیان یزدی***، دکتر نازنین کیومرثی****

* دانشیار گروه رادیولوژی دهان، فک و صورت دانشکده دندانپزشکی و مرکز تحقیقات دندانپزشکی دانشگاه علوم پزشکی مشهد

** استادیار گروه رادیولوژی دهان، فک و صورت دانشکده دندانپزشکی و مرکز تحقیقات دندانپزشکی دانشگاه علوم پزشکی مشهد

*** مربی گروه رادیولوژی دهان، فک و صورت دانشکده دندانپزشکی و مرکز تحقیقات دندانپزشکی دانشگاه علوم پزشکی مشهد

**** دستیار تخصصی گروه ترمیمی و زیبایی دانشکده دندانپزشکی دانشگاه علوم پزشکی شیراز

تاریخ ارائه مقاله: ۸۷/۱۱/۱۹ - تاریخ پذیرش: ۸۸/۲/۱۸

Prevalence and Some Associated Risk Factors of Maxillary Sinus Mucous Retention Cyst in Panoramic View of Patients Referred to Radiology Department of Mashhad Dental School-Iran 2007

Mahrokh ImaniMoghaddam*#, Ali Bagherpour**, Azam AhmadianYazdi***, Nazanin Qmarci****

* Associate Professor, Dept of Oral & Maxillofacial Radiology, School of Dentistry and Dental Research Center of Mashhad University of Medical Sciences, Mashhad, Iran.

** Assistant Professor, Dept of Oral & Maxillofacial Radiology, School of Dentistry and Dental Research Center of Mashhad University of Medical Sciences, Mashhad, Iran.

*** Instructor, Dept of Oral & Maxillofacial Radiology, School of Dentistry and Dental Research Center of Mashhad University of Medical Sciences, Mashhad, Iran.

**** Postgraduate Student, Dept of Operative Dentistry, Dental School, Shiraz University of Medical Sciences, Shiraz, Iran.

Received: 8 February 2009; Accepted: 8 May 2009

Introduction: Mucous retention cyst (MRC) is the most common complication of sinusitis. It rarely causes any sign or symptom. The purpose of this study was to determine the prevalence and some associated risk factors of (MRC) in panoramic view in patients referring to the radiology department of Mashhad dental school.

Materials & Methods: In this study, panoramic radiographs of 707 patients referring to the radiology department of Mashhad dental school were examined for detection of well defined, not corticated, smooth, dome-shaped radiopaque mass in maxillary sinus for one year and mucous retention cyst prevalence and some associated risk factors such as age, sex, site of occurrence, allergy and smoking habit were evaluated. The data were statistically analyzed by chi-square and *t*-tests.

Results: From 707 patients examined, 36 patients (5.1%) had mucous retention cyst in their maxillary sinuses, 20 patients in right maxillary sinuses (55.6%); 13 patients in left (31.6%) and in 3 patients, MRC were bilateral (8.3%). According to this study, these cysts were most common in the third and Fifth decades. The Fisher's exact test showed that there was a statistically significant association between allergy and occurrence of MRC ($P < 0.001$).

Conclusion: The results of this study were similar to previous studies. Occurrence of MRC had a statistically significant association with allergy but the association between age, sex, smoking and presence of MRC was not significant.

Key words: Mucous retention cyst, panoramic radiography, maxillary sinus.

Corresponding Author: ImaniM@mums.ac.ir

J Mash Dent Sch 2009; 33(2): 89-96.

چکیده

مقدمه: کیست احتباسی موکوسی شایع ترین عارضه سینوزیت است که به ندرت با علائم و نشانه‌های بالینی همراه می باشد. هدف از این مطالعه، بررسی شیوع کیست احتباسی موکوسی سینوس فک بالا و برخی ریسک فاکتورهای مرتبط با آن در بیماران مراجعه کننده به بخش رادیولوژی دانشکده دندانپزشکی مشهد بود.

مواد و روش‌ها: در این مطالعه توصیفی رادیوگرافی‌های پانورامیک ۷۰۷ بیمار مراجعه کننده به بخش رادیولوژی دانشکده دندانپزشکی مشهد از جهت وجود رادیوپاسیته صاف و گنبدی شکل با حدودی مشخص و فاقد حاشیه کورتیکالی در سینوس فک بالا، به مدت یکسال مورد بررسی قرار گرفت و شیوع این ضایعه، محل آن و برخی عوامل مرتبط با آن مثل سن، جنس، سابقه آلرژی و مصرف دخانیات بررسی شد. سپس با استفاده از روش های آمار توصیفی، جداول توافقی همراه با آزمون Chi-square و *t*-test مورد تجزیه و تحلیل قرار گرفت.

یافته‌ها: از بین ۷۰۷ بیمار مورد بررسی، ۳۶ بیمار دارای کیست احتباسی موکوسی در سینوس فک بالا بودند که از میان این ۳۶ ضایعه ۲۰ مورد در کف سینوس فک بالا سمت راست، ۱۳ مورد در کف سینوس فک بالای سمت چپ و ۳ مورد به صورت دوطرفه مشاهده شد. بیشترین دهه سنی درگیری دهه‌های سوم و پنجم بود. آزمون دقیق فیشر نشان داد که بین ابتلا به کیست احتباسی موکوسی و سابقه آلرژی ارتباط معنی‌داری وجود داشت ($P < 0.001$).

نتیجه‌گیری: یافته‌های بدست آمده از این مطالعه مشابه مطالعات قبلی بود و نشان داد که حضور این ضایعه ربطی به سن، جنس یا مصرف دخانیات ندارد. بین حضور این ضایعه و آلرژی ارتباط قوی یافت شد.

واژه‌های کلیدی: کیست احتباسی موکوسی، رادیوگرافی پانورامیک، سینوس فک بالا.

مجله دانشکده دندانپزشکی مشهد / سال ۱۳۸۸ دوره ۳۳ / شماره ۲: ۸۹-۹۶.

مقدمه

است. بنابراین تکنیک پانورامیک در تشخیص آن بسیار کمک‌کننده می‌باشد.^(۵) Hoang و همکارانش در سال ۲۰۰۹ یک مورد نادر از کیست احتباسی موکوسی فک بالا را که به دنبال تروما پاره شده و باعث ایجاد Rhinorrhea یک طرفه مشابه تراوش مایع CSF (Cerebro spinal fluid) شده بود را گزارش کردند. تشخیص قطعی و افتراقی آن توسط تصاویر CT از مغز و سینوس فک بالا داده شد.^(۶)

Wang و همکارانش در سال ۲۰۰۷ در یک مطالعه ۵ ساله بر روی ۴۰ نفر از بیمارانی که در سینوس فک بالای خود کیست احتباسی موکوسی داشتند، به این نتیجه رسیدند که اکثر این کیست‌ها خودبه‌خود پس‌رفت می‌کنند و یا اینکه به لحاظ اندازه، تغییر واضحی طی گذر زمان ندارند.^(۷)

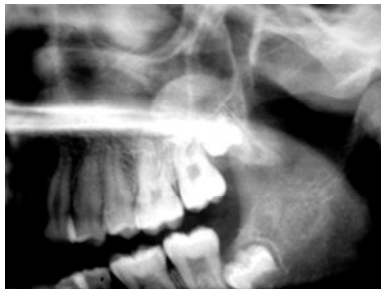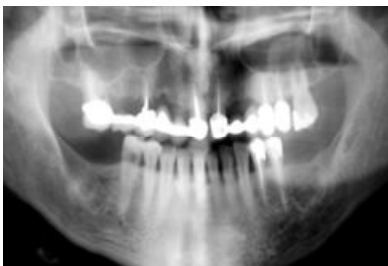Whyte و Chapeikin در سال ۲۰۰۵، اپسیته‌های سینوس فک بالا شامل موکوسل و MRC را مورد مقایسه و روش‌های تشخیص را مورد بررسی قرار دادند و دریافتند که بهترین روش تشخیص CT می‌باشد.^(۸)

Carter و همکارانش در سال ۱۹۹۸، به بررسی عوامل موثر احتمالی در ایجاد کیست احتباسی سینوس فک بالا پرداختند و به این نتیجه رسیدند که در بین موارد مورد بررسی، سابقه آلرژی، سابقه آسم و سابقه استعمال دخانیات مشاهده گردید و این کیست عمدتاً در فصول سرد سال ایجاد می‌شود.^(۹)

اکثر درمان‌های دندانپزشکی از جمله ارتدنسی، پروتز و جراحی و ... نیازمند ارزیابی رادیوگرافیک قبل

کیست موکوسی احتباسی^۱ MRC شایع‌ترین عارضه سینوزیت است که به دنبال انسداد مجاری درناژ غدد مترشحه سروموکوس ایجاد می‌شود. این ضایعه اغلب در سینوس فک بالا اتفاق می‌افتد و عمدتاً فاقد علامت بوده و به طور تصادفی در رادیوگرافی سینوس یافت می‌شود.^(۱) اگرچه اغلب این کیست‌ها بدون علامت هستند اما تعداد قابل توجهی از آنها می‌توانند علائمی را همچون احساس پری در سینوس، انسداد بینی (Nasal obstruction) و تخلیه از پشت بینی (Postnasal discharge) ایجاد کنند.^(۲) در تصاویر رادیوگرافی این کیست به صورت یک توده رادیوپاک صاف و گنبدی شکل (Dome-shaped) با حدودی مشخص و فاقد حاشیه کورتیکالی در کف سینوس فک بالا ظاهر می‌شود و از لحاظ اندازه از کوچکتر از ۱cm تا در بزرگترین کل سینوس متغیر می‌باشد.^(۳) این کیست گاهی اوقات دوطرفه بوده و معمولاً شواهدی از افزایش ضخامت مخاط پوشاننده سینوس و یا تغییر در حدود سینوس در رادیوگرافی مشاهده نمی‌شود.^(۴) Ohba و همکارانش در سال ۱۹۹۰ دو تکنیک واترز و پانورامیک را از لحاظ کاربرد تشخیصی بیماری‌های سینوس فک بالا با توجه به محل ضایعه مورد مقایسه و بررسی قرار دادند و گزارش کردند که بهترین تکنیک جهت ارزیابی کف سینوس، پانورامیک است و از آنجا که محل شایع کیست احتباسی کف سینوس فک بالا

MRC در سینوس فک بالا توسط دو رادیولوژیست دهان و فک و صورت مورد بررسی قرار گرفت و در صورت حضور این ضایعه محل دقیق آن ثبت شد. معیار تشخیص MRC بر مبنای نمای رادیوگرافی آن بوده که نمایی گنبدی (dome-shaped) معمولاً در کف سینوس ایجاد می‌کند و فاقد حاشیه اپک کورتیکالی است (تصویر ۱). سپس اطلاعات جمع‌آوری شده، کدگذاری و نتایج بدست‌آمده با استفاده از روش‌های آمار توصیفی، جداول توافقی همراه با آزمون نسبت‌ها Chi-square و *t*-test، مورد تجزیه و تحلیل قرار گرفت.



تصویر ۱: A و B تصاویر موکوس ریتنشن کیست در سینوس فک بالای سمت چپ دو بیمار

یافته‌ها

از ۷۰۷ رادیوگرافی پانورامیک (مربوط به بیماران ۵-۷۱ سال) که مورد بررسی قرار گرفت ۳۶ مورد کیست احتباسی موکوسی سینوس فک بالا مشاهده شد که ۱۷ مورد آنها (۲/۴۷٪) مرد با میانگین و انحراف معیار سنی $35/47 \pm 17/2$ و ۱۹ مورد آنها (۸/۵۲٪) زن با میانگین و انحراف معیار سنی $34/26 \pm 14/7$ بود.

از درمان می‌باشد و رادیوگرافی پانورامیک به علت دوز اندک پرتو و هزینه کم در بیشتر موارد تکنیک انتخابی می‌باشد.

در تکنیک پانورامیک استخوان‌های فک پایین، فک بالا، گونه و هر دو سینوس فک بالا به خوبی قابل بررسی است. با توجه به استفاده زیاد دندانپزشکان از این تکنیک لازم است این گروه با یافته‌های نرمال (لندمارک‌ها) و نماهای مختلف ضایعات پاتولوژیک در این رادیوگرافی آشنا گردند.

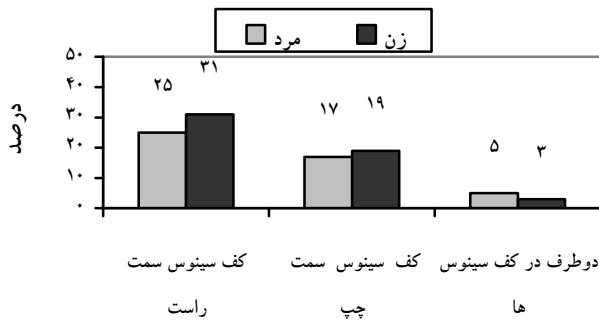
مطالعات متعددی در سایر کشورها در مورد شیوع و ریسک فاکتورهای ابتلا به کیست احتباسی سینوس فک بالا به عمل آمده است. با توجه به عدم وجود مطالعه‌ای مشابه در ایران بر آن شدیم تا در این تحقیق موارد مذکور را بررسی نموده و با تکمیل اطلاعات در مورد این ضایعه به تشخیص آن کمک نماییم. هدف این مطالعه بررسی شیوع کیست احتباسی سینوس فک بالا در رادیوگرافی پانورامیک و عوامل مرتبط بر آن بود. از این رو رادیوگرافی پانورامیک بیماران مراجعه کننده به بخش رادیولوژی جهت بررسی این ضایعه طی یک سال مورد ارزیابی قرار گرفت.

مواد و روش‌ها

این مطالعه توصیفی و از نوع مطالعه شیوع بود، که در آن ۷۰۷ رادیوگرافی پانورامیک مربوط به بیماران مراجعه کننده به بخش رادیولوژی دانشکده دندانپزشکی مشهد طی یکسال (از اردیبهشت ۱۳۸۵ تا اردیبهشت ۱۳۸۶) که به دلایل مختلف تهیه شده بود مورد بررسی قرار گرفت. همه رادیوگرافی‌ها با استفاده از دستگاه پانورامیک پلان‌مکا (PLANMECA 2002 CC) ساخت فنلاند و توسط دستگاه پروسسور اتوماتیک پروتک (PROTEC) تهیه شدند و فاقد خطاهای تکنیکی و تاریکخانه ای بودند.

برای هر بیمار پرسشنامه‌ای جداگانه تکمیل شد که شامل برخی اطلاعات مربوط به هر بیمار شامل سن، جنس، مصرف دخانیات و سابقه آلرژی بود. همه رادیوگرافی‌ها از نظر وجود

با توجه به آزمون دقیق فیشر (Fisher's exact test) مشخص شد که بین وجود MRC و مصرف دخانیات ارتباط معنی داری وجود نداشت ($P=0/77$) (جدول ۴).



نمودار ۱: توزیع فراوانی مکان های ابتلا به کیست احتباسی موکوسی به تفکیک جنس

از بین ۳۶ موکوس ریتنشن کیست سینوس فک بالا ۲۰ مورد (۵۵/۶٪) در کف سینوس سمت راست، ۱۳ مورد (۳۶/۱٪) در کف سینوس سمت چپ و ۳ مورد (۸/۳٪) به صورت دوطرفه مشاهده شد (نمودار ۱).

با توجه به آزمون کای-دو (Chi-square) مشخص شد که بین وجود MRC و جنس مبتلایان ارتباط معنی داری وجود نداشت ($P=0/687$) (جدول ۱).

با توجه به آزمون t مستقل (Independent Samples t -test) مشخص شد که بین میانگین سنی گروه های مبتلا به MRC فاقد اختلاف معنی داری وجود نداشت ($P=0/14$) (جدول ۲).

با توجه به آزمون دقیق فیشر (Fisher's exact test) مشخص گردید که بین وجود MRC و سابقه آلرژی ارتباط معنی داری وجود داشت ($P<0/001$) (جدول ۳).

جدول ۱: توزیع فراوانی وجود MRC در کل بیماران به تفکیک جنس

کل	جنس		حضور MRC
	مؤنث	مذکر	
(درصد) تعداد	(درصد) تعداد	(درصد) تعداد	
۶۷۱ (۹۴/۹)	۳۳۱ (۹۴/۶)	۳۴۰ (۹۵/۲)	MRC وجود ندارد
۳۶ (۵/۱)	۱۹ (۵/۴)	۱۷ (۴/۸)	MRC وجود دارد
۷۰۷ (۱۰۰/۰)	۳۵۰ (۱۰۰/۰)	۳۵۷ (۱۰۰/۰)	کل

$P=0/687$

جدول ۲: توزیع فراوانی بیماران بر حسب سابقه آلرژی و حضور MRC

انحراف معیار	میانگین سنی	تعداد (درصد)	حضور MRC
۱۵/۳۷۰	۳۰/۹۵	۶۷۱ (۹۵)	MRC وجود ندارد
۱۵/۷۶۷	۳۴/۸۳	۳۶ (۵)	MRC وجود دارد

$P=0/14$

جدول ۳: فراوانی سابقه آلرژی در بیماران مورد مطالعه

کل تعداد (درصد)	حضور MRC		سابقه آلرژی
	MRC وجود دارد (درصد) تعداد	MRC وجود ندارد (درصد) تعداد	
۶۲۳ (۸۸/۱)	۶ (۱۶/۷)	۶۱۷ (۹۲/۰)	آلرژی وجود ندارد
۸۴ (۱۱/۹)	۳۰ (۸۳/۳)	۵۴ (۸/۰)	آلرژی وجود دارد
۷۰۷ (۱۰۰/۰)	۳۶ (۱۰۰/۰)	۶۷۱ (۱۰۰/۰)	کل

 $P < 0.001$

جدول ۴: فراوانی سابقه مصرف دخانیات در بیماران مورد مطالعه

کل تعداد (درصد)	حضور MRC		مصرف دخانیات
	MRC وجود دارد (درصد) تعداد	MRC وجود ندارد (درصد) تعداد	
۶۳۵ (۸۹/۸)	۳۲ (۸۸/۹)	۶۰۳ (۸۹/۹)	مصرف دخانیات ندارد
۷۲ (۱۰/۲)	۴ (۱۱/۱)	۶۸ (۱۰/۱)	مصرف دخانیات دارد
۷۰۷ (۱۰۰/۰)	۳۶ (۱۰۰/۰)	۶۷۱ (۱۰۰/۰)	کل

 $P = 0.77$

بحث

پری آپیکال و اکلوزال و تکنیک خارج دهانی واترز
ارجح دانستند.^(۳)

در مطالعه ما شیوع MRC در جمعیت
مراجعه کنندگان به بخش رادیولوژی دانشکده
دندانپزشکی مشهد ۵/۱٪ بود. در حالیکه WOOD
Goaz شیوع این کیست را در جمعیت ۲٪ ذکر
کرده‌اند.^(۱۰) اما Som و همکارانش^(۱۱) همچنین Carric
^(۱۲) شیوع این ضایعه را در جمعیت ۱۰٪ گزارش
کردند. به علاوه در مطالعه Mardinger این نسبت ۷/۳٪
گزارش شده است.^(۱۳) اختلاف بین نتایج بدست آمده
می‌تواند به علت تفاوت بین تعداد نمونه‌ها باشد.

در مطالعه حاضر از رادیوگرافی پانورامیک، به
عنوان ابزاری جهت ارزیابی وجود کیست احتباسی
موکوسی در سینوس فک بالا استفاده نمودیم. مطالعات
متعدد^(۱۵) نشان داده اند که این تکنیک به خصوص
برای ارزیابی ضایعات کف سینوس فک بالا نسبت به
سایر تکنیک‌های مرسوم نظیر رادیوگرافی واترز
ارجحیت دارد. همچنین White و همکارانش
رادیوگرافی پانورامیک را بهترین تکنیک جهت ارزیابی
کیست احتباسی موکوسی سینوس فک بالا معرفی
کردند و آن را به سایر تکنیک‌های داخل دهانی مثل

Bohay در مطالعه خود امکان بروز بیش از یک MRC در یک سینوس را نیز مطرح کرده است.^(۱۴)

در مطالعه ما فراوانی مصرف دخانیات در بین این ۳۶ مبتلا به MRC تنها ۴ مورد (۱۱/۱٪) بود که در مقایسه با افراد غیر مبتلا به MRC مشخص شد که بین وجود MRC و مصرف دخانیات ارتباط معنی‌داری وجود نداشت. همچنین نتیجه‌ای مشابه مبنی بر عدم ارتباط وجود MRC و مصرف دخانیات در مطالعات Carter نیز بدست آمده است.^(۹)

در مطالعه ما ۸۳/۳٪ از مبتلایان به MRC سابقه آلرژی داشتند که در مقایسه با افراد غیر مبتلا به MRC ارتباط بین حضور MRC و سابقه آلرژی قویاً تأیید شد اما Carter ارتباط معنی‌داری بین حضور MRC و سابقه آلرژی نیافت.^(۹)

همانطور که در ابتدای این مطالعه بیان شد اتیولوژی تشکیل MRC، انسداد مجرای ترش‌حی غدد مخاطی است حال آنکه چرا این انسداد رخ می‌دهد هنوز مشخص نشده است اما Armstrong یکی از دلایل احتمالی این انسداد را ترومای ناشی از کشیدن دندان و عفونت‌های دندانی مطرح کرد. او بیماری را گزارش کرد که مبتلا به MRC در کف سینوس فک بالا در مجاورت ریشه دندانی نکروز بود که به دنبال درمان پالپ، این کیست کوچک و علائم بیمار برطرف شد.^(۱۶) همچنین در مطالعه ما نیز در یک بیمار، MRC در مجاورت اپکس ریشه باقی مانده بود. با توجه به مطالعه Armstrong این تئوری تایید می‌شود که چنانچه MRC در کف سینوس فک بالا در مجاورت اپکس دندانی غیرزنده درمان نشده یا عفونی باشد، اولین اقدام درمانی معالجه ریشه دندان مذکور است.^(۱۶)

در تحقیق حاضر بیشترین دهه سنی ابتلا، دهه سوم و پنجم زندگی بود. در مطالعه Wood و همکاران^(۱۰) همچنین مطالعه Bohay^(۱۴) دهه سوم سنی را بیشترین دهه ابتلا گزارش کردند، درحالیکه در مطالعه Rupercht بیشترین دهه سنی درگیری دهه‌های سوم و چهارم بود.^(۱)

از نظر شیوع جنسی، Rupercht و همکاران شیوع کیست احتباسی موكوسى را در ۳/۱٪ مردان و ۲٪ زنان گزارش کردند.^(۱) در مطالعه ما شیوع این ضایعه در مردان و زنان به ترتیب ۴/۸٪ و ۵/۴٪ بود. در مطالعات Wood و همچنین مطالعه Bohay شیوع جنسی برابر را برای این ضایعه در نظر گرفتند.^(۱۰،۱۴) با توجه به این مطالعات می‌توان برای این ضایعه شیوع جنسی برابر را در بین زن و مرد در نظر گرفت.

در تحقیق حاضر ۳۶ موكوس ریتنشن کیست وجود داشت که از میان آنها ۲۰ مورد در کف سینوس فک بالای سمت راست (۵۵/۶٪) و ۱۳ مورد در کف سینوس فک بالای سمت چپ (۳۶/۱٪) و ۲ مورد به صورت دو طرفه (۸/۳٪) مشاهده شد. در مطالعه Wang و همکاران، ۵۲/۵٪ موارد از ضایعه در کف سینوس فک بالای سمت چپ، ۴۲/۵٪ در سینوس فک بالای سمت راست و ۵٪ موارد به صورت دو طرفه گزارش شد.^(۷) در مطالعه Ruprecht درگیری سینوس فک بالای سمت چپ کمی بیشتر از سمت راست بود به این ترتیب که ۵۸٪ موارد درگیری مربوط به سینوس فک بالای سمت چپ بود.^(۱) حال آنکه در مطالعه Lilly درگیری سینوس فک بالای سمت راست کمی بیشتر (۵۵٪ موارد) بود.^(۱۵) با توجه به نتایج مختلف بدست آمده و مقایسه آنها به نظر می‌رسد که اختلاف قابل توجهی از نظر محل بروز MRC در سینوس سمت راست یا چپ وجود ندارد و نسبت به کل موارد بروز MRC نوع دو طرفه آن شیوع کمتری دارد. همچنین

نتیجه گیری

تعداد نمونه های بیشتر و استفاده از تکنیک های رادیوگرافی دیگر از جمله CT-Scan انجام شود.

تشکر و قدردانی

از همکاری معاونت پژوهشی دانشگاه جهت تامین و تصویب بودجه این طرح کمال تشکر را داریم.

در این مطالعه نشان داده شد که بین شیوع کیست احتباسی موکوسی و سابقه آلرژی ارتباط قوی وجود داشت. با توجه به تعداد نمونه های اندک ما در این مطالعه (۳۶ مورد) پیشنهاد می شود مطالعات بعدی با

منابع

1. Ruprecht A, Batniji S, el-Neweihi E. Mucous retention cyst of the maxillary sinus. *Oral Surg Oral Med Oral Pathol* 1986; 62(6): 728-31.
2. Ence BK, Parsons DS. Mucous retention cyst causing pain of the infraorbital nerve. *Otolaryngol Head Neck Surg* 1990; 103(6): 1031-4.
3. White SC, Pharaoh MJ. *Oral Radiology. Principles and Interpretation*. 6th ed. St. Louis: Mosby Co; 2009. P. 506-22.
4. Whaites E. *Essentials of Dental Radiography and Radiology*. 4th ed. Churchill Livingstone: Elsevier; 2007. P. 381.
5. Ohba T, Ogawa Y, Hiromatsu T, Shinohara Y. Experimental comparison of radiographic techniques in the detection of maxillary sinus disease. *Dentomaxillofac Radiol* 1990; 19(1): 13-7.
6. Hoang JK, Smith EC, Barboriak DP. Ruptured maxillary retention cyst: Cause of unilateral rhinorrhea after trauma. *AJNR Am J Neuroradiol* 2009; 13. [Epub ahead of print].
7. Wang JH, Jang YJ, Lee BJ. Natural course of retention cysts of the maxillary sinus: Long-term follow-up results. *Laryngoscope* 2007; 117(2): 341-4.
8. Whyte A, Chapeikin G. Opaque maxillary antrum: A pictorial review. *Australas Radiol* 2005; 49(3): 203-13.
9. Carter LC, Calamel A, Haller A, Aguirre A. Seasonal variation in maxillary antral pseudocysts in a general clinic population. *Dentomaxillofac Radiol* 1998; 27(1): 22-4.
10. Wood NK, Goaz PW. *Differential Diagnosis of Oral and Maxillofacial Lesions*. 5th ed. St. Louis: Mosby Co; 1997. P. 470.
11. Som PM, Curtin HD. *Head and Neck Imaging*. 4th ed. St. Louis: Mosby Co; 2003. P. 200-5, 214-5.
12. Carrie A, Bobb R. Mucocoeles of the paranasal sinuses. 2000; [3 screens] Available at: URL: <http://www.bcm.edu/oto/grand/05252000>. Accessed April 26, 2008.
13. Mardinger O, Manor I, Mijiritsky E, Hirshberg A. Maxillary sinus augmentation in the presence of antral pseudocyst: A clinical approach. *Oral Surg Oral Med Oral Pathol Oral Radiol Endod* 2007; 103(2): 180-4.
14. Bohay RN, Gordon SC. The maxillary mucous retention cyst: A common incidental panoramic finding. *Oral Health* 1997; 87(7): 7-10.

15. Casamassimo PS, Lilly GE. Mucosal cysts of the maxillary sinus: A clinical and radiographic study. Oral Surg Oral Med Oral Pathol 1980; 50(3): 282-6.
16. Armstrong RL. Mucous retention cyst of maxillary sinus. J Endod 1977; 3(11): 435-6.