

## ارزیابی مقایسه‌ای توموگرافی اسپیرال در تعیین موقعیت دندان‌های نهفته فک بالا با نتایج بعد از جراحی

زهرا دلیلی\*#، جلیل خادمی\*\*، غلامحسین ادهم\*\*\*، سعید بشر\*\*\*\*

\* دانشیار گروه رادیولوژی دهان، فک و صورت دانشکده دندانپزشکی دانشگاه علوم پزشکی گیلان

\*\* استادیار گروه ارتودانتیکس دانشکده دندانپزشکی دانشگاه علوم پزشکی گیلان

\*\*\* استادیار گروه جراحی دهان، فک و صورت دانشکده دندانپزشکی دانشگاه علوم پزشکی گیلان

\*\*\*\* دندانپزشک

تاریخ ارائه مقاله: ۸۸/۹/۲۲ - تاریخ پذیرش: ۸۸/۱۱/۲۴

### Comparative Evaluation of Spiral Tomography with Surgical Results in Determination of Position of Maxillary Impacted Teeth

Zahra Dalili\*#, Jalil Khademi\*\*, Gholamhossein Adham\*\*\*, Saied Bashar\*\*\*\*

\* Associate Professor, Dept of Maxillofacial Radiology, Dental School, Gilan University of Medical Science, Rasht, Iran.

\*\* Assistant Professor, Dept of Orthodontics, Dental School, Gilan University of Medical Science, Rasht, Iran.

\*\*\* Assistant Professor, Dept of Maxillofacial Surgery, Dental School, Gilan University of Medical Science, Rasht, Iran.

\*\*\*\* Dentist

Received: 13 Desember 2009; Accepted: 13 February 2010

**Introduction:** Conventional radiographs are usually used for diagnosis of dental impaction, but these radiographs do not provide the dentist with complete information in 3<sup>rd</sup> dimension. In this situation, tomography or computed tomography is used for acquisition of more detailed information for localization of impacted tooth. The aim of this study was to evaluate the efficiency of tomography in localization of impacted maxillary tooth.

**Materials & Methods:** In this descriptive study, nine orthodontic patients (5 males, 4 females, mean age 16.2 Years) with 12 impacted teeth (canine or supernumerary teeth) with diagnostically difficult impacted maxillary tooth who had undergone spiral tomography, were followed and received surgical treatment. Spiral tomography (2mm thickness with 1 and 3mm interval in mesial and distal directions) from marked point by cranex tome sordex machine (Helsinki, Finland) and Digora PSP (photostimulable phosphorus plates) were provided. After image transfer to computer, tomographic measurements were corrected by an enlargement factor×1.5. On the images, location of coronal portion of impacted tooth and the distance between tip or prominent point of coronal portion to tangent line of crestal bone in digital program to 0.1 mm accuracy was measured. The results of radiographic measurements were compared with surgical results.

**Results:** There was a 100% agreement between tomographic and surgical findings in localization of impacted teeth. The minimum and maximum differences between measurements of surgery and tomography were 0 and 1.5 mm respectively. The mean difference was 0.6 mm.

**Conclusion:** Spiral tomography gives us additional information about location of impacted tooth compared with conventional radiography. This method facilitates the localization of impacted tooth and also measures the distance between impacted tooth and alveolar crest with minimum difference.

**Key words:** Impacted tooth, tomography, dental radiography.

# Corresponding Author: Zahradalili@yahoo.com

J Mash Dent Sch 2010; 34(1): 33-46.

## چکیده

**مقدمه:** برای تشخیص نهفتگی دندان‌های کانین معمولاً از رادیوگرافی‌های کانون‌نشال استفاده می‌شود. اما این رادیوگرافی‌ها اطلاعات کاملی را در بعد سوم فراهم نمی‌کنند. در این مواقع از توموگرافی و توموگرافی کامپیوتری برای کسب اطلاعات جزئی در مورد موقعیت دندان نهفته استفاده می‌شود. هدف از انجام این مطالعه بررسی دقت توموگرافی اسپیرال در تعیین موقعیت دندان‌های نهفته فک بالا بود.

**مواد و روش‌ها:** در این مطالعه توصیفی ۹ بیمار ارتودنسی که بدلیل دندان‌های نهفته فک بالایی که تشخیص موقعیت آنها از لحاظ کلینیکی مشکل بود تحت انجام توموگرافی اسپیرال قرار گرفته بودند مورد پیگیری قرار گرفتند. این بیماران شامل ۵ مرد و ۴ زن با میانگین سنی ۱۶/۲ سال بودند که در مجموع دارای ۱۲ دندان نهفته (اعم از کانین یا دندان اضافی) بودند و جهت اسکوپوژ دندان‌های نهفته تحت جراحی قرار گرفتند. تصاویر توموگرافی با دستگاه Cranex Tome با ضخامت ۲ میلی‌متر (با فواصل ۱ و ۳ میلی‌متر از نقطه تعریف شده به سمت مزیا و دیستال) با صفحات سفری Digora تهیه شدند. بعد از انتقال تصاویر به کامپیوتر و کالیبراسیون تصویر، با حذف فاکتور بزرگنمایی (۱/۵×)، بر روی تصاویر ابتدا موقعیت تاج دندان نهفته (باکالی یا پالاتالی بودن و یا نداشتن تمایل خاص) و سپس فاصله بین نوک تاج دندان نهفته یا برجسته‌ترین سطح تاج تا خط مماس بر کرست به وسیله ابزار تعیین فاصله تا یک دهم میلی‌متر اندازه‌گیری شد. نتایج با اندازه‌های به دست آمده از جراحی مقایسه شدند.

**یافته‌ها:** در تعیین موقعیت دندان نهفته، بین جراحی و توموگرافی توافق کامل (۱۰۰٪) وجود داشت. کمترین میزان اختلاف بین نتایج کمی توموگرافی و جراحی صفر و بیشترین میزان اختلاف ۱/۵ میلی‌متر بود. میانگین اختلاف اندازه‌های حاصله از توموگرافی و جراحی ۰/۶ میلی‌متر محاسبه شد.

**نتیجه‌گیری:** توموگرافی اسپیرال نسبت به رادیوگرافی‌های معمولی اطلاعات بیشتری در رابطه با موقعیت دندان‌های نهفته فراهم می‌کند. این تکنیک تعیین موقعیت دقیق دندان‌های نهفته را آسان نموده و فاصله دندان نهفته از کرست آلونول را با اختلاف جزئی نشان می‌دهد.

**واژه‌های کلیدی:** دندان نهفته، توموگرافی، رادیوگرافی دندان پزشکی.

مجله دانشکده دندانپزشکی مشهد / سال ۱۳۸۹ دوره ۳۴ / شماره ۱ : ۴۶-۳۳.

## مقدمه

دائمی و بین ۰/۰۵ تا ۱/۹ درصد در دندان‌های شیری است.<sup>(۷)</sup> مشکلات توام با دندان‌های اضافه شامل اشکال در رویش و جابجایی دندان دائمی مجاور، تأخیر در رویش دندان‌های دائمی، ایجاد فاصله دندان، تحلیل ریشه و خمیدگی ریشه دندان‌های مجاور، کراودینگ، پاتولوژی همراه، به مخاطره انداختن پیوند استخوان آلونول در بیماران مبتلا به شکاف لب و کام و تداخل با جاگذاری ایمپلنت می‌باشد.<sup>(۸)</sup>

رادیوگرافی‌های دقیق برای تعیین موقعیت نهفتگی و رابطه آنها با دندان‌های مجاور ضروری هستند تا بتوانیم پیش‌آگهی و نحوه درمان را تعیین کنیم.<sup>(۱)</sup>

پرتونگاری‌های قابل تجویز برای بررسی نهفتگی، رادیوگرافی‌های پری آپیکال، اکلوزال، پانورامیک، سفالومتری (لترال و خلفی-قدامی) و سی تی اسکن

دندان نهفته، دندان‌هایی است که رویش آن به گونه‌ای قابل ملاحظه به تعویق افتاده و با توجه به معاینات بالینی و رادیوگرافی نیز، امیدی به رویش آن نیست.<sup>(۱)</sup> شیوع نهفتگی در دندان کانین فک بالا نسبت به نهفتگی دندان کانین فک پایین ۵۰-۲۰ برابر گزارش شده است.<sup>(۲،۳)</sup> نهفتگی کانین در ۸۵٪ موارد در سمت پالاتال و در ۱۵٪ موارد در سمت باکال رخ می‌دهد.<sup>(۴)</sup> حرکت دندان کانین عمدتاً در سطح عمودی و به سمت اکلوزال است در حالی که دندان نهفته بیشتر به سمت مزیا و در سطح پالاتال دندان کناری حرکت می‌کند.<sup>(۵)</sup> دندان اضافه از جمله دندان‌های نهفته‌ای است که شایع‌ترین محل تظاهر آن در میدلاین فک بالا است که بنام مزبودنس شناخته می‌شود.<sup>(۶)</sup> شیوع آن بین ۰/۱ تا ۳/۵ درصد در دندان‌های

می‌باشند.<sup>(۵)</sup>

دندان‌ها، راهی مفید برای ارزیابی و تعیین موقعیت دندان‌های اضافه و نهفته است.<sup>(۱۰)</sup>

در تحقیق دیگر Kim و همکارانش به این نتیجه رسیدند که موقعیت ۱۰٪ اینسایزورهای نهفته فک بالا یا دندان‌های اضافی را می‌توان با استفاده از تکنیک تیوب شیفت (استفاده از یک رادیوگرافی پانورامیک همراه با رادیوگرافی پری آپیکال قدامی فک بالا) به درستی تعیین کرد.<sup>(۱۱)</sup>

Armstrong و همکاران دو روش پارالکس عمودی و افقی را در تعیین موقعیت کانین‌های اکتوپیک فک بالا با هم مقایسه کردند. ۸۳٪ از کانین‌ها به طور صحیحی با روش پارالکس افقی لوکالیزه شدند در حالی که فقط ۶۸٪ با روش پارالکس عمودی به درستی تعیین موقعیت گردیدند.<sup>(۱۲)</sup>

Chaushu و همکاران از توموگرافی حجمی دیجیتالی DVT (Digital Volume Tomography) برای تعیین موقعیت دندان‌های نهفته استفاده کردند و اعلام کردند که استفاده از DVT در تعیین موقعیت دندان‌های نهفته بسیار مفید است و باید به عنوان یک ابزار تشخیصی متداول به آن توجه کرد.<sup>(۱۳)</sup>

Maverna و همکارانش از تکنیک‌های مختلف موازی، پانورامیک، اکلوزال، لترال سفالومتری، CT و CBCT استفاده کردند. آنها معتقد بودند که در برخورد با یک بیمار ارتودنسی درخواست رادیوگرافی‌های معمولی (مثل پانورامیک، لترال سفالومتری) ضروری هستند. با این وجود CT و CBCT اطلاعاتی را در اختیار ما قرار می‌دهند که از بررسی رادیوگرافی‌های معمولی حاصل نمی‌شود.<sup>(۵)</sup>

Krochmalska و همکاران فواید CT اسپیرال را در ارزیابی دندان‌های نهفته ای که تشخیص آنها مشکل بود

ارزیابی صحیح محل نهفتگی (باکالی یا پالاتالی) در قوس دندانی توسط معاینات بالینی و رادیوگرافی معمولی خصوصاً با تکنیک تیوب شیفت امکان پذیر است. ولی رادیوگرافی معمولی در ارزیابی و تشخیص صحیح تماس و تحلیل ریشه اینسایزور خصوصاً در موارد خفیف ناتوان است. Preda و همکاران سی‌تی‌اسپیرال را با رادیوگرافی‌های معمولی در تعیین موقعیت کانین‌های نهفته فک بالا مقایسه کردند. آنها در تحقیقات خود به این نتیجه رسیدند که CT برای تعیین موقعیت دندان‌های نهفته بهتر است و درمان کانین‌های نهفته را به خصوص در مواردی که کانین‌ها خیلی مایل در قوس قرار گرفته‌اند تسهیل می‌کند. آنها معتقدند که اسکن‌های اگزیرال مکمل با تکنیک MPR (Multiplanar Reconstruction) ممکن است به طور ذاتی حساسیت تشخیصی CT را افزایش دهند. به علاوه MPR تعیین موقعیت سه بعدی دندان‌های نهفته را بهبود می‌بخشد.<sup>(۸)</sup>

Mason و همکارانش دو روش پارالکس (Parallax) عمودی و بزرگنمایی (با استفاده از یک رادیوگرافی پانورامیک تنها) را برای تعیین موقعیت دندان‌های نهفته فک بالا به کار بردند. و دریافتند که تعیین موقعیت کانین‌های نهفته با روش پارالکس عمودی از روش بزرگنمایی مفیدتر بود، هرچند تفاوت‌ها قابل توجه نبودند. تقریباً ۹۰٪ از کانین‌های نهفته پالاتالی را توانستند با روش پارالکس و بزرگنمایی به درستی تعیین موقعیت کنند اما فقط ۶۶٪ کانین‌های باکالی را با روش پارالکس و ۱۱٪ آنها را با بزرگنمایی لوکالیزه کردند.<sup>(۹)</sup>

Kim و همکاران با استفاده از تصاویر CT سه بعدی اسپیرال به ارزیابی دندان‌های نهفته و اضافی در سه بیمار پرداختند. آنها ابراز داشتند که تصاویر CT سه بعدی

بررسی کردند.<sup>(۱۴)</sup>

نسبت به CBCT به بررسی توموگرافی اسپیرال در تعیین موقعیت دندان نهفته که قابل دسترس برای اکثر دندان پزشکان است پرداختیم.

### مواد و روش‌ها

در این مطالعه توصیفی، در طی یکسال (۸۸-۱۳۸۷) بیست بیمار ارتودنسی را که به دلیل دندان‌های نهفته فک بالا که تشخیص موقعیت آنها از لحاظ کلینیکی مشکل بود و برای انجام توموگرافی اسپیرال مراجعه کرده بودند، انتخاب نمودیم. بعد از پیگیری، تعداد ۹ بیمار را (۵ مرد و ۴ زن با میانگین سنی ۱۶/۲ سال) که در مجموع دارای ۱۲ دندان نهفته (اعم از کانین یا دندان اضافی) بودند و جراحی شدند انتخاب کردیم. در تمامی موارد موقعیت این دندان‌های نهفته از طریق معاینه کلینیکی (وجود برجستگی یا Bulge) و گهگاه رادیوگرافی‌های قبلی به درستی قابل پیش بینی نبود و یا مورد تردید بود. در پروسه انجام توموگرافی، ابتدا از آنها رادیوگرافی پانورامیک با دستگاه (Sordex, Helsinki; Finland) و با صفحات دیجیتال PSP (Photostimulable Phosphor) تهیه کردیم و با دستگاه Digora<sup>®</sup> PCT آن را ظاهر نموده و بعد از احتساب میزان بزرگنمایی (۱/۳ برابر) تصاویر پانورامیک دیجیتال را کالیبره نموده و با استفاده از Tracer مخصوص برنامه، موقعیت تقریبی دندان نهفته را به صورت عددی برای دستگاه تعریف نمودیم (تصویر ۱).

Raup و همکاران از CT برای تعیین موقعیت دندان‌های اضافی در دندانپزشکی کودکان استفاده کردند و اعلام کردند که به نظر می‌رسد CT یک روش تشخیصی تصویربرداری عالی برای تعیین موقعیت دندان‌های اضافی رویش نیافته است و زمان جراحی و ناراحتی بعد از عمل جراحی را که فاکتورهایی بسیار مهم در درمان بیماران جوان است، کاهش می‌دهد.<sup>(۱۵)</sup>

Nagpal و همکاران از رادیوگرافی پانورامیک برای لوکالیزه کردن کانین‌های نهفته فک بالا استفاده کردند. آنها نتیجه گرفتند که پیش بینی صحیح موقعیت کانین‌های نهفته پالاتالی با استفاده از بزرگنمایی افتراقی در تصاویر رادیوگرافی پانورامیک تقریباً در ۸۰٪ موارد امکان پذیر است.<sup>(۱۶)</sup>

اخیراً از CBCT برای ارزیابی دندان‌های اضافی استفاده می‌شود. تصاویر سه بعدی CBCT به ارتودنتیست این توانایی را می‌دهد که به طور معمول، دندان‌های اضافی و ساختارهای اطراف را در سه بعد تعیین موقعیت نمود. Lui و همکاران از تصاویر CBCT برای ارزیابی دندان‌های نهفته کانین استفاده کردند.<sup>(۱۷)</sup>

CT یک روش تصویر برداری است که از تکنیک‌های رادیوگرافی دیگر برای مشاهده بافت استخوانی بهتر است همچنین اما اطلاعات جزئی تری از رادیوگرافی‌های معمولی در ارتباط با دندان‌های نهفته و اضافی فراهم می‌کند. قیمت، دوز اشعه بالا و دسترسی محدود از معایب آن هستند. اگر چه CBCT نیاز به دوز اشعه بالا ندارد و بهترین تکنیک برای تعیین موقعیت دندان‌های نهفته می‌باشد اما در حال حاضر مورد استفاده در اکثر مناطق کشور نمی‌باشد و به علت فراوانی بیشتر دستگاه توموگرافی و اکسپوژر کمتر آن برای بررسی یک ناحیه

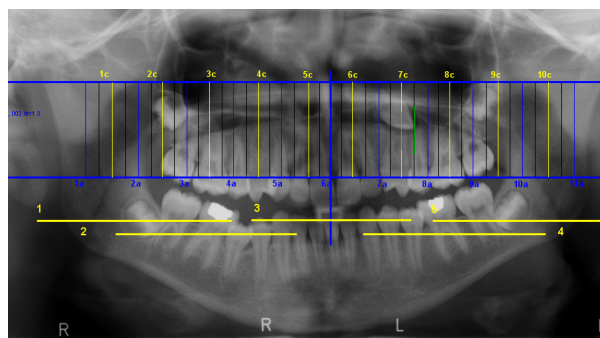
### یافته‌ها

برای این مطالعه رکوردهای ۹ بیمار که دارای ۱۲ دندان نهفته بودند مورد بررسی قرار گرفتند و نتایج حاصل از معاینات رادیوگرافی با نتایج به دست آمده از جراحی مقایسه شد (جدول ۱).

در لوکالیزاسیون دندان‌های نهفته (تعیین موقعیت باکوپالاتالی) بین جراحی و توموگرافی در تمامی موارد (۱۰۰٪) توافق کامل وجود داشت کمترین میزان اختلاف بین اندازه گیری‌های توموگرافی و جراحی، صفر و بیشترین میزان اختلاف ۱/۵ میلیمتر بود. میانگین اختلاف اندازه‌های حاصله از توموگرافی و جراحی در رابطه با فاصله دندان از کرسٹ آلئوئول ۰/۶۴ و در مورد عمق ۰/۷۳ میلیمتر بود. نتایج حاصل از توموگرافی در ۳/۷٪ موارد دارای تخمین بیشتر از میزان واقعی (Overestimation) و در ۲۷/۳٪ موارد دارای تخمین کمتر از میزان واقعی (Underestimation) بود و در ۹٪ موارد بین اندازه‌های به دست آمده از توموگرافی و جراحی اختلافی مشاهده نشد. در دو بیمار دندان‌های اضافی معکوس به سمت کف حفره بینی مشاهده شد. به منظور ارزیابی موقعیت دندان‌های نهفته به بررسی تصاویر تک تک بیماران می‌پردازیم.

در رادیوگرافی پانورامیک دندان اضافی در آپکس سانترال چپ فک بالا مشاهده شد. در توموگرافی تاج دندان اضافی به سمت کف بینی بود (معکوس) و تمایل باکالی تاج بیشتر مشاهده شد. که توسط جراح نیز این موارد تایید شد (بیمار ۱- تصویر ۲).

در رادیوگرافی پانورامیک دندان اضافی روی ریشه کانین راست فک بالا سوپرایمپوز شده بود. در توموگرافی دندان اضافی در قسمت پالاتالی ریشه کانین مشاهده شد که توسط جراح نیز تایید شد (بیمار ۲- تصویر ۳).



تصویر ۱: تعیین موقعیت تقریبی دندان نهفته برای دستگاه توموگرافی با استفاده از tracer مخصوص

سپس با همان دستگاه از موقعیت مذکور توموگرافی اسپیرال با ضخامت ۲ میلیمتر (با فواصل ۱ و ۳ میلیمتر از نقطه تعریف شده به سمت مزیال و دیستال) با صفحات فسفری Digora (Sordex, Helsinki; Finland) تهیه کردیم و با دستگاه PCT آن را ظاهر نموده و بعد از انتقال به کامپیوتر و کالیبراسیون تصویر، با حذف فاکتور بزرگنمایی (۱/۵)، بر روی تصاویر ابتدا موقعیت تاج دندان نهفته (باکالی یا پالاتالی بودن و یا نداشتن تمایل خاص) و سپس فاصله بین نوک تاج دندان نهفته یا برجسته ترین سطح تاج را تا خط مماس بر کرسٹ به وسیله ابزار تعیین فاصله (Dfw 2.5) تا یک دهم میلیمتر اندازه گیری کردیم. سپس از جراح خواستیم که در حین جراحی، موقعیت پیش‌بینی شده را مورد ارزیابی قرار داده و فاصله بین نوک تاج یا برجسته ترین سطح دندان (باکال یا پالاتال، طبق توافق) تا کرسٹ فرضی را با یک سیم ارتودنسی مشخص نموده و سپس با کولیس دیجیتال با دقت ۰/۱ میلیمتر (Mitutotoyo calipers, Tokyo, Japan) اندازه گیری نماید و بعد از تنظیم اطلاعات فردی به بررسی اطلاعات هر بیمار پرداختیم. قابل ذکر است که اندازه گیری‌ها روی توموگرافی تا میزان یک دهم اعشار خوانده شد.

در توموگرافی دندان اضافی نسبت به ریشه سانترال چپ فک بالا به صورت پالاتالی قرار گرفته بود اما تاج آن به سمت باکال نزدیکتر بود (تصویر ۸-الف).

در حالیکه، دندان اضافی دیگر در سمت چپ فک بالا در توموگرافی کاملاً پالاتالی، به صورت معکوس و در امتداد کف حفره بینی قرار گرفته است که موقعیت هر دو دندان اضافی توسط جراح نیز تایید شد (تصویر ۸-ب).

در رادیوگرافی پانورامیک سایه دندان اضافی بین ریشه سانترال‌های بالا مشاهده شد. در توموگرافی دندان اضافه در پالاتال ریشه سانترال چپ مشاهده شد. که جراح نیز موقعیت آن را تایید کرد (بیمار ۷ - تصویر ۹).

این مورد دارای دو دندان نهفته بود. در توموگرافی کانین سمت چپ فک بالا با تمایل باکالی بوده و دندان اضافی به صورت پالاتالی مشاهده می‌گردد که در جراحی موقعیت آن تایید شد (بیمار ۸ - تصویر ۱۰).

در رادیوگرافی پانورامیک دندان اضافی روی ریشه لترال چپ فک بالا سوپرایمپوز شده بود. در توموگرافی دندان اضافی در پالاتال ریشه لترال مشاهده شد. که مورد تایید جراح بود (بیمار ۳ - تصویر ۴).

در رادیوگرافی پانورامیک کانین نهفته سمت چپ فک بالا روی ریشه پره مولار اول سوپرایمپوز شده بود. در توموگرافی دندان کانین در پالاتال مولار اول مشاهده شد. که موقعیت آن توسط جراح نیز تایید شد (بیمار ۴ - تصویر ۵).

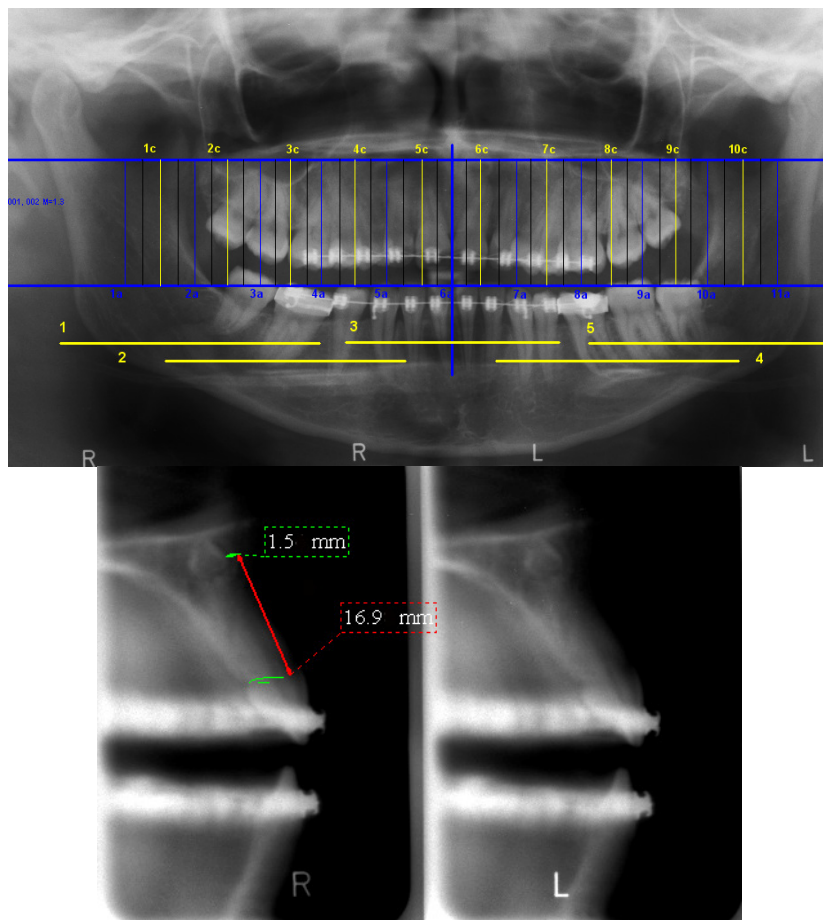
در توموگرافی لترال چپ فک بالا همراه با تمایل پالاتالی و کانین چپ فک بالا با تمایل باکالی مشاهده شد. جراح نیز این موقعیت‌ها را تایید نمود (بیمار ۵ - تصویر ۶ و ۷).

بیمار ۶ دارای دو دندان نهفته در قسمت قدامی در سمت چپ فک بالا می‌باشد.

جدول ۱: مقایسه کمی موقعیت دندان‌های نهفته فک بالا در توموگرافی اسپیرال و جراحی

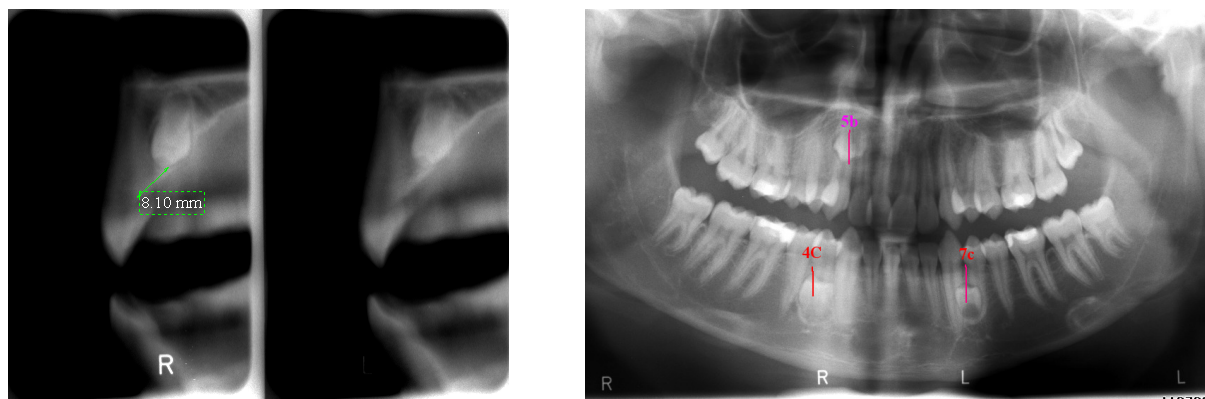
مورد	فاصله نوک دندان یا برجسته ترین قسمت دندان تا کرسست الوقول		عمق
	توموگرافی (mm)	جراحی (mm)	
۱	۱۶/۹	۱۶/۱	۱
۲	۸/۱	۸	۰/۵
۳	۱۳/۸	۱۲/۶	۱
۴	۱۱/۶	۱۱/۲	۰
۵	۴/۱	۳	۳/۵
۶	۱۰/۳	۱۰	۱
۷	۱۶/۵	قابل اندازه گیری نبود	۶/۵ قابل اندازه گیری نبود
۸	۲۴/۷	۲۴/۵	۰/۶
۹	۱۲/۱	۱	۱/۵
۱۰	۹/۶	۹/۱	۰
۱۱	۹/۱	۸/۶	۲/۴
۱۲	۱۳/۹	۱۳	۰/۵

بیمار ۱ (تصویر ۲)



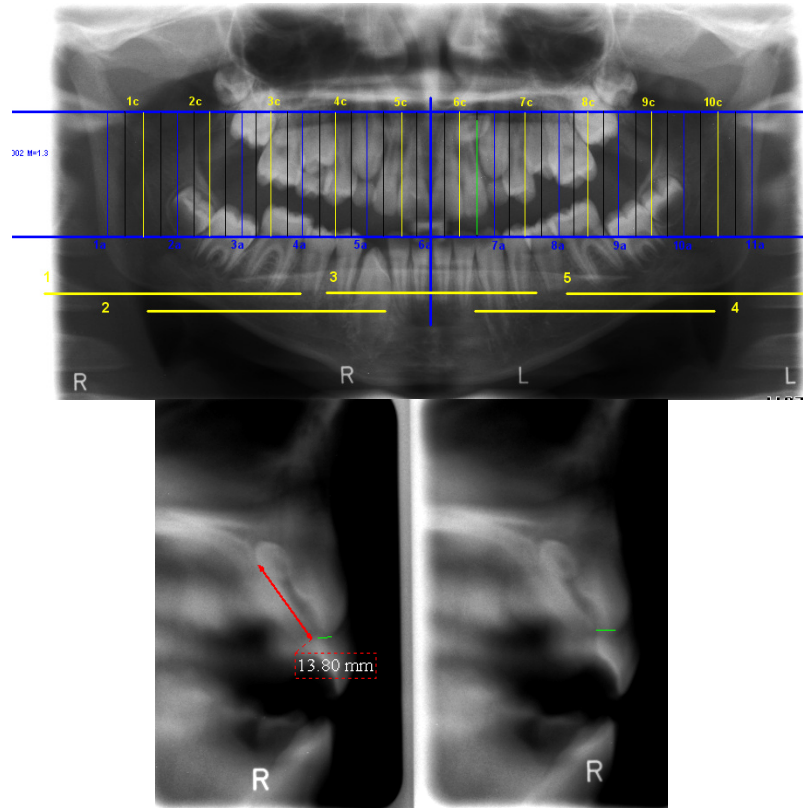
تصویر ۲: رادیوگرافی پانورامیک و توموگرافی برای تعیین موقعیت دندان اضافه وارونه در ناحیه آپیکال دندان سانترال چپ فک بالا

بیمار ۲ (تصویر ۳)



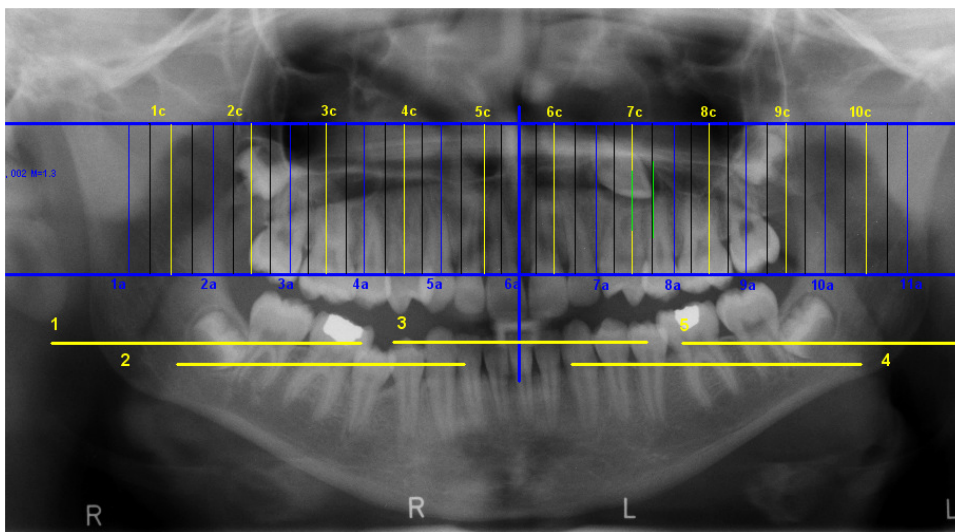
تصویر ۳: رادیوگرافی پانورامیک و توموگرافی برای تعیین موقعیت دندان اضافه

بیمار ۳ (تصویر ۴)

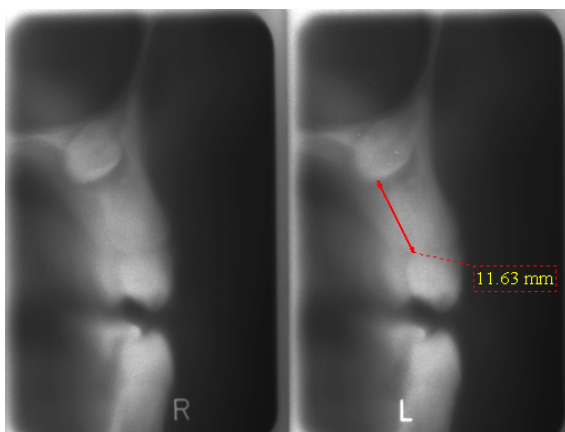


تصویر ۴ : رادیوگرافی پانورامیک و توموگرافی برای تعیین موقعیت دندان اضافه معکوس

بیمار ۴ (تصویر ۵)



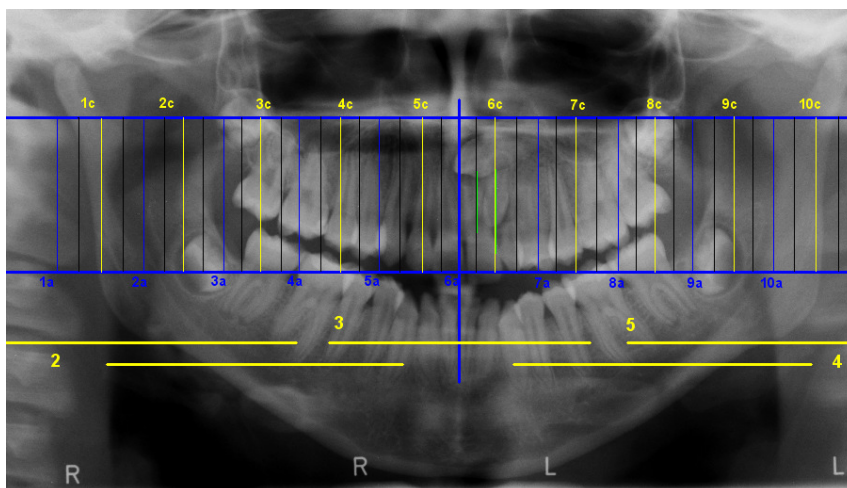




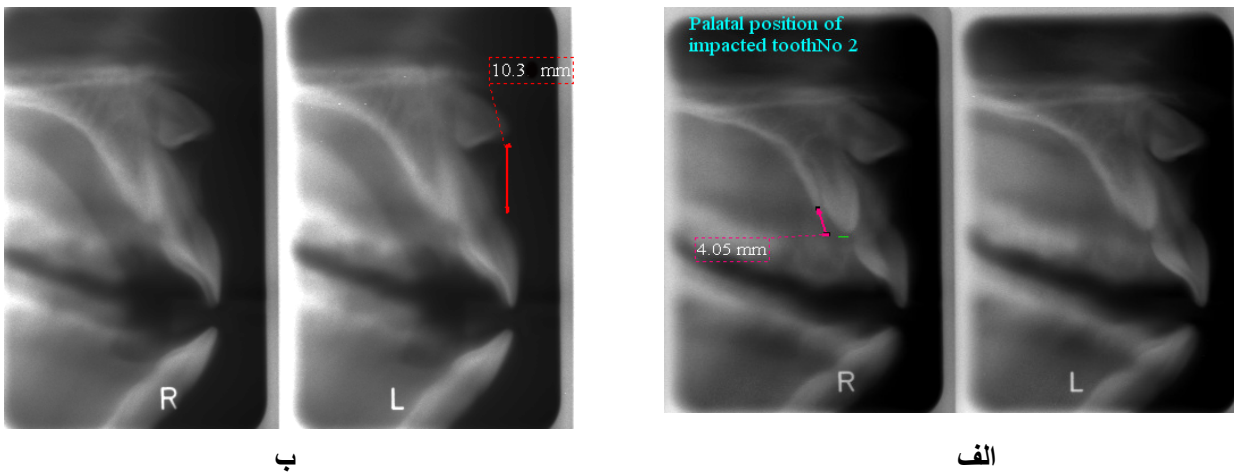
تصویر ۵: رادیوگرافی پانورامیک و توموگرافی برای تعیین موقعیت کانین نهفته

بیمار ۵ (تصویر ۶ و ۷)

این مورد دارای دو دندان نهفته می باشد.

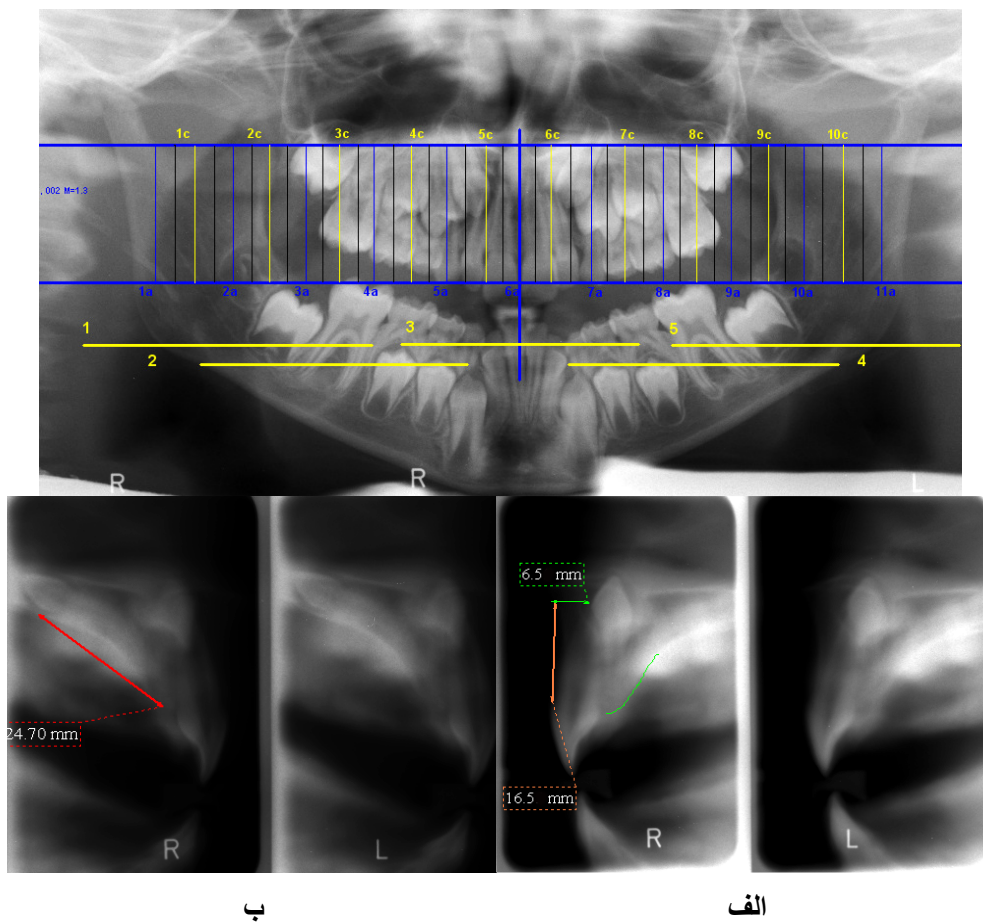


تصویر ۶: رادیوگرافی پانورامیک برای تعیین موقعیت کانین و لترال چپ فک بالا



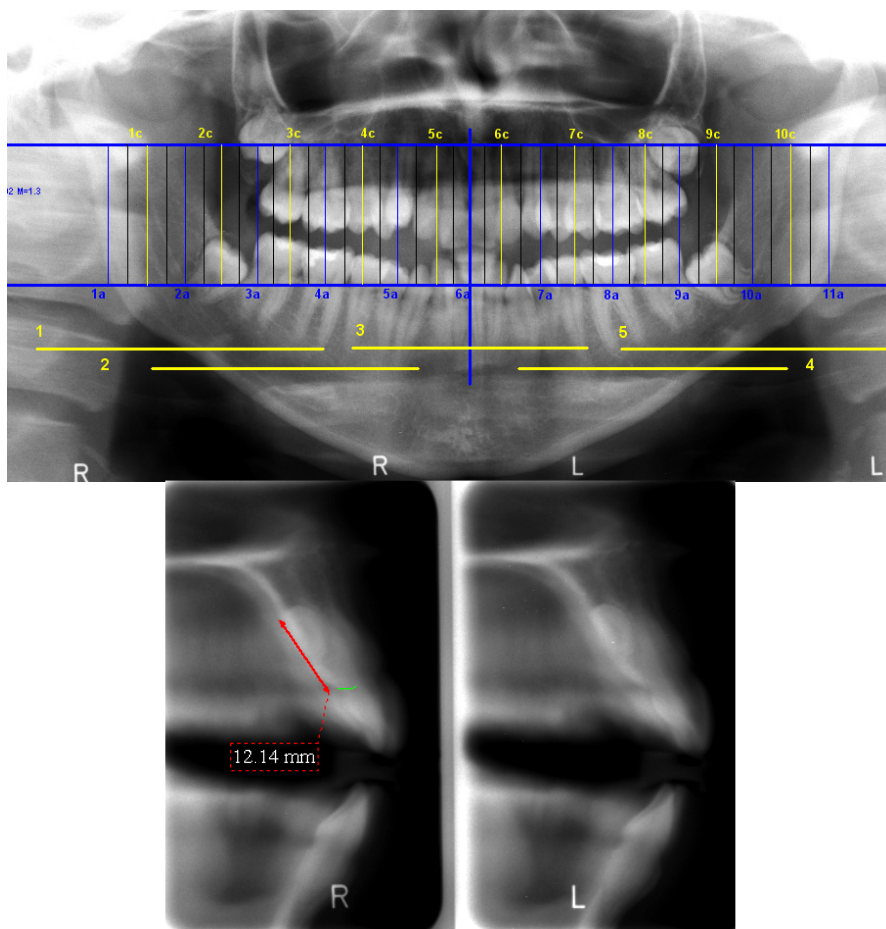
تصویر ۷: توموگرافی برای تعیین موقعیت لترال چپ فک بالا (الف) و تعیین موقعیت کانین چپ فک بالا (ب)

بیمار ۶ (تصویر ۸)



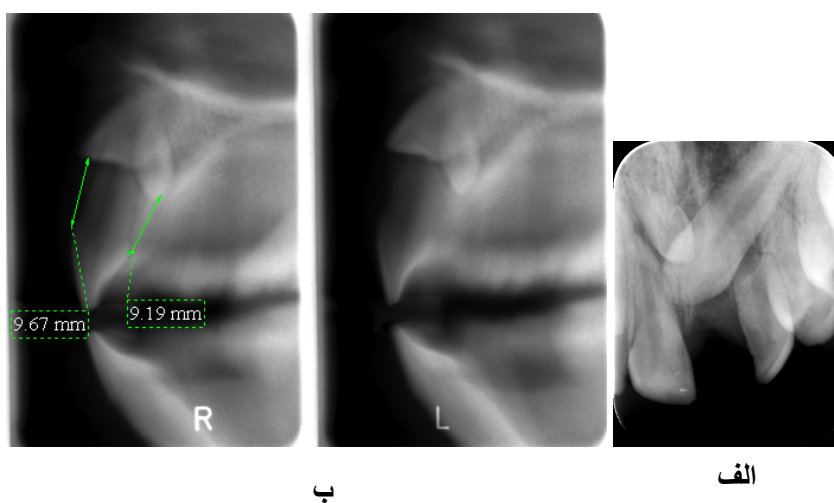
تصویر ۸: رادیوگرافی پانورامیک و توموگرافی برای تعیین موقعیت دندان‌های اضافه

بیمار ۷ (تصویر ۹)



تصویر ۹: رادیوگرافی پانورامیک و توموگرافی برای تعیین موقعیت دندان اضافه در قدام فک بالا

بیمار ۸ (تصویر ۱۰)



تصویر ۱۰: رادیوگرافی پری اپیکال کانین چپ فک بالا (الف). توموگرافی برای تعیین موقعیت کانین نهفته و دندان اضافه (ب)

## بیمار ۹

در رادیوگرافی پانورامیک پرمولار دوم نهفته چپ فک بالا روی ریشه پرمولار اول سوپرایمپوز شده بود. در توموگرافی دندان نهفته در وسط قوس قرار گرفته بود و به هیچ کدام از طرفین تمایلی نداشت و موقعیت مورد تایید بود.

## بحث

جابجایی دندان نهفته به ارزیابی دقیق ارتباط فضایی دندان با ساختارهای آناتومیک مجاور بستگی دارد. تماس بین دندان نهفته و ریشه دندانهای مجاور ریسک تحلیل را افزایش می‌دهد. وجود دندانهای اضافی در مسیر رویشی دندان یکی از مهمترین عواملی است که باعث تاخیر در رویش و نهفته ماندن دندان می‌شود. قبل از ارائه یک طرح درمان مناسب، تعیین موقعیت دقیق دندانهای اضافه و ارتباط آنها با ساختارهای آناتومیک و دندانهای مجاور ضروری است. دندانهای اضافه و نهفته معمولاً به آهستگی تکامل می‌یابند و اورلپ شدن و سوپرایمپوزیشن ساختارهای اطراف روی دندان نهفته، تصویر دندان را محو می‌کند. رادیوگرافی‌ها در ارزیابی محل و ماهیت این آنومالی‌ها مهم هستند. اگر طرح درمان بر ضرورت خارج ساختن دندانهای نهفته نابجا یا اضافی و یا مداخله ارتودنسی دلالت کند بسیار مهم است بهترین روش جراحی که همراه با حداقل آسیب به ریشه دندانهای مجاور و کمترین تروما به بافتهای اطراف باشد را تعیین کنیم. به طور معمول رادیوگرافی‌های پری آپیکال روش موازی (Parallax)، اکلوزال و پانورامیک برای تعیین این موارد به کار می‌روند. با این وجود در برخی موارد تعیین دقیق ارتباط باکولینگوالی دندانها و ساختارهای اطراف با استفاده از این رادیوگرافی‌ها مشکل است. در رادیوگرافی پانورامیک نیز دندانهای نهفته نابجا یا اضافی

که در خارج از Focal trough قرار گرفته اند، محو شده یا اندازه آنها تغییر می‌کند.<sup>(۵)</sup> (نظیر تصاویر پانورامیک بیماران ۱، ۶ و ۷)

ما در تحقیق خود برای لوکالیزاسیون دندانهای نهفته از توموگرافی اسپیرال استفاده کردیم. این تکنیک علی‌رغم اینکه جزء روش‌های پیشرفته در تعیین موقعیت دندانهای نهفته است، اما بررسی دقیق جزئیات همانند تکنیک‌های CT و CBCT با این روش میسر نیست. در مقایسه با تکنیک معمولی به علت توانایی تهیه تصاویر کراس سکشنال، دقت تشخیص را بالا می‌برد و اطلاعات واقعی تری را نسبت به تکنیک‌های رادیوگرافی معمولی برای ما فراهم می‌کند بعلاوه اورلپ دندانهای مجاور را حذف کرده و موقعیت دندان نهفته را بهتر نشان می‌دهد و به نظر می‌رسد که می‌توان با استفاده از آن موقعیت باکولینگوالی دندانهای نهفته را مشخص کرد و دسترسی به این تکنیک نیز آسان است. اما بر اساس اطلاعات این تحقیق در تعیین اطلاعات کمی باید به میزان Overestimation آن توجه شود. ضمناً این روش تصویربرداری به راحتی می‌تواند مورد استفاده قرار گرفته و در صورت تهیه آن به فرم دیجیتال، برای بهبود کیفیت تصویر می‌توان آن را دستکاری کرد. توموگرافی اسپیرال زمان تصویربرداری کمتری نسبت به CT برای ارزیابی یک دندان داشته و همچنین آرتیفکت‌های ناشی از حرکت بیمار را کاهش می‌دهد. اما دارای اشکالاتی نیز می‌باشد مثلاً در اغلب موارد ابنورمالمیتی‌های کوچک ریشه را نشان نمی‌دهد و دارای دیستورشن ذاتی است. بنابراین کاربرد آن در هر بیمار باید به طور جداگانه مورد بررسی قرار گرفته و میزان سود و زیان برای هر بیمار باید در نظر گرفته شود و استفاده از این روش باید به مواردی از قبیل نهفتگی‌های متعدد یا نقائص کرانیوفاسیال مادرزادی یا

کاربرد آسان و دسترسی سریع به تصاویر است.<sup>(۸و۱۳)</sup> یکی از معایب این تکنیک اشکال در بررسی آناتومی سه‌بعدی ریشه یا تاج دندان نهفته به منظور بررسی دیلازاسیون است که در این موارد CBCT ارجح است (نظیر بیمار ۵).

### نتیجه‌گیری

توموگرافی اسپیرال نسبت به رادیوگرافی‌های معمولی اطلاعات دیگری در رابطه با موقعیت دندان‌های نهفته فراهم می‌کند. این تکنیک تعیین موقعیت دقیق دندان‌های نهفته را آسان کرده و تا حدود زیادی تحلیل ریشه احتمالی دندان‌های مجاور را نشان می‌دهد. همچنین به خوبی جهت دندان نهفته و با میزان خطای اندک فاصله آن از کرسٹ آلونول را نشان می‌دهد.

### تشکر و قدردانی

بدینوسیله از جناب آقای دکتر علی سیگارودی به خاطر پیشنهادات ارزنده ایشان تقدیر می‌گردد.

مواردی که موقعیت آناتومیکی پیچیده دارند و رادیوگرافی‌های معمولی نمی‌توانند ارتباطات واقعی دندان نهفته را با ریشه دندان‌های مجاور به خوبی نشان دهند، محدود گردد. اخیراً DVT یا CBCT به عنوان یک تکنیک اختصاصی برای تصویربرداری دندان و ساختارهای ماگزیلوفاسیال معرفی شده است. تصاویر CT سه‌بعدی اسپیرال در ارزیابی دندان‌های نهفته و اضافی و تعیین موقعیت دندان‌های اضافه و نهفته کمک‌کننده است.<sup>(۱۰،۱۵و۱۷)</sup> مطالعات متعددی روی توموگرافی حجمی دیجیتال (Digital Volume Tomography) DVT در تعیین موقعیت دندان‌های نهفته صورت پذیرفته است و نقش آن را مهم ارزیابی نمودند.<sup>(۱۳و۱۷)</sup>

میزان اشعه خروجی در DVT تنها کسری از میزان اشعه تولیدی توسط CT معمولی و اسپیرال است. مزایای این روش شامل نمایش بهتر ساختارهای استخوانی در مقایسه با توموگرافی معمولی، تعداد نا محدود تصاویر،

### منابع

- Richardson G, Russell KA. A review of impacted permanent maxillary cuspids-diagnosis and prevention. J Can Dent Assoc 2000; 66(9): 497-501.
- Anwar A, Jan H, Naureen S. Two dimensional localization of impacted maxillary canines and their correlation. Pakistan Oral & Dental J 2007; 28(1): 79-82.
- Grover PS, Lorton L. The incidence of unerupted permanent teeth and related clinical cases. Oral Surg Oral Med Oral Pathol 1985; 59(4): 420-5.
- Aydin U, Yilmaz HH, Yildirim D. Incidence of canine impaction and transmigraton in a patient population. Dentomaxillofac Radiol 2004; 33(3): 164-9.
- Maverna R, Gracco A. Different diagnostic tools for the localization of impacted maxillary canines: Clinical considerations. Prog Orthod 2007; 8(1): 28-44.
- Garvey MT, Barry HJ, Blake M. Supernumerary teeth-an overview of classification, diagnosis and management. J Can Dent Assoc 1999; 65(11): 612-6.
- Costa Pinho TM, Figueiredo Pollmann MC. Study of the frequency and the features of supernumerary teeth found in one Portuguese population. Bull Group Int Rech Sci Stomatol Odontol 2004; 46(2-3): 52-62.
- Preda L, La Fianza A, Di Maggio EM, Dore R, Schifino MR, Campani R, et al. The use of spiral computed tomography in the localization of impacted maxillary canines. Dentomaxillofac Radiol 1997; 26(4): 236-41.
- Mason C, Papadakou P, Roberts GJ. The radiographic localization of impacted maxillary canines: A comparison of methods. Eur J Orthod 2001; 23(1): 25-34.

10. Kim KD, Ruprecht A, Jeon KJ, Park CS. Personal computer-based three-dimensional computed tomographic images of the teeth for evaluating supernumerary or ectopically impacted teeth. *Angle Orthod* 2003; 73(5): 614-21.
11. Kim JD, Lee CY, You CH. The radiographic localization of unerupted maxillary incisors and supernumeraries. *Korean J Oral Maxillofac Radiol* 2003; 33(4): 217-21.
12. Armstrong C, Johnston C, Burden D, Stevenson M. Localizing ectopic maxillary canines-horizontal or vertical parallax? *Eur J Orthod* 2003; 25(6): 585-9.
13. Chaushu S, Chaushu G, Becker A. The role of digital volume tomography in the imaging of impacted teeth. *World J Orthod* 2004; 5(2): 120-32.
14. Krochmalska EWA, Krupski W. Use of spiral computed tomography in the assessment of diagnostically difficult impacted teeth. 2007: Available at: <http://www.annales.umcs.lublin.pl/D/2007/44>.
15. Raupp S, Kramer PF, de Oliveira HW, da Rosa FM, Faraco IM Jr. Application of computed tomography for supernumerary teeth location in pediatric dentistry. *J Clin Pediatr Dent* 2008; 32(4): 273-6.
16. Nagpal A, Pai KM, Setty S, Sharma G. Localization of impacted maxillary canines using panoramic radiography. *Oral Sci* 2009; 51(1): 37-45.
17. Liu DG, Zhang WL, Zahng ZY, Wu YT, Ma XC. Localization of impacted maxillary canines and observation of adjacent incisor resorption with cone-beam computed tomography. *Oral Surg Oral Med Oral Pathol Oral Radiol Endod* 2008; 105(1): 91-8.