

## فلورید سمنتواسئوس دیسپلازی (گزارش دو مورد)

عباس جوادزاده بلوری\*، فاطمه فرازی\*\*، زهره دلیرسانی\*\*\*، حسین حسینی زارچ\*\*\*\*، سید امیر سیدی\*\*\*\*\*

طاهره نصرت زهی\*\*\*\*\*

\* دانشیار گروه بیماری‌های دهان دانشکده دندانپزشکی دانشگاه علوم پزشکی مشهد

\*\* دستیار تخصصی گروه بیماری‌های دهان دانشکده دندانپزشکی دانشگاه علوم پزشکی مشهد

\*\*\* استادیار گروه بیماری‌های دهان دانشکده دندانپزشکی دانشگاه علوم پزشکی مشهد

\*\*\*\* استادیار گروه رادیولوژی دهان، فک و صورت دانشکده دندانپزشکی دانشگاه علوم پزشکی مشهد

\*\*\*\*\* استادیار گروه بیماری‌های دهان دانشکده دندانپزشکی دانشگاه علوم پزشکی زاهدان

تاریخ ارائه مقاله: ۸۹/۲/۲۱ - تاریخ پذیرش: ۸۹/۶/۱

### Florid Cement-Osseous Dysplasia (Report of Two Cases)

Abbas JavadzadehBolouri\*, Fatemeh Farazi\*\*, Zohreh Dalirsani\*\*\*, Hosein Hoseinizarch\*\*\*\*, SeidAmir Seyyedi\*\*, Taherh Nosratzahi\*\*

\* Associate Professor, Dept of Oral Medicine, Dental School, Mashhad University of Medical Sciences, Mashhad, Iran.

\*\* Postgraduate Student, Dept of Oral Medicine, Dental School, Mashhad University of Medical Sciences, Mashhad, Iran.

\*\*\* Assistant Professor, Dept of Oral Medicine, Dental School, Mashhad University of Medical Sciences, Mashhad, Iran.

\*\*\*\* Assistant Professor, Dept of Oromaxillofacial Radiology, Dental School, Mashhad University of Medical Sciences, Mashhad, Iran.

\*\*\*\*\* Assistant Professor, Dept of Oral Medicine, Dental School, Zahedan University of Medical Sciences, Zahedan, Iran.

Received: 11 May 2010; Accepted: 23 August 2010

**Introduction:** Florid cement-osseous dysplasia (FLCOD) of the jaws is a multifocal dysplastic lesion of the bone trending toward mineralization and opacity. It is a member of a group of disorders originating from periodontal ligament tissue. This lesion is limited to the jaws and patients do not develop any evidence of bone disease in other parts of the skeleton. A majority of the lesions are asymptomatic and discovered in usual radiographs to be radiolucent or opaque. Incorrect diagnosis of the lesion leads to unnecessary root canal therapy in radiolucent stage and osteomyelitis after tooth extraction in opaque stage.

**Results:** Two cases of florid cemento-osseous dysplasia are reported in this article. One case had been referred because of tooth mobility consequent to periodontal disease as well as for routine dental treatment and the other case referred with bone expansion.

**Conclusion:** Because of rarity of expansion as a symptom in this disease, it is accidentally observed in usual radiographs in different developmental stages. For avoiding of unnecessary or harmful treatments, recognition of this lesion is necessary for all dentists.

**Key words:** Florid cement-osseous dysplasia (FLCOD), radiographic presentatic, case-report.

# Corresponding Author: dalirsaniz@mums.ac.ir

J Mash Dent Sch 2011; 34(4): 345-54.

### چکیده

**مقدمه:** فلورید سمنتواسئوس دیسپلازی فکین یک ضایعه چند کانونی استخوان فک است که یک مسیر تکاملی را تا معدنی شدن و اپک شدن طی می‌کند. این ضایعه جزء گروهی از اختلالات منشا گرفته از بافت لیگامان پریودنتال می‌باشد. این ضایعه محدود به فکین می‌باشد و بیماران شواهدی از درگیری سایر استخوان‌های بدن را نشان نمی‌دهند. بسیاری از ضایعات بدون علامت بوده و در رادیوگرافی‌های معمول فکین با نمای لوسنت تا اپک کشف می‌شوند. ناتوانی در تشخیص آن می‌تواند منجر به درمان‌های غیرضروری ریشه دندان در مرحله لوسنت و بروز استئومیلیت متعاقب خارج نمودن دندان‌ها در مرحله اپک ضایعات گردد.

# مولف مسؤول، نشانی: مشهد، میدان پارک، دانشکده دندانپزشکی، گروه بیماری‌های دهان، تلفن: ۰۵۱۱-۸۸۲۹۵۰۱-۱۵

E-mail: dalirsaniz@mums.ac.ir

**یافته ها:** در این مقاله دو مورد بیمار مبتلا به فلوریدسمنتواسئوس دیسپلازی گزارش می‌شود که یکی به علت لقی دندان در اثر مشکل پرپودنتال و دیگری با تورم و افزایش حجم استخوان مراجعه کرده بودند.

**نتیجه گیری:** نظر به اینکه این بیماری بندرت دارای نشانه‌ای چون تورم می‌باشد؛ مشاهده تصادفی آن در رادیوگرافی‌های رایج دندانپزشکی در هر مرحله‌ای از سیر تکاملی ضایعه اتفاق می‌افتد. برای جلوگیری از درمان‌های غیرضروری و گاه آسیب‌های آزاردهنده، شناخت آن برای تمامی دندانپزشکان ضروری است.

**واژه های کلیدی:** فلوریدسمنتواسئوس دیسپلازی، تظاهر رادیوگرافی، گزارش مورد. مجله دانشکده دندانپزشکی مشهد / سال ۱۳۸۹ دوره ۳۴ / شماره ۴: ۳۴۵-۵۴.

## مقدمه

فلورید سمنتواسئوس دیسپلازی<sup>۱</sup> (FLCOD) جزء گروهی از بیماری‌ها تحت عنوان سمنتواسئوس دیسپلازی می‌باشد که در آن استخوان بالغ به جای استخوان اسفنجی در ماتریکس بافت همبند فیروز جایگزین می‌شود.<sup>(۱)</sup>

این دسته از بیماری‌ها که دارای روند و سیر پاتولوژیک مشابه می‌باشند؛ از بافت PDL منشا می‌گیرند (گرچه با منشا خارج PDL هم گزارش شده است).

دیسپلازی‌های سمنتواسئوس معمولاً بر اساس گستردگی و ناحیه یا محل بروز و نمای رادیوگرافی به سه دسته طبقه‌بندی می‌شوند.

۱. پری آپیکال (در اطراف نوک ریشه یک یا چند دندان)

۲. فلورید (توده‌های اسکروتیک در چند ناحیه)

۳. فوکال (ضایعه در یک ناحیه)

تمامی این ضایعات در ناحیه آلوئولر استخوان‌های فک ایجاد شده و با بیماری‌های استخوانی دیگر نواحی بدن همراه نیستند. طبقه‌بندی کنونی ضایعات سمنتواسئوس بر طبق تعریف WHO در سال ۱۹۹۲ صورت گرفته است که بر طبق سن، جنس، خصوصیات آسیب‌شناسی، رادیولوژی و بالینی می‌باشد و شامل سمنتواسفایینگ فیروما،

سمتوبلاستوم و انواع سمنتواسئوس دیسپلازی می‌باشد.<sup>(۲)</sup>

فلورید سمنتواسئوس دیسپلازی جزء ضایعات فیبرواسئوس است و مهم اینکه تشخیص آن بالینی و براساس رادیوگرافی است و معمولاً نیازی به روش‌های تشخیصی تهاجمی برای آنها نیست و درمان آن از سایر ضایعات فیبرواسئوس متفاوت می‌باشد. افتراق آن از سمنتواسفایینگ فیروما که پدیده‌ای تومورال می‌باشد به خاطر چند کانونی بودن آن و از فیروز دیسپلازی که از تغییرات دیسپلاستیک استخوان است و باعث تورم آن هم می‌شود، هم به خاطر موقعیت اطراف ریشه دندان، ریم لوست اطراف ناحیه اپک و هم به خاطر نداشتن تراپکول‌های کوتاه و نازکی است که الگوهای اپکی همچون Ground glass را خلق می‌کند.

گاهی با عدم تشخیص ضایعه، درمان‌های غیرضروری همچون نمونه‌برداری و یا معالجه ریشه دندان‌ها و یا درمان‌های غیرصحیح همچون خارج کردن دندان‌ها برای آن صورت گرفته است که بعضاً منجر به ایجاد عوارض آزاردهنده و ماندگاری همچون استئومیلیت شده است.

از نظر بالینی FLCOD معمولاً بدون علامت می‌باشد و در رادیوگرافی‌های معمول به طور تصادفی کشف می‌شود. اما در بعضی موارد می‌تواند سبب تورم سطح خارجی استخوان شود.<sup>(۱)</sup>

بررسی اپسیتته منتشر که فراتر از رادیوگرافی پری اپیکال بود، رادیوگرافی تکمیلی پانورامیک توصیه شد. در کلیشه پانورامیک رادیوآپسیتته‌های هموزن متعدد با حدود مشخص و همراه با ریم لوسنت در ناحیه قدام فک پایین، قدام فک بالا، ناحیه دندان‌های کانین و اولین پره مولر سمت چپ فک بالا، ناحیه دندان‌های اولین و دومین مولر سمت راست فک بالا و ناحیه دندان مولر سوم سمت چپ فک پایین مشاهده شد (تصویر ۲ ب). با توجه به نمای رادیوگرافی و چند کانونی بودن ضایعه و عدم وجود تورم استخوانی مشخص، تشخیص فلورید سمیتواسئوس دیسپلازی مطرح گردید.

#### بیمار دوم

بیمار خانمی ۵۲ ساله با شکایت از تورم و غیرقرینه بودن صورت که از ده سال قبل متوجه آن شده بود، مراجعه کرد. در معاینه کلینیکی تورم با قوام سخت استخوانی در عمق وستیبول باکال در محاذات ریشه دندان‌های پره مولر دوم و مولر اول سمت راست فک تحتانی و پالاتال دندان‌های پره مولر اول تا مولر دوم سمت چپ فک فوقانی لمس می‌شد (تصویر ۳). بیمار پانورامیک رادیوآپسیتته‌های هموزن متعدد با حدود مشخص و دارای ریم لوسنت در نواحی پری اپیکال دندان‌های هردو طرف فک بالا و فک پایین بالای کانال فک پایین و هیپرسمنتوز ریشه دندان پره مولر دوم سمت راست فک پایین مشاهده شد (تصویر ۴ الف و ب). با توجه به ابتلا چهار نیمه فکین و نمای اپک هموزن با حاشیه لوسنت که به طور همزمان با هیپر سمنتوز ریشه دندان پره مولر دوم سمت راست فک پایین رخ داده بود، تشخیص فلورید سمیتواسئوس دیسپلازی مطرح شد.

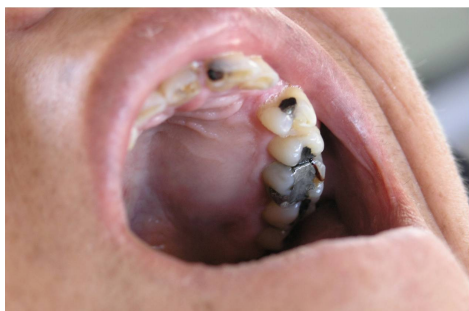در این مقاله دو بیمار مبتلا به FLCOD را گزارش کرده و روش‌های تشخیص و درمان این بیماری را تشریح می‌کنیم.

#### گزارش مورد

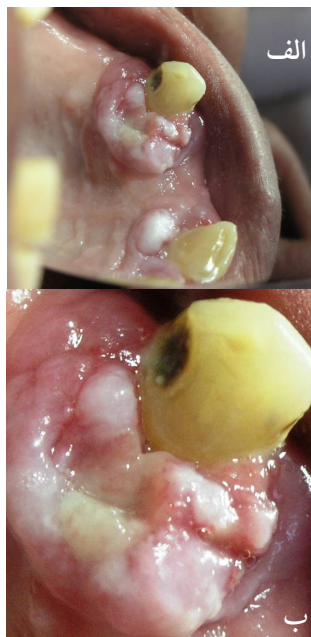#### بیمار اول

بیمار خانمی ۵۴ ساله بود که جهت انجام معالجات رایج دندانپزشکی به دانشکده دندانپزشکی مشهد مراجعه کرده بود. بیمار مبتلا به دیابت کنترل نشده، فشار خون بالا و بیماری قلبی با سابقه ۲ بار آنژیوگرافی قلب بود. در معاینه کلینیکی بیمار، پرپود نتیت منتشر به همراه لقی دندان‌های کانین سمت چپ فک بالا و ثنایای میانی سمت راست فک بالا مشهود بود. ۲ ضایعه برجسته در مجاورت دندان‌های کانین سمت چپ و ثنایای مرکزی سمت راست بالا وجود داشت (تصویر ۱ الف) که در ناحیه دندان کانین از فضای بین دندان‌ها هم به باکال و هم به پالاتال گسترش یافته بود (تصویر ۱ ب). اما در ناحیه دندان سانتال فقط در پالاتال بود. هر دو ضایعه دارای قوام سفت و پلی پوئید ولی دارای پایه‌ای پهن بودند و سطح هر دو ضایعه صاف بود. بیمار اطلاعی از سیر و وجود ضایعات نداشت. از نظر بالینی پیورژنیک گرانولوما برای ضایعه بافت نرم مطرح می‌شد.

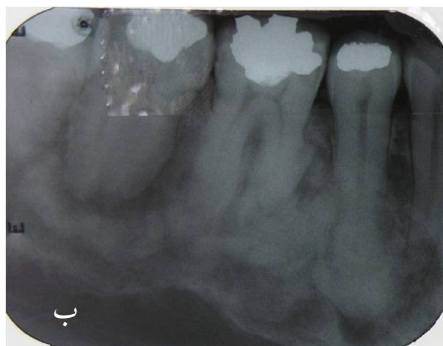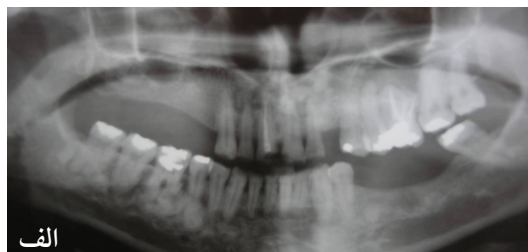با تشخیص بالینی ضایعات تحریکی (هیپرپلازی آماسی لته) توصیه به انجام رادیوگرافی پری اپیکال از ناحیه شد، در کلیشه رادیوگرافی ناحیه دندان کانین سمت چپ بالا اپسیتته منتشر که فراتر از ناحیه پری اپیکال بود، مشاهده گردید (تصویر ۲ الف) همچنین رادیولوسنسی با حدود منتشر در مزیال دندان کانین سمت چپ بالا مشاهده شد که با توجه به علائم رادیوگرافی، وجود پاکت پرپودنتال، ویتال بودن و درد و لقی دندان، آبنه پرپودنتال برای ضایعه رادیولوسنت مطرح شد. برای



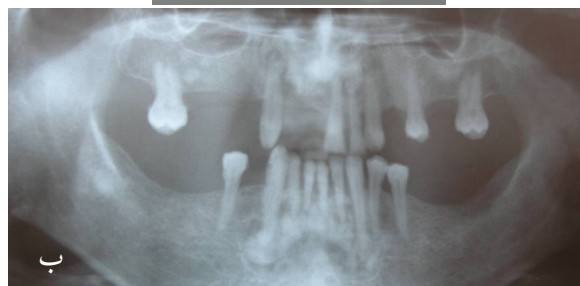
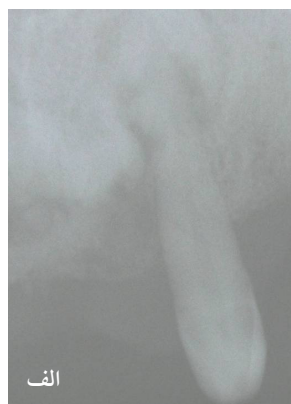تصویر ۳: Expansion با قوام سخت استخوانی در محاذات ریشه دندان‌های پره مولر اول تا مولر دوم سمت چپ فک فوقانی



تصویر ۱: الف) ضایعه برجسته در مجاورت دندان‌های کانین سمت چپ و ثنائی مرکزی سمت راست که در ناحیه دندان کانین هم به باکال و هم به پالاتال گسترش یافته است. ب) ضایعه برجسته در مجاورت دندان ثنائی مرکزی فقط در پالاتال وجود دارد.



تصویر ۴: الف) در رادیوگرافی پانورامیک رادیوآپسیتیه‌های هموزن متعدد با حدود مشخص در نواحی پری آپیکال دندان‌های فک بالا و در فک پایین بالای کانال مندیبول به همراه ریم لوسنت مشاهده می‌شود. ب) در رادیوگرافی پری آپیکال رادیوآپسیتیه‌های هموزن متعدد با حدود مشخص در نواحی پری آپیکال دندان‌های پره مولر اول تا مولر دوم سمت راست فک تحتانی به همراه ریم لوسنت مشاهده می‌شود. دندان پره مولر دوم سمت راست فک تحتانی دچار هیپرسمتوز شده است.



تصویر ۲: الف) در کلیشه رادیوگرافی پری آپیکال در ناحیه دندان کانین سمت چپ بالا آپسیتیه منتشر مشاهده می‌شود. ب) در کلیشه پانورامیک رادیوآپسیتیه‌های هموزن متعدد با حدود مشخص و همراه با ریم لوسنت در نواحی مختلف فک پایین و فک بالا مشاهده می‌شود.

**بحث و نتیجه گیری**

اصطلاح فلورید سمئتواسئوس دیسپلازی در سال ۱۹۷۶ به وسیله Melrose به کار رفت تا یافته‌های مشابه بالینی در ۳۴ بیمار که اکثراً زنان سیاه‌پوست بودند و توده‌های متعدد رادیوپاک در بیشتر از یک کوادرانت فک داشتند را توصیف کنند. این توده‌ها گاهی همراه با کیست‌هایی مشابه کیست‌های تروماتیک استخوان بودند. هرچند ضایعات گزارش شده توسط Melrose در این بیماران شامل ضایعات اسکروتیک دیگری بجز FLCOD نیز بودند.<sup>(۲)</sup>

اتیولوژی آن مشخص نیست اما خون‌رسانی ناکافی در ایجاد آن دخیل است<sup>(۳)</sup> در نمای هیستوپاتولوژی آن تراکول‌های استخوانی و لایه‌هایی از کلیسیفیکاسیون‌های شبیه سمان که در یک زمینه فیروبلاستیک مدفون شده‌اند، مشاهده می‌شود. ضایعه ابتدا حاوی بافت مزانشیمال حاوی فیروبلاست‌های دوکی شکل و کلاژن است. با پیشرفت ضایعه و بالغ شدن آن مواد معدنی در بافت همبند فیروز ایجاد می‌شود.<sup>(۴)</sup>

FLCOD ضایعه‌ای محدود به فک می‌باشد که علت ایجاد آن مشخص نیست. اکثراً در نژاد آفریقایی آسیایی و قفقازی شایع می‌باشد. در زنان میانسال به خصوص در دهه سه و چهار شیوع بیشتری دارد. گرچه هیچ توضیحی برای این تمایل به جنس و نژاد خاص وجود ندارد.<sup>(۱)</sup> ارتباطی با دیگر ناهنجاری‌های استخوان در نواحی خارج فکی ندارد. همچنین تغییرات آزمایشگاهی در خون محیطی مشاهده نمی‌شود.<sup>(۵)</sup> علت مشخصی ندارد اگرچه

بعضی، فرایند واکنشی یا دیسپلاستیک PDL را دخیل می‌دانند. اندازه آن از ۱ cm تا ۱۰ cm متغیر است.<sup>(۶)</sup> معمولاً بدون علامت می‌باشد و گاهی می‌تواند از لحاظ بالینی با تورم قابل مشاهده استخوان فک همراه باشد. سیست تروماتیک استخوان (Simple bone cyst) همراه با این ضایعه و با تورم استخوانی گزارش شده است.<sup>(۶)</sup> این سیست‌ها همچنین در ارتباط با فیروز دیسپلازی، ژانت سل تومور و اوسیفایینگ فیروما هم گزارش شده است. بروز آن معمولاً به شکل اسپورادیک است اما موارد فامیلیال هم گزارش شده که اتوزومال غالب بوده و برخلاف نوع اسپورادیک دارای تورم بوده و در افراد جوان‌تر وجود داشته و بعد از جراحی تمایل به عود دارد<sup>(۴)</sup> نوع مهاجم آن هم گزارش شده که تورم ایجاد می‌کند. در رادیوگرافی ابتدا به صورت ضایعه‌ای رادیولوسنت که حدود کمتر مشخصی دارد ظاهر می‌شود و وقتی تکامل بیشتری پیدا می‌کند اپک شده و واسکولاریتی آن با افزایش رسوب مواد شبه سمان کاهش می‌یابد. نوع کاملاً تکامل یافته تبدیل به بافت اسکروتیک کلسیفیه بدون عروق و بدون سلول می‌شود که گاهی به علت افزایش حجم استخوان و در نتیجه فشار دست دندان و زخمی شدن مخاط، توده مستقیماً در معرض دید قرار می‌گیرد. در این مرحله که همراه با در معرض دید قرار گرفتن توده‌های اسکروتیک در حفره دهان است، باید از نمونه‌برداری و کشیدن انتخابی دندان اجتناب کرد.<sup>(۵)</sup> FLCOD معمولاً دوطرفه و سیمتریک یا قرینه می‌باشد و ابتلای چهار کوادرانت ناشایع نیست. در دو بیمار حاضر

رعایت بهداشت دهان و همچنین فالوآپ برای بررسی وضعیت پریدنتال و پوسیدگی دندانها و در صورت امکان رادیوگرافی پانورامیک هر دو سه سال یک بار جهت پیشگیری از امکان ورود میکروارگانیسمها چه از طریق کانال دندانها و چه از طریق پاکت پریدنتال به داخل استخوان توصیه می‌شود وگرنه بیمار نیازی به جراحی و برداشتن ضایعه ندارد. در صورتی که ضایعه به علت گسترش و تغییر شکل استخوان نیاز به درمان داشته باشد برداشتن و یا باز سازی استخوان توصیه می‌شود. باید از بیوپسی یا کشیدن انتخابی دندان ممانعت شود زیرا خطر عفونت و شکستگی به دلیل تراکم بودن و کاهش عروق خونی استخوان افزایش می‌یابد. درد و درناژ چرک ثانویه به اکسپوز شدن توده کلسیفیه اسکروتیک به حفره دهان وجود دارد که این وضعیت همچنین می‌تواند در نتیجه تحلیل پیشرونده استخوان آلوئولر زیر دست دندان یا کشیدن دندان در ناحیه درگیر باشد.<sup>(۵)</sup>

در صورتی که عفونت ثانویه استخوان فک دچار ضایعات FLCOD ایجاد گردد ممکن است بیمار علائمی همچون درد و تورم و حساسیت در لمس را ذکر نماید. در آن صورت درمان ضایعات عفونی شده مشکل است چون التهاب و عفونت در بافتی کاملاً معدنی شده رخ داده است و آنتی‌بیوتیک تراپی به دلیل کاهش خون‌رسانی، کمتر موثر است. سکستره شدن توده‌های شبیه سمان به آهستگی اتفاق می‌افتد که با رفع آنها ترمیم در این نواحی دنبال می‌شود. در نواحی دچار عفونت به دلیل عدم تاثیر آنتی‌بیوتیک، دبریدمان جراحی و برداشتن توده

قسمت آلوئولر هر چهار کوادرانت مبتلا بودند. به طور کلی FLCOD به صورت شایع‌تر قسمت آلوئولر استخوان فک را مبتلا می‌کند.

در کلیشه رادیوگرافی آن توده‌های اسکروتیک متعدد در دو کوادرانت یا بیشتر دیده می‌شود که می‌تواند با حدود منظم و یا نامنظم باشد. ولی این ضایعه معمولاً دارای ریم لوسنت می‌باشد. نمای رادیوگرافی می‌تواند از نواحی لوسنت تا توام لوسنت و اپک و اپک کامل متفاوت باشد که با توجه به مدت زمانی که از تشکیل این ضایعه می‌گذرد این نماها تغییر می‌کند و با گذشت زمان ضایعات اندک اندک از نمای لوسنت به اپک پیشرفت می‌کنند.<sup>(۱)</sup>

FLCOD بیماری بدون علامتی می‌باشد. اصولاً تشخیص FLCOD، براساس تشخیص بالینی و رادیوگرافیک است و نه تشخیص هیستوپاتولوژیک؛ (خصوصاً در ضایعاتی که در مرحله اوپک هستند که نمونه‌برداری خطر ایجاد استئومیلیت را برای ضایعات بزرگ‌تر دربردارد)، ضروری است که تنها در مواردی که نشانه‌های بالینی و رادیوگرافیک به تشخیص FLCOD نمی‌رسد، نمونه‌برداری صورت گیرد. به طور کلی بعید است تشخیص توده‌ای اپک و دارای حدود مشخص و حاشیه لوسنت و با ابتلای چهار کوادرانت فکین تشخیص دیگری داشته و حتی نیاز به نمونه‌برداری داشته باشد. اهمیت بالینی تشخیص FLCOD نیز همین است که تا حد امکان از انجام نمونه‌برداری پرهیز گردد. در بیماران حاضر نیز، نیازی به نمونه‌برداری و گزارش بافت شناسی نبود.

همچنین توصیه به پروفیلاکسی با آنتی‌بیوتیک قبل از اقدامات دندانپزشکی تهاجمی جهت جلوگیری از بروز استئومیلیت ضروری به نظر می‌رسد.<sup>(۳)</sup>

در نمونه‌های ذکر شده در مقالات همانند بیمار شماره ۱، تشخیص FLCOD به دنبال گرفتن یک رادیوگرافی رایج برای اهدافی دیگر بوده و هیچ علائم بالینی وجود نداشته است. اما Miyuchi در سال ۱۹۹۵ یک مورد بیمار FLCOD با دو تورم استخوانی مجزا در فک پایین را با تشخیص سیستم تروماتیک استخوان گزارش کرد.<sup>(۸)</sup>

همچنین Coleman در سال ۱۹۹۶ تورم استخوانی تومور مانند ناحیه سمفیز مندیبول سه عضو یک خانواده را تحت عنوان FLCOD فامیلیال گزارش کرد.<sup>(۹)</sup>

همه موارد گزارش شده نوع فامیلیال این ضایعه، الگوی توارثی اتوزومال غالب داشتند.

یک مورد FLCOD فامیلیال در سال ۲۰۰۰ در ایتالیا گزارش شده که شش نفر از سه نسل متوالی را مبتلا کرده بود.<sup>(۱۰)</sup> در سال ۱۹۸۹، در ۵۵ نفر از اعضای یک خانواده وضعیت مذکور تحت عنوان سمئومای ژینگانتی فرم فامیلیال گزارش شد.<sup>(۱۱)</sup>

بیماران گزارش شده در مقاله حاضر از انواع غیرفامیلیال آن بودند. بعضی محققان انواع غیرفامیلیال و فامیلیال را دو نوع مجزای یک بیماری می‌دانند که بعضی تفاوت‌ها بین دو نوع وجود دارد.<sup>(۱۰)</sup>

یکی از دو مورد گزارش شده در مقاله حاضر، به صورت تصادفی، مبتلا به دیابت، فشار خون و بیماری قلبی بود.

اسکلروتیک سالم از بافت‌های اطراف (Enucleation) ضروری است. گاه پس از درمان؛ ضایعه عفونی مجدداً عود می‌کند که برای کنترل ضایعه عودکننده جراحی تهاجمی ضروری است. زیرا در غیر این صورت به دلیل خون‌رسانی ناکافی در ناحیه استئومیلیت ایجاد خواهد شد.<sup>(۳)</sup>

Singer و همکاران یک مورد فلوریدسمتواستئوس دیسپلازی را گزارش کردند که با درد در فک پایین مراجعه کرده بود. بیوپسی در ناحیه مذکور وجود استئومیلیت منتشر را در محل ضایعه مشخص کرد. بیمار تحت درمان با آنتی‌بیوتیک قرار گرفت.<sup>(۷)</sup> تشخیص FLCOD از روی بالین بیمار جهت جلوگیری از بیوپسی و درمان نابجا که وضعیت را مشکل‌تر خواهد کرد اهمیت دارد زیرا در غیر این صورت کنترل عفونت سخت‌تر خواهد شد. در صورت تشخیص این ضایعه گرفتن تاریخچه برای یافتن نوع فامیلیال یا ژینگانتی فرم آن ضروری است. همچنین فالوآپ بیمار و بررسی وضعیت دندان‌ها در هر جلسه معاینه برای حفظ سلامت دندان‌ها ضروری است.<sup>(۳و۴)</sup>

در صورتی که دندان ناحیه مبتلا دچار درد یا التهاب پالپ گردد، درمان ریشه دندان به جای کشیدن آن توصیه می‌گردد و باید تا حد امکان از کشیدن دندان‌ها خودداری گردد زیرا این نواحی به علت نقص خون‌رسانی استخوان دچار تاخیر در ترمیم ساکت دندان شده و احتمال ایجاد عفونت و استئومیلیت در محل کشیدن دندان وجود دارد.

استئومیلیت اسکروزان مزمن معمولاً به صورت ناحیه اپک با حدود نامشخص در فک تحتانی دیده می‌شود و می‌تواند قسمت بازال آنرا مبتلا سازد و به کناره تحتانی و حتی راموس گسترش یابد یعنی استئومیلیت مزمن منتشر می‌تواند در نواحی خارج آلوئولر استخوان فک مشاهده شود و معمولاً با فیستول و خروج چرک از آنها همراه است. ولی FLCOD همواره تمایل به استخوان آلوئولر دارد و در صورتی که خیلی بزرگ باشد به قسمت‌های بازال استخوان هم کشیده می‌شود.<sup>(۱۴)</sup> همچنین برخلاف FLCOD، استئومیلیت مزمن در مردان سفیدپوست بیشتر از زنان دیده می‌شود.<sup>(۵)</sup>

این بیماری برخلاف پاژه و گاردنر فقط محدود به فکین است. گرچه توده‌های اپک لوبوله یا گرد متعدد در فک نمای شبیه سندرم گاردنر را ایجاد خواهد کرد ولی تمایز این‌ها بر اساس نمای رادیوگرافی و وجود ریم لوسنت در FLCOD می‌باشد. علاوه بر آن در سندرم گاردنر استئومای متعدد، کیست‌های متعدد پوستی و پولیپ‌های روده هم مشاهده می‌شود.<sup>(۱۴و۱۵)</sup>

همچنین به علت محدود بودن ضایعات به استخوان‌های فکین در این بیماران احتمال فیروز دیسپلازی پلی استاتیک، پاژت، استئوپتروز کمتر می‌شود چون در استئوپتروز و پاژت و فیروز دیسپلازی پلی استاتیک معمولاً درگیری چند استخوان وجود دارد و در استئوپتروز معمولاً ابتلای استخوان‌ها منتشر بوده و تمامی استخوان‌های بدن را شامل می‌گردد. همچنین وجود ریم لوسنت و حدود مشخص در رادیوگرافی به عمل آمده

محدوده سنی بیماران در تمام گزارشات و بررسی‌ها بین دهه سه و چهار بوده است. اما بروز ضایعه در مردی ۱۶ ساله در سال ۱۹۹۹ توسط Miyake گزارش شده است.<sup>(۱۲)</sup>

هر دو مورد در مقاله حاضر بالاتر از ۵۰ سال سن و در دهه ششم زندگی قرار داشتند.

تشخیص اکثر ضایعات همانند بیمار شماره ۱ در مرحله اپک ضایعه بوده است و بیشتر بیماران تحت پیگیری‌های منظم قرار گرفتند و درمانی برای آنان صورت نگرفته است.

تنها یک مورد در سال ۲۰۰۴ توسط Tonioli گزارش شد که درمان غیر ضروری معالجه‌ی ریشه مولر فک بالا انجام گرفته بود<sup>(۱۳)</sup> همچنین یک مورد در سال ۲۰۰۳ توسط Bencharit گزارش شد که درمان جراحی و ساخت پروتز به دنبال آن در مورد نوع پیشرونده بیماری گزارش شده است.<sup>(۶)</sup>

در تشخیص افتراقی این بیماری، بیماری‌های مختلفی همچون فیروز دیسپلازی، اوسی فایینگ فیروما، ادونتوما، استئوپتروز، پاژت، و سمتمومای ژیگانتی فرم فامیلیال، استئواسکلروز ایدیوپاتیک، استئومیلیت منتشر اسکروزان را می‌توان مطرح کرد<sup>(۱۴)</sup> که در این بیماران به علت نبود هیچ گونه علائم و نشانه‌های سیستمیک و بالینی واضح، بیماری‌هایی نظیر پاژت، استئوپتروز، کارسینومای استئوبلاستیک، استئومیلیت منتشر اسکروزان مطرح نمی‌گردند.



بنابراین با توجه به موارد فوق الذکر، ضایعات فوق در این بیماران رد می‌شود. در این بیماران ضایعات به طور تصادفی در رادیوگرافی‌هایی که به دلایل دیگری تهیه شده بودند کشف شده‌اند. همچنین در رادیوگرافی بیماران، اپسیت‌های متعدد هموزن با حدود مشخص و ابتلا چند نیمه مختلف فک به همراه ریم لوسنت در بعضی نواحی تشخیص FLCOD را قویاً مطرح می‌کند.

بنابراین اگرچه ضایعات گوناگون با علل و ماهیت‌ها و رفتارهای گوناگون اعم از نئوپلاستیک و واکنشی (عفونی و غیرعفونی)، رشد و نمو یا هامارتوماتوز، دیسپلازیک، ارثی و سیستمیک می‌توانند دو، سه یا چهار نیمه فکین را مبتلا کنند و ضایعات لوسنت تا اوپک را ایجاد کنند، در این مقاله ضمن معرفی دو مورد FLCOD، تشخیص بالینی و رادیوگرافیک این ضایعه برای جلوگیری از انجام درمان‌های غیرضروری و گاه مضر و آسیب‌رسان و ماندگار به طور مختصر بیان گردید.

### تشکر و قدردانی

بدینوسیله از همکاری صمیمانه همکاران محترم در بخش بیماری‌های دهان و رادیولوژی دانشکده دندانپزشکی مشهد تقدیر و تشکر می‌گردد.

ردکننده استئواسکلروزایدیوپاتیک، فیروزدیسپلازی و استئومیلیت منتشر مزمن می‌باشد.<sup>(۱۴)</sup>

وجه تمایز FLCOD با فیروزدیسپلازی علاوه بر نبود حد و مرز مشخص با استخوان طبیعی اطراف در فیروزدیسپلازی، این است که فیروزدیسپلازی اغلب قسمت بازال فک پایین را مبتلا می‌کند در حالی که FLCOD فقط در بالای کانال آلوئولار دیده می‌شود و معمولاً دوسوم تحتانی یا بازال استخوان سالم است. در فیروزدیسپلازی معمولاً ضایعات از دهه دوم آغاز و بعد از بلوغ رشد آن متوقف می‌شود. علاوه بر آن نمای ترابکول‌های این ضایعه از FLCOD متفاوت می‌باشد. در FLCOD اندازه ترابکولیشن کوچک‌تر بوده و نمای ویژه‌ای دارد. برخلاف حدود مشخص FLCOD در تمامی مراحل تشکیل؛ حدود فیروزدیسپلازی در تمامی مراحل سیر تکاملی خود اعم از لوسنت یا اوپک نا مشخص بوده و با استخوان سالم اطراف یکی می‌شود.<sup>(۱۴)</sup>

در ادونتومای کمپلکس عدم یکنواختی دانسیته و اختلاف دانسیته مینا، عاج و پالپ در تشخیص کمک‌کننده می‌باشد و نیز ادونتوما به ندرت در ناحیه پری آپیکال دیده می‌شود.<sup>(۱۴)</sup>

### منابع

1. Dagistan S, Tozoğlu U, Göregen M, Çakur B. Florid cemento-osseous dysplasia: A case report. Med Oral Patol Oral Cir Bucal 2007; 12(5): E348-50.
2. Melrose RJ, Abrams AM, Mills BG. Florid osseous dysplasia: A clinical-pathologic study of thirty-four cases. Oral Surg Oral Med Oral Pathol 1976; 41(1): 62-82.
3. Goncalves M, Pispico R, Alves de A, Lugao CE, Goncalves A. Clinical, radiographic, biochemical and histological findings of florid cemento-osseous dysplasia and report of a case. Braz Dent J 2005; 16(3): 247-50.

4. Neville BW, Damm DD, Allen CM, Bouquot JE. Oral and Maxillofacial Pathology. 3<sup>rd</sup> ed. China: W.B. Saunders Co; 2009. P. 643-4.
5. Mangala M, Ramesh DN, Surekha PS, Santosh P. Florid cemento-osseous dysplasia: Review and report of two cases. Indian J Dent Res 2006; 17(3): 131-4.
6. Bencharit S, Schardt-Sacco D, Zuniga JR, Minsley GE. Surgical and prosthodontic rehabilitation for a patient with aggressive florid cemento-osseous dysplasia: A clinical report. J Prosthet Dent 2003; 90(3): 220-4.
7. Singer SR, Mupparapu M, Rinaggio J. Florid cemento-osseous dysplasia and chronic diffuse osteomyelitis Report of a simultaneous presentation and review of the literature. J Am Dent Assoc 2005; 136(7): 927-31.
8. Miyauchi M, Ogawa I, Takata T, Ito H, Nikai H, Ijuhin N, et al. Florid cemento-osseous dysplasia with concomitant simple bone cysts: A case in a Japanese woman. J Oral Pathol Med 1995; 24(6): 285-7.
9. Coleman H, Altini M, Kieser J, Nissenbaum M. Familial Florid cemento-osseous dysplasia: A case report and review of the literature. J Dent Assoc S Afr 1996; 51(12): 766-70.
10. Toffanin A, Benetti R, Manconi R. Familial florid cemento-osseous dysplasia: A case report. J Oral Maxillofac Surg 2000; 58(12): 1440-6.
11. Musella AE, Slater LJ. Familial florid osseous dysplasia: A case report. J Oral Maxillofac Surg 1989; 47(6): 636-40.
12. Miyake M, Nagahata S. Florid cemento-osseous dysplasia. Report of a case. Int J Oral Maxillofac Surg 1999; 28(1): 56-7.
13. Tonioli MB, Schindler WG. Treatment of a maxillary molar in a patient presenting with florid cemento-osseous dysplasia: A case Report. J Endod 2004; 30(9): 665-7.
14. White SC, Pharoah MJ. Oral Radiology: Principles and Interpretation. 6<sup>th</sup> ed. Philadelphia: Mosby Co; 2009. P. 437-9.