

## ساخت بال اباتمنت ریختگی جهت تصحیح ایمپلنت های غیر موازی در پروتز پارسیل متحرک متکی بر ایمپلنت مندیل - گزارش مورد

حسین دشتی\*، محمد رضا نخعی\*\*، نفیسه تیموری\*\*\*#

\*استادیار گروه پروتز های دندانی، دانشکده دندانپزشکی، دانشگاه علوم پزشکی، مشهد، ایران

\*\*مرکز تحقیقات دندانپزشکی، دانشگاه علوم پزشکی مشهد، مشهد، ایران

\*\*\*دستیار تخصصی گروه پروتز های دندانی، دانشکده دندانپزشکی، دانشگاه علوم پزشکی، مشهد، ایران

تاریخ ارائه مقاله: ۹۶/۳/۱۰ - تاریخ پذیرش: ۹۶/۵/۲۴

### Fabrication of a Customized Ball Abutment to Correct a Nonparallel Implant Abutment for a Mandibular Implant-Supported Removable Partial Prosthesis: A Case Report

Hossein Dashti\*, Mohammadreza Nakhaei\*\*, Nafiseh teimouri\*\*\*#

\* Assistant Professor, Department of Prosthodontics, School of Dentistry, Mashhad University of  
Medical Sciences, Mashhad, Iran

\*\*Dental Research Center, Mashhad University of Medical Sciences, Mashhad, Iran

\*\*\*Postgraduate student, Department of Prosthodontics, School of Dentistry, Mashhad University of  
Medical Sciences, Mashhad, Iran

Received: 31 May 2017; Accepted: 15 August 2017

**Introduction:** While using an implant-supported removable partial prosthesis, the implant abutments should be parallel to one another along the path of insertion. If the implants and their attachments are placed vertically on a similar occlusal plane, not only is the retention improved, the prosthesis will also be maintained for a longer period.

**Case Report:** A 65-year-old male patient referred to the School of Dentistry in Mashhad, Iran with complaints of discomfort with the removable partial dentures for his lower mandible. Due to the lack of parallelism in the supporting implants, prefabricated ball abutment could not be used. As a result, a customized ball abutment was fabricated in order to correct the non-parallelism of the implants.

**Conclusion:** Using UCLA abutments could be a cost-efficient approach for the correction of misaligned implant abutments in implant-supported overdentures.

**Keywords:** Implant-Supported Removable Partial Prosthesis Customized Ball Abutment, UCLA Abutment.

# Corresponding Author: Teimourin921@mums.ac.ir

J Mash Dent Sch 2017; 41(4): 367-72.

#### چکیده

**مقدمه:** هنگام استفاده از ایمپلنت جهت ساپورت پروتز پارسیل متحرک، ایمپلنت ها باید باهم و با مسیر نشست و برخاست پروتز موازی باشند. اگر ایمپلنت ها و اتچمنت ها در یک مسیرو پلن اکلوزالی مشابه قرار گرفته باشند نه تنها گیر افزایش می یابد بلکه باعث افزایش طول عمر اجزاء ایمپلنت می شود.

**گزارش مورد:** در این مطالعه، یک مرد ۶۵ ساله با شکایت از عدم گیر و ثبات پروتز پارسیل متحرک فک پایین به دانشکده دندانپزشکی مشهد مراجعه کرد. به دلیل زاویه نامناسب ایمپلنت ها امکان استفاده از بال اباتمنت پیش ساخته وجود نداشت، بنابراین تصمیم گرفته شد یک بال اباتمنت اختصاصی جهت تصحیح زاویه ایمپلنت ها ساخته شود.

**نتیجه گیری:** استفاده از اباتمنت های اختصاصی (UCLA) می تواند یک روش کم هزینه برای تصحیح عدم توازی ایمپلنت ها در آوردنچهای متکی بر ایمپلنت باشد.

**کلمات کلیدی:** پروتز پارسیل متحرک متکی بر ایمپلنت، بال اباتمنت اختصاصی، UCLA اباتمنت.

مجله دانشکده دندانپزشکی مشهد / سال ۱۳۹۶ / دوره ۴۱ / شماره ۴: ۳۶۷-۷۲.

## مقدمه

کارایی دراز مدت پروتز های ثابت متکی بر ایمپلنت به اثبات رسیده است. با این حال گاهی اوقات استفاده از آن ها بدون انجام گرفت های استخوانی وسیع و جراحی های پیچیده امکان پذیر نیست. هم چنین در مقایسه با پروتز های متحرک متکی بر ایمپلنت به تعداد بیشتری ایمپلنت نیاز است و بنابراین هزینه و زمان بیشتری را طلب می کند.<sup>(۱)</sup>

با در نظر گرفتن این محدودیت ها، در شرایطی که امکان استفاده از پروتز ثابت وجود ندارد و در افرادی که تعداد قابل توجهی دندان از دست داده اند و یا دارای نقایص آناتومیکال هستند، دنچر پارسیل متحرک متکی بر ایمپلنت یک درمان قابل اعتماد می باشد.<sup>(۲)</sup> هنگامی که از ایمپلنت جهت ساپورت پروتز پارسیل متحرک استفاده می شود، گیر و ثبات اضافی به دست می آید و نیازی به بازوهای کلاسیک به خصوص در ناحیه زیبایی نمی باشد. (۳و۴) در بیشتر موارد در هر طرف قوس فکی یک ایمپلنت قرار داده می شود و از انجمنت های تکی یا stud استفاده می شود.

هنگام استفاده از بال انجمنت، ایمپلنت ها باید باهم و با مسیر نشست و برخاست پروتز موازی باشند.<sup>(۵)</sup> با این وجود یکی از مشکلات شایع در پروتزهای پارسیل متحرک متکی بر ایمپلنت قرار دادن ایمپلنت های غیر موازی در هر طرف فک می باشد که می تواند به دلیل محدودیت های آناتومیکال استخوان یا خطای انسانی حین قراردادن ایمپلنت ایجاد شود. این مشکل منجر به نشستن پروتز یا تخریب سریعتر اجزاء انجمنت و از دست رفتن گیرمی شود. وقتی تمایل لینگوالی ایمپلنت ها بیشتر از ۶ درجه یا تمایل باکالی آنها بیشتر از ۶/۵ درجه باشد تعداد دفعات تعمیر پروتز افزایش می یابد.<sup>(۵)</sup>

اگر ایمپلنت ها و انجمنت های مربوط به آنها در یک پلن اکلوزالی مشابه قرار گرفته باشند و باهم موازی باشند، نه تنها گیر افزایش می یابد بلکه طول عمر اجزاء نیز بیشتر می شود.<sup>(۶)</sup> یکی از روش های غلبه بر این مشکل، اسپلینت ایمپلنت ها به وسیله بار می باشد؛ اما در خیلی از موارد کلینیسین ها به دلیل مشکلات اقتصادی بیماران، مجبور به استفاده از دو ایمپلنت و یا عدم استفاده از بار می باشند.

گزارش زیر روشی را جهت تصحیح ایمپلنت های غیرموازی در یک پروتز پارسیل متحرک متکی بر ایمپلنت توصیف می کند.

## گزارش مورد

یک مرد ۶۵ ساله بدون سابقه بیماری سیستمیک با بی دندانی پارسیل کلاس یک کندی فک پایین و شکایت از عدم گیر و ثبات پروتز پارسیل متحرک فک پایین به دانشکده دندانپزشکی مشهد مراجعه نمود.

در معاینه داخل دهانی و بررسی رادیوگرافی، استخوان کافی جهت جراحی ایمپلنت در نواحی خلفی فک پایین برای ساپورت پروتز ثابت متکی بر ایمپلنت وجود نداشت و بیمار نیز تمایلی به انجام جراحی های اضافی مانند آگمنتاسیون استخوان و یا جا به جایی عصب آلوئار تحتانی نداشت بنابراین طرح درمان پروتز پارسیل متحرک متکی بر ایمپلنت برای بیمار در نظر گرفته شد.

دو عدد ایمپلنت سیستم DIO-SM با ابعاد 4.1mm × 12mm (DIO . SM. KOREA) در نواحی پره مولر های اول مندیبل قرار داده شد. بعد از دوره بهبودی اولیه، جراحی مرحله دوم جهت اکسپوز ایمپلنت ها انجام شد و healing abutment بسته شد. دو هفته بعد از بهبودی با استفاده از تری اختصاصی و ایمپرشن کوپینگ open tray و توسط ماده قالبگیری medium body پاناسیل , panasil

آکریل خود پلی مریزه شونده دورالی ( Duralay Reliance Dental Mfg.co worth,il USA ) فرم داده شد و روی دیواره لینگوالی اباتمنت یک سکو برای نصب اتچمنت ایجاد شد. سپس یک عدد بال اتچمنت تمام پلاستیکی Rhein 83 با سایز نرمال موازی با بال اتچمنت سمت دیگر قوس روی سکوی آکریلی نصب شد. برای نصب اتچمنت از وسیله نگهدارنده آن متصل به سوریور استفاده شد.

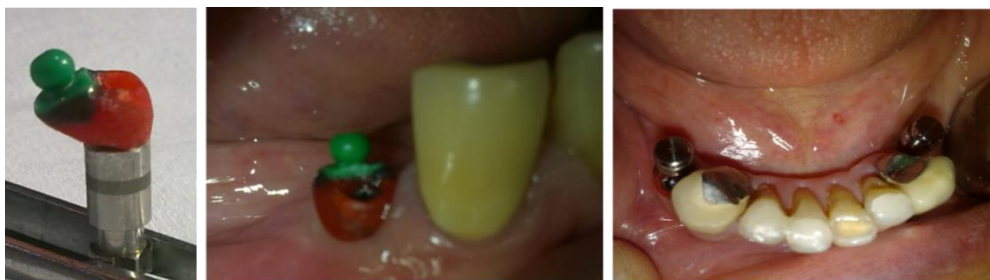بال اباتمنت اختصاصی با آلیاژ نیکل- کروم (Veraband 2 , Aalba dent , USA) ریخته شد و بعد از فینیشینگ و پالیشینگ روی ایمپلنت پره مولر اول سمت راست پایین ناحیه ۴ بسته شد. (شکل ۲) فریم پارسیل طراحی و ساخته شد. و پس از try in مراحل کلینیکی و لابراتواری ساخت پروتز پارسیل متحرک به ترتیب انجام گردید.

(medium body , USA) قالبگیری نهایی انجام و کست اصلی تهیه گردید.

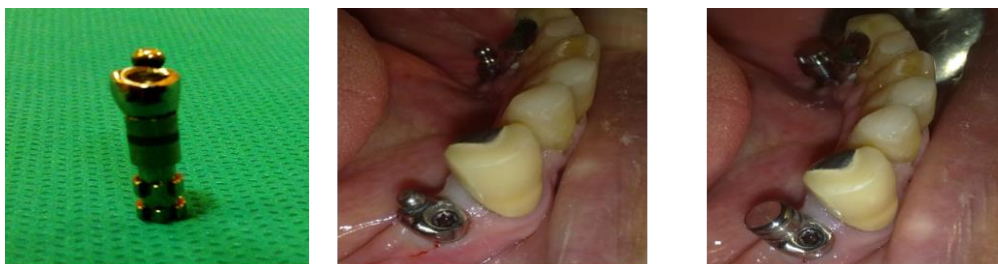پس از آنالیز کست اصلی توسط سوریور، مشخص شد ایمپلنت پره مولر اول سمت راست دارای زاویه نامناسب است و به دلیل زاویه شدید و تداخل با مسیر نشست و برخاست تعیین شده پروتز و همچنین تداخل با چیدن دندانهای مصنوعی امکان استفاده از prefabricated ball abutment و یا locator وجود نداشت.

جهت غلبه بر زاویه نامناسب، با استفاده از UCLA abutment تمام پلاستیک و بال اتچمنت Rhein 83 (Iran) با سایز نرمال و با استفاده از سوریور یک بال اباتمنت اختصاصی موازی با بال اباتمنت پره مولر اول سمت چپ پایین ساخته شد. (شکل ۱)

برای این کار ابتدا توسط یک هندپیس متصل به سوریور ( AF30 milling machine ) سطح باکال اباتمنت UCLA تمام پلاستیک موازی با بال اباتمنت پره مولر اول سمت چپ پایین تراشیده شد سپس اباتمنت توسط



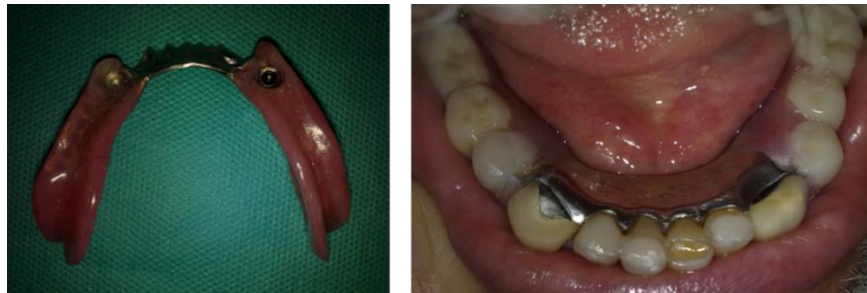شکل ۱: امتحان وکس آپ بال اباتمنت اختصاصی در دهان




شکل ۲: بال اباتمنت اختصاصی ساخته و در دهان بسته شد

پارسیل پرداخت و به بیمار تحویل داده شد. (شکل ۳)  
دستورالعمل های بهداشتی به بیمار توصیه گردید. بیمار  
تا دو سال تحت فالو آپ قرار گرفت. (شکل ۴)

پروتز پارسیل در دهان قرار داده شد و فضای کافی  
برای اکریل خودپلیمریزه شونده جهت نصب اتچمنت ها  
ایجاد گردید. دو عدد سوراخ در ناحیه لینگوال پروتز  
پارسیل جهت فرار اکریل اضافی ایجاد و اتچمنت ها با  
استفاده از اکریل خودپلیمریزه شونده نصب شدند. پروتز



شکل ۳: نصب پروتز پارسیل در دهان



شکل ۴: رادیوگرافی پری اپیکال بعد از دو سال: تصویر سمت راست بال اباتمنت پیش ساخته و تصویر سمت چپ بال اباتمنت اختصاصی

تنها گیر بهبود می یابد بلکه طول عمر دنچر و اجزاء آن  
بیشتر می شود.<sup>(۲)</sup>

مشکل عدم توازی اتچمنت ها در آوردنچر های متکی  
بر ایمپلنت نیز وجود دارد. تصور می شود که عدم توازی  
اتچمنت ها تا ۱۰ درجه قابل حل باشد. برخی از کارخانه  
های سازنده اتچمنت ادعا می کنند که اتچمنت ارایه شده  
توسط آنها می تواند تا ۴۰ درجه عدم توازی اتچمنت ها  
را تصحیح کند. البته این ادعا باید در کلینیک تایید  
شود.<sup>(۵)</sup>

### بحث

مطالعات گزارش کرده اند که استفاده از ایمپلنت  
همراه با دندان های طبیعی باقی مانده در پروتز های  
پارسیل متحرک متکی بر ایمپلنت می تواند باعث بهبود  
کیفیت زندگی در مقایسه با بیماران دارای پروتز پارسیل  
معمولی شود.<sup>(۱)</sup>

اگر ایمپلنت ها و اتچمنت های آنها در یک پلن  
اکلوزالی مشابه قرار گرفته باشند و با هم موازی باشند نه

از مزایای این روش می توان به بهبود زاویه ایمپلنت و مسیر نشست و برخاست پروتز و هم چنین بهبود زیبایی اشاره کرد. علاوه بر این در مقایسه با لوکیتور پیش ساخته هزینه کمتری دارد.

از معایب آن به وارد آمدن نیرو های زاویه دار به ایمپلنت می توان اشاره کرد. هم چنین به دلیل استفاده از VCLA اباتمنت تمام پلاستیک در این مطالعه، طی مراحل لابراتواری و به دلیل حرارت ایجاد شده حین پروسه ریختگی احتمال عدم انطباق در حد فاصل فیکسچر و اباتمنت در مقایسه با اباتمنت های پیش ساخته وجود دارد.<sup>(۷،۸)</sup> علاوه بر این در بیمارانی که محدودیت فضای اینتر اکلوزال داریم استفاده از locator مناسب تر است.

با توجه به اینکه موفقیت استفاده از اتچمنت های ریختگی در پروتز های پارسیل متکی بر دندان در طولانی مدت به اثبات رسیده است و با استفاده از روش به کار گرفته شده در این مقاله زوایای بین ایمپلنت ها بهبود یافته است. انتظار می رود درمان انجام شده از پروگنوز خوبی برخوردار باشد که عدم وجود مشکل بعد از دو سال فالوآپ شاهد این ادعا می باشد.

### نتیجه گیری

با توجه به اینکه قرار دادن ایمپلنت های غیر موازی یک مشکل شایع در درمان های پروتزی می باشد، استفاده از اباتمنت های اختصاصی (UCLA) می تواند یک روش موثر و کم هزینه برای تصحیح عدم توازی ایمپلنت ها در آوردنچرهای متکی بر ایمپلنت باشد.

### تشکر و قدردانی

بدینوسیله از تمامی اساتید بزرگوارم در بخش پروتز های دندانی دانشکده دندانپزشکی مشهد تقدیر می گردد.

روش های مختلفی جهت بهبود توازی ایمپلنت ها در مقالات گزارش شده است. یکی از این روش ها اسپلینت کردن ایمپلنت ها به هم دیگر بوسیله بار است که البته هزینه اضافی را به همراه دارد. هم چنین دسترسی جهت رعایت بهداشت در مقایسه با اباتمنت های مجزا کمتر است. در پروتز های پارسیل متکی بر ایمپلنت چون اتچمنت ها در دو طرف قوس فکی و دور از هم قرار دارند استفاده از این روش امکان پذیر نمی باشد.<sup>(۶)</sup>

روش دیگر استفاده از اباتمنت های زاویه دار مانند لوکیتور زاویه دار است؛ اما متاسفانه توانایی این نوع از اباتمنت ها جهت تصحیح زاویه محدود است.<sup>(۹)</sup> و از طرفی همه شرکت های تولید کننده ایمپلنت، بال اباتمنت زاویه دار تولید نمی کنند. چون در پروتز های پارسیل متکی بر ایمپلنت سطوح پروگزیمال دندان ها نیز مسیر نشست و برخاست پروتز را محدود می کنند به نظر می رسد غلبه بر مشکل عدم توازی اتچمنت ها سخت باشد.

یکی دیگر از روش های ارائه شده جهت تصحیح ایمپلنت های غیر موازی استفاده از تکنیک CAD-CAM می باشد. تکنولوژی CAD-CAM در تلاش جهت غلبه بر محدودیت های اباتمنت های پیش ساخته و کست شونده معرفی شد. این تکنیک نه تنها مزایای اباتمنت های کست شونده جهت تصحیح زاویه را دارا می باشد بلکه در مقایسه با آنها نیازی به پروسه زمان بر و پیچیده کستینگ و مراحل بعد از آن که باعث عدم انطباق می شود، نمی باشد.<sup>(۸)</sup>

در این گزارش نیز روشی جهت تصحیح ایمپلنت های غیرموازی در پروتز پارسیل متحرک متکی بر ایمپلنت با استفاده از اباتمنت های اختصاصی UCLA ارائه شد.

### منابع

1. LalitKumar L, Sehgal K. Removable partial denture supported by implants with prefabricated telescopic abutments - A case report. *J Clin Diagn Res* 2014; 8(6): ZD04–ZD06
2. Mijiritsky E. Implants in conjunction with removable partial dentures: A Literature Review. *Implant Dent* 2007; 16: 1.
3. Nancy L, Clelland DMD, June k Lee phd. A three dimensional finite element stress analysis of angled abutments for an implant placed in the anterior maxilla. *J prosthodont* 1995; 4(2): 95-100.
4. Heitor Compos C, Marques Simek T, Goncalves V. Implant supported removable partial denture improves the quality of life of patients with extreme tooth loss. *Braz Dent J* 2015 26(5): 463-467
5. Khadivi V. Correcting a nonparallel implant abutment for a mandibulaoverdenture retained by two implants: A clinical report. *J Prosthet Dent* 2004; 92(3): 216-9.
6. Atashrazm P, Dashti MH. The influences of implant angulations in one and two directions on the retentive properties of overdenture attachments: An in Vitro Study. *J Indian Prosthodont Soc* 2014; 14(1): 72-7.
7. Fernandez M. Delgado L. Analysis of the misfit of dental implant supported prostheses made with three manufacturing processes. *J Prosthet Dent* 2014; 111: 116-3.
8. Park J M, Lee J B, Heo S J, Park E J. A comparative gold UCLA-type and CAD/CAM titanium implant abutments. *J Adv Prosthodont* 2014; 6: 46–52.