

بررسی و مقایسه موقعیت تنگه اپیکال در دندان های تک ریشه و چند ریشه

علیرضا فرهاد*، سید امیر موسوی**#، شیرین شاه ناصری***، پدram ایرانمنش****، جواد کفاشی*****

* استاد، مرکز تحقیقات علوم دندانپزشکی، گروه اندودانتیکس، دانشکده دندانپزشکی،

دانشگاه علوم پزشکی اصفهان، اصفهان، ایران

** استادیار، مرکز تحقیقات علوم دندانپزشکی، گروه اندودانتیکس، دانشکده دندانپزشکی،

دانشگاه علوم پزشکی اصفهان، اصفهان، ایران

*** استادیار، مرکز تحقیقات علوم دندانپزشکی، گروه جراحی دهان، فک و صورت، دانشکده دندانپزشکی،

دانشگاه علوم پزشکی اصفهان، اصفهان، ایران

**** دستیار تخصصی اندودانتیکس، کمیته پژوهش های دانشجویی، دانشکده دندانپزشکی،

دانشگاه علوم پزشکی اصفهان، اصفهان، ایران

***** دانشجوی دندانپزشکی، کمیته پژوهش های دانشجویی، دانشکده دندانپزشکی، دانشگاه علوم پزشکی اصفهان، اصفهان، ایران

تاریخ ارائه مقاله: ۹۶/۵/۲۷ - تاریخ پذیرش: ۹۶/۸/۲۴

Evaluation and Comparison of the Position of the Apical Constriction in Single-root and Multiple-root Teeth

Alireza Farhad*, Seyed Amir Mousavi**#, Shirin Shahnasari***, Pedram Iranmanesh****, Javad Kafashi*****

* * Professor, Dental Research Center, Department of Endodontics, School of Dentistry, Isfahan University of Medical Science, Isfahan, Iran

**Assistant Professor, Dental Research Center, Department of Endodontics, School of Dentistry, Isfahan University of Medical Science, Isfahan, Iran

***Assistant Professor, Dental Research Center, Department of Oral and maxillofacial surgery, School of Dentistry, Isfahan University of Medical Science, Isfahan, Iran

****Post graduate student of Endodontics, Student research committee, School of Dentistry, Isfahan University of Medical Sciences, Isfahan, Iran

*****Dental Student, Student research committee, School of Dentistry, Isfahan University of Medical Sciences, Isfahan, Iran

Received: 18 August 2017; Accepted: 15 November 2017

Introduction: Precise knowledge of the location of the apical constriction is essential to root canal treatment and long-term prognosis. Considering the differences in the apical constriction and size of the roots in single- and multiple-root teeth in various races, examination and comparison of the location of the apical constriction in single-root and multiple-root teeth are of paramount importance. The present studies aimed to measure and compare the distance of the apical constriction from the apical foramen and anatomical apex in single-root and multiple-root teeth.

Materials and Methods: In this cross-sectional study, 60 roots of single-rooted teeth and 60 roots of multiple-rooted teeth were collected from the patients referring to the health centers in Isfahan, Iran. After cleansing and disinfecting the surface of the roots, the surface of the teeth was washed with hypochlorite. Based on the direction of the apical foramen, a longitudinal cut was made in the same direction, and the roots were examined microscopically at the magnification of 25. Following that, the distance of the apical constriction from the apical foramen and anatomical apex was measured using a digital camera. In addition, mean and standard deviation of the obtained distance values were determined. Distances in the single-root and multiple-root teeth were compared using independent t-test, at the significance level of <0.05.

Results: Mean distance between the apical constriction and apical foramen was 0.86 ± 0.33 mm in the single-root teeth and 0.072 ± 0.27 mm in the multiple-root teeth. Mean distance between the apical constriction and anatomical apex was 1.14 ± 0.36 mm in the single-root teeth and 1.03 ± 0.36 mm in the multiple-root teeth. Moreover, the results of independent t-test showed the distance of the apical constriction from the apical foramen to be significant between single-root and multiple-rooted teeth ($P=0.013$). However, the distance between the apical constriction and anatomical apex was not considered significant in single-root and multiple-root teeth ($P=0.095$).

Conclusion: According to the results, the termination of root canal treatment should be 0.86 and 0.024 mm shorter than the apical foramen, while it should be 1.14 and 1.03 mm shorter than the anatomical apex in single-root and multiple-root teeth, respectively.

Keywords: Apical Constriction, Anatomical Apex, Apical Foramen.

Corresponding Author: mousavi@dnt.mui.ac.ir

J Mash Dent Sch 2017; 41(4): 331-8.

چکیده

مقدمه: اطلاع دقیق از محل تنگه اپیکال جهت انجام درمان کانال ریشه دندان و پیش آگهی طولانی مدت درمان ضروری است. از آنجا که تنگه اپیکال در نژادهای گوناگون متفاوت است و همچنین اندازه ریشه های دندان های تک ریشه و چند ریشه متفاوت است، بررسی و مقایسه محل تنگه اپیکال در دندان های تک ریشه و چند ریشه ضروری به نظر می رسد. هدف از این مطالعه اندازه گیری و مقایسه فاصله تنگه اپیکال تا فورامن اپیکال و اپکس آناتومیک در دندان های تک ریشه و چند ریشه بود.

مواد و روشها: در مطالعه مقطعی حاضر، تعداد ۶۰ دندان تک ریشه و ۶۰ دندان چند ریشه، دندانهای کشیده شده از بیماران مراجعه کننده به مراکز درمانی شهر اصفهان انتخاب شدند. پس از پاک سازی و ضد عفونی کردن سطح ریشه ها، سطح دندان ها با هیپوکلریت شست و شو داده شدند. سپس با توجه به جهت فورامن اپیکال برش طولی مطابق با همان جهت داده شد و ریشه ها در زیر استریومیکروسکوپ با بزرگنمایی ۲۵ بررسی شدند. سپس فاصله تنگه اپیکال تا فورامن اپیکال و اپکس آناتومیک با استفاده از دوربین دیجیتال اندازه گیری شد. همچنین برای فاصله های بدست آمده، میانگین، میانه و انحراف معیار محاسبه شد. برای مقایسه فاصله های مورد نظر در دندان های تک ریشه و چند ریشه از آزمون T مستقل استفاده شد. سطح معنی داری کمتر از ۰/۰۵ در نظر گرفته شد.

یافته ها: میانگین فاصله ی تنگه اپیکال تا فورامن اپیکال در دندان های تک ریشه 0.33 ± 0.086 میلی متر و در دندان های چند ریشه 0.27 ± 0.072 میلی متر بود. میانگین فاصله ی تنگه اپیکال تا اپکس آناتومیک در دندان های تک ریشه 0.36 ± 0.114 میلی متر و در دندان های چند ریشه 0.36 ± 0.103 میلی متر بود.

همچنین آزمون T مستقل نشان داد که فاصله تنگه اپیکال تا فورامن اپیکال بین دندان های تک و چند ریشه معنا دار بود. ($P\text{-value} = 0.013$) ولی فاصله تنگه اپیکال تا اپکس آناتومیک در دندان های تک ریشه و چند ریشه معنا دار نبود. ($P\text{-value} = 0.095$)

نتیجه گیری: با توجه به بررسی حاضر، مشخص شد که ختم درمان ریشه باید در دندان های تک ریشه 0.86 میلی متر و دندان های چند ریشه 0.72 میلی متر کوتاه تر از فورامن اپیکال باشد و همچنین به ترتیب 1.14 و 1.03 میلی متر کوتاه تر از اپکس آناتومیک باشد.

کلمات کلیدی: تنگه اپیکال، اپکس آناتومیک، فورامن اپیکال.

مجله دانشکده دندانپزشکی مشهد / سال ۱۳۹۶ دوره ۴۱ / شماره ۴: ۳۳۱-۸.

مقدمه

که کلیه مسیرهای موجود در ریشه ی دندان، تمیز و پاکسازی شوند، که این امر بدون تعیین دقیق طول کارکرد میسر نمی باشد.^(۳) مکان دقیق پایان کارکرد و سپس پر کردن کانال می تواند روی نتیجه کار موثر باشد. محققین با بررسی بافت های پری رادیکولار به این نتیجه رسیده اند که بهترین پیش آگهی هنگامی حاصل می شود که درمان ریشه در محل اتصال عاج و سمان (CDJ) ختم شود، هرچند تعیین محل دقیق آن میسر نمی باشد. در این صورت تنگه اپیکالی محل مناسب و قابل اطمینان برای ختم درمان ریشه محسوب می شود.^(۴) روش های نوین تعیین طول کانال مثل اپکس یاب الکترونیکی نیز این ناحیه را به عنوان محل ختم درمان معرفی می کنند.^(۵) تمامی تکنیک های مدرن آماده سازی کانال توانایی خود

هدف اصلی درمان ریشه پاکسازی بیومکانیکی اتا فک پالپ و کانال های ریشه و آماده سازی سیستم کانال ریشه می باشد. پاکسازی و فرم دهی ناکافی ناحیه اپیکال اغلب منجر به باقی ماندن بقایای بافت آلوده و دبری های نکروتیک در کانال می شود. حضور این محرک ها در ناحیه اپیکال می تواند منجر به التهاب پری اپیکال پایدار و شکست درمان ریشه متعاقب آن شود.^(۱)

اپیکالی ترین و باریک ترین قسمت کانال ریشه را تنگه اپیکال می نامند. کانال بعد از این ناحیه، عریض تر شده و فورامن اپیکال اصلی نامیده می شود.^(۲) مسیر اصلی ارتباط بین پالپ دندان و لیگامان پرپودنتال در همه ی دندان ها از طریق فورامن های اپیکال و لترال است و درمان موفقیت آمیز کانال ریشه هنگامی حاصل می شود

مواد و روش ها

در بررسی مقطعی حاضر، تعداد ۱۲۰ دندان، شامل ۶۰ دندان تک ریشه قدامی و ۶۰ دندان مولر از دانشکده ی دندان پزشکی، کلینیک ها و مطب های خصوصی استان اصفهان جمع آوری شد. جهت تعیین حجم نمونه از نتایج مطالعه پایلوت استفاده شد. با توجه به نتایج مطالعه پایلوت، اختلاف ۰/۱ میلیتر بین میانگین فاصله تنگه اپیکال و اپکس آناتومیک در دو گروه تک ریشه و چند ریشه با انحراف معیار ۰/۲۵ در نظر گرفته شد. که با در نظر گرفتن $\alpha=0/05$ و توان ۸۰ درصد، حجم نمونه نهایی، ۱۲۰ مورد (۶۰ مورد در هر گروه) برآورد شد.

دندانها دارای تاج نسبتاً سالم و نیز، ریشه ی سالم و بدون تحلیل و شکستگی بودند و علت کشیدن دندان ها بیشتر مشکلات پرپودونتال و انجام ارتودنسی بود. تشخیص این دندان ها به عنوان تک ریشه و چند ریشه توسط دو متخصص اندودنتیکس به صورت جداگانه با استفاده از معیار Woelfel^(۱۶) صورت پذیرفت. تنها دندان هایی که مورد تایید هر دو نفر بودند، وارد مطالعه شدند. دندان های انتخاب شده از هر گونه بافت نرم، قطعات استخوانی و جرم از طریق جرم گیری با اسکیلر دستی (D&P, Pakistan) پاکسازی شدند. سپس برای ضدعفونی کردن، در هیپوکلریت سدیم ۲/۵٪ (ارکید، تهران، ایران) به مدت ۲ روز قرار داده شدند و سپس با آب جاری به مدت ۴ ساعت شسته شدند و قبل از آنالیز در فرمالین ۱۰٪ (پارس شیمی، تهران، ایران) قرار گرفتند. برای تعیین موقعیت تنگه اپیکال به صورت زیر عمل شد.

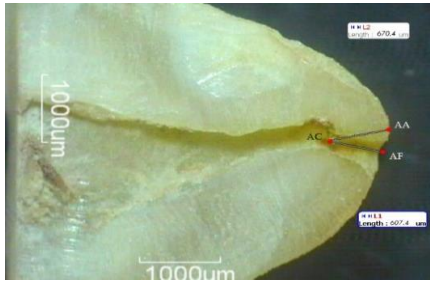
ابتدا تاج هریک از دندان ها با استفاده از دیسک الماسی (D+Z, Frankfurt, Germany) برای اکسپوز شدن سیستم کانال ریشه، سکشن داده شد و با هیپوکلریت

را به کار گرفته اند تا سدی طبیعی بین محتوای کانال و بافت های اپیکال ایجاد کنند.^(۶)


فورامن اپیکال معمولاً با آپکس آناتومیک مرتبط نیست و به صورت جانبی در مسیری که معمولاً ۲ - ۰/۵ میلی متر کروئالی تر از آپکس آناتومیک است، منحرف شده است.^(۷) علاوه بر این عواملی، چون سن و تحلیل ریشه می توانند بر موقعیت تنگه اپیکال مؤثر باشند. به عبارتی با گذشت زمان و افزایش رسوب سمان در ناحیه اپیکال، فاصله تنگه از فورامن اپیکال بیشتر می گردد.^(۳) تنگه اپیکال ممکن است تنگه واحد (simple constriction)، تنگه قیفی شکل (tapering constriction)، چند تیکه (multiple constriction) یا موازی (parallel constriction) باشد و در موارد اندکی توسط سمان و عاج ترمیمی پر شده است.^(۶)

روش های متفاوتی جهت بررسی مورفولوژی دندان از قبیل دکلسیفیکاسیون دندان و تزریق رنگ، سکشن دندان و مطالعات رادیوگرافی *in vitro*^(۷)، تکنیک های رادیوگرافی جایگزین^(۸) و ارزیابی رادیوگرافی با ماده حاجب (contrast media)^(۹) مورد استفاده قرار گرفته است. تکنیک های رادیوگرافی مدرن مثل توموگرافی کامپیوتری اسپیرال و توموگرافی کامپیوتری میکرو در ایجاد تصمیم درست بسیار کمک کننده است.^(۱۰، ۱۱) علیرغم دقت آنها این تکنیک رادیوگرافی مدرن نیازمند تجهیزات گران قیمت می باشد.^(۱۲)

با توجه به اهمیت تعیین طول دقیق کارکرد^(۴) و متفاوت بودن سیستم کانال ریشه در نژادهای مختلف^(۱۳، ۱۴) و همچنین تفاوت در قطر ریشه ی دندانهای تک ریشه و چند ریشه^(۱۵)، مطالعه حاضر با هدف تعیین فاصله بین تنگه اپیکال تا مرکز فورامن اپیکال و اپکس آناتومیک و مقایسه دندانهای تک و چند ریشه، انجام شد.



شکل ۱: نمای میکروسکوپی آپکس دندان چند ریشه، تنگه اپیکال (AC)، آپکس آناتومیک (AA)، فورامن اپیکال (AF)



شکل ۲: نمای میکروسکوپی آپکس دندان تک ریشه، تنگه اپیکال (AC)، آپکس آناتومیک (AA)، فورامن اپیکال (AF)

یافته ها

میانگین فاصله بین تنگه اپیکال و فورامن اپیکال در ریشه‌ی دندان‌های تک ریشه $0/86 \pm 0/33$ میلی متر و در ریشه‌ی دندان‌های چند ریشه $0/72 \pm 0/27$ میلی متر بود (جدول ۱). همچنین میانگین فاصله بین تنگه اپیکال و آپکس آناتومیک در ریشه‌ی دندان‌های تک ریشه $1/14 \pm 0/36$ میلی متر و در ریشه‌ی دندان‌های چند ریشه $1/03 \pm 0/36$ میلی متر بود. (جدول ۲)

بین میانگین فاصله‌ی تنگه اپیکال و فورامن اپیکال در دندان‌های تک ریشه با چند ریشه، اختلاف آماری معنی دار بود $P\text{-value} = 0/013$ ولی بین میانگین فاصله‌ی تنگه اپیکال و آپکس آناتومیک در دندان‌های تک ریشه با چند ریشه اختلاف معنی داری وجود نداشت $P\text{-value} = 0/095$

سدیم ۲/۵٪ شست و شو داده شد. اگر فورامن اپیکال در ناحیه‌ی مزیال یا دیستال بود، برش‌ها مزودیستالی و در مواردی که فورامن اپیکال در ناحیه‌ی باکال یا لینگوال بود، برش‌ها باکولینگوال داده شدند. اگر دندان دو فورامن اپیکال داشت، حتماً برش باکولینگوال داده شد تا هر دو کانال دندان بررسی شده باشد. قسمت‌های برش خورده ریشه‌ی دندان‌ها با اسپاتول مدلاژ (Scholar Ulm, Germany) به دو قسمت تقسیم شدند. قسمت برش خورده زیر استریومیکروسکوپ (Hp, California, USA) با بزرگنمایی ۲۵ مشاهده شد و فاصله‌ی تنگه اپیکال تا فورامن اپیکال و آپکس آناتومیک با استفاده از دوربین دیجیتال (Motic instruments Inc, California, USA) Moti image plus 2.0 ml (California, USA) بر حسب میلی متر اندازه‌گیری و بررسی شد. در شکل ۱ و ۲ نمای میکروسکوپی آپکس، تنگه اپیکال (AC)، آپکس آناتومیک (AA)، فورامن اپیکال (AF) و دندان تک و چند ریشه، داده‌ها با SPSS 18.0.0 (IBM, New York, USA) آنالیز شدند. میانگین و انحراف معیار فاصله تنگه اپیکال از فورامن اپیکال و آپکس آناتومیک، میانگین، انحراف معیار گرفته شد و ثبت گردید. آزمون T مستقل برای مقایسه فاصله‌های اندازه‌گیری شده استفاده شد. سطح معنی داری کمتر از ۰/۰۵ در نظر گرفته شد.

همچنین Arora و Tewari^(۱۷) فورامن اپیکال را در دندان های خلفی که اغلب چند ریشه هستند مورد بررسی قرار دادند و میانگین فاصله تنگه اپیکال تا آپکس آناتومیک ۰/۹۹ - ۰/۶۳ میلی متر بود. ناصری و همکاران^(۱۸) با بررسی دندان های پره مولر دوم ماگزایلا، میانگین فاصله تنگه اپیکال تا آپکس آناتومیک را ۰/۹ میلی متر گزارش کردند. Marroquín و همکاران^(۱۹) میانگین فاصله تنگه اپیکال تا آپکس آناتومیک در دندان های مولر مندیبل و ماگزایلا را به ترتیب ۰/۸۶ و ۱/۰۰ میلی متر گزارش کردند. (جدول ۳)

در مطالعه حاضر میانگین فاصله تنگه اپیکال تا آپکس آناتومیک در دندان های تک ریشه ۱/۱۴ میلی متر و در دندان های چند ریشه ۱/۰۳ میلی متر گزارش گردید.

Kuttle^(۳) مشاهده کرد که فاصله ی میان تنگه اپیکال و فورامن اپیکال در افراد ۱۸ تا ۲۵ سال، ۵۲۴ میکرون و در افراد بالای ۵۵ سال، ۶۵۹ میکرون بود. Stein و همکاران^(۲۰) این فاصله را ۰/۹۱ میلی متر گزارش کردند (جدول ۳).

در مطالعه حاضر میانگین فاصله ی تنگه اپیکال تا فورامن اپیکال در دندان های تک ریشه ۰/۸۶ میلی متر و در دندان های چند ریشه ۰/۷۲ میلی متر گزارش گردید. نتایج به دست آمده از چند بررسی بالا با نتایج بررسی کنونی همخوانی داشته است.

البته نتایج مطالعه حاضر با برخی مطالعات دیگر مشابه نبود. برای مثال، Piasecki و همکاران^(۲۱) دندان های تک ریشه پره مولر را مورد بررسی قرار دادند و فاصله تنگه اپیکال تا فورامن اپیکال را ۰/۵۹ میلی متر گزارش کردند که کم بودن شمار نمونه ها در مطالعه ی پیاسکی و همچنین دقیق بودن ابزارهای اندازه گیری مورد استفاده در مطالعه حاضر نسبت به مطالعه می تواند تا اندازه ای

جدول ۱: میانگین و انحراف معیار فاصله بین تنگه اپیکال و فورامن

اپیکال (میلی متر)			
	میانگین	انحراف معیار	P-value
تک ریشه	۰/۸۶۹۴	۰/۳۳۱۴	۰/۰۱۳
چند ریشه	۰/۷۲۶۳	۰/۲۷۷۷	

جدول ۲: میانگین و انحراف معیار فاصله بین تنگه اپیکال و آپکس آناتومیک (میلی متر)

آناتومیک (میلی متر)			
	میانگین	انحراف معیار	P-value
تک ریشه	۱/۱۴۰۳	۰/۳۶۴۵	۰/۰۹۵
چند ریشه	۱/۰۳۱۶	۰/۳۶۳۴	

بحث

یکی از اهداف مهم درمان اندودانتیکس پاکسازی بیومکانیکی سیستم کانال ریشه می باشد. مفهوم پاکسازی بیومکانیکی شامل حذف مکانیکی، حل شیمیایی و بی اثر کردن محتوای کانال می باشد؛ از طرف دیگر این پاکسازی باید در محدوده کانال ریشه بدون تجاوز به ناحیه اپیکال صورت گیرد. تنگه اپیکالی محل مناسب و قابل اطمینان برای ختم درمان ریشه محسوب می شود.^(۴) از طرف دیگر تعیین محل دقیق تنگه اپیکال بسیار مشکل است. بررسی های اندکی درباره ی این ناحیه، در نژاد ایرانی انجام شده است. بنابراین تعیین فاصله بین تنگه اپیکال تا مرکز فورامن اپیکال و آپکس آناتومیک در دندان های چند ریشه و تک ریشه حائز اهمیت است.

Dummer و همکاران^(۶) بر روی تنگه ی اپیکال دندان های سانترال، لترال، کانین و پرمولر، بررسی هایی را انجام دادند. میانگین فاصله ی آپکس آناتومیک تا تنگه ی اپیکال، ۰/۸۹ میلی متر بود.

مندبیل، ۱/۲ میلی متر گزارش کردند که بیشتر بودن این فاصله در مطالعه وی ممکن است به دلیل دقیق نبودن روش انجام مطالعه و کم بودن شمار نمونه ها باشد.

می تواند، اختلاف اندک بین این دو مطالعه را توضیح دهد.

همچنین Hassanien و همکاران^(۲۲) میانگین فاصله تنگه اپیکال و فورامن اپیکال را در دندان های پرمولر

جدول ۳: مطالعات پیشین در مورد تنگه اپیکال، فورامن اپیکال و آپکس آناتومیک

مطالعه	سال	دندان مورد مطالعه	فاصله مورد بررسی	میزان فاصله‌ی اندازه‌گیری شده
piasecki	۲۰۱۶	تک ریشه پرمولار	فورامن اپیکال تا تنگه اپیکال	۰/۵۹ میلی متر
ناصری و همکاران	۲۰۱۲	پرمولر دوم ماگزایلا	آپکس آناتومیک تا تنگه ی اپیکال	۰/۹ میلی متر
Tewari و Arora	۲۰۰۹	دندان های خلفی	آپکس آناتومیک تا تنگه ی اپیکال	۰/۶۳ - ۰/۹۹ میلی متر
Hassanien و همکاران	۲۰۰۸	پرمولر مندبیل	فورامن اپیکال تا تنگه اپیکال	۱/۲ میلی متر
Marroquín و همکاران	۲۰۰۴	دندان های مولر مندبیل و ماگزایلا	آپکس آناتومیک تا تنگه ی اپیکال	۰/۸۶ و ۱/۰۰ میلی متر
Stein و همکاران	۱۹۹۱	ذکر نشده	فورامن اپیکال تا تنگه اپیکال	۰/۹۱ میلی متر
Dummer و همکاران	۱۹۸۴	سانترال، لترال، کانین و پرمولار	آپکس آناتومیک تا تنگه ی اپیکال	۰/۸۹ میلی متر
Kuttler	۱۹۵۵	دندان‌های قدامی و خلفی	فورامن اپیکال تا تنگه اپیکال	افراد ۱۸ تا ۲۵ سال، ۵۲۴ میکرون و در افراد بالای ۵۵ سال، ۶۵۹ میکرون

تنگه اپیکال در نظر گرفته می‌شود.^(۴) همچنین آپکس یاب الکترونیکی هم همین ناحیه را برای حد اپیکالی آبچوریشن نشان می‌دهد.^(۲۳) اما بعضی از کلینیسین‌ها بر اساس رادیوگرافی حد اپیکالی آبچوریشن را تعیین می‌کنند. متغیر تک یا چند ریشه بودن دندان نباید در قضاوت کلینیسین بر روی محل ختم آبچوریشن بر اساس رادیوگرافی موثر باشد.

در مطالعه حاضر، میانگین فاصله‌ی تنگه اپیکال و فورامن اپیکال در دندان‌های تک ریشه با چند ریشه، دارای معنی دار بود که ممکن است به دلیل تفاوت قطر ریشه در دندان‌های تک ریشه و چند ریشه در یک سوم اپیکالی ریشه باشد. اما در این مطالعه میانگین فاصله‌ی تنگه اپیکال و آپکس آناتومیک در دندان‌های تک ریشه با چند ریشه، معنی دار نبود. ختم پر کردن کانال در دندان ها،

ریشه را مشاهده و اندازه گیری کنیم. این در حالی است که اکثر مطالعات پیشین توسط رادیوگرافی و دکلسیفیکاسیون دندان و تزریق رنگ انجام گرفته بود که قادر به مشاهده مستقیم قسمت‌های مختلف ریشه و کانال دندان نبودند.

۰/۸۶ میلی متر و در دندان های چند ریشه ۰/۷۲ میلی متر می‌باشد و از آنجا که درمان های کانال ریشه هنگامی پروگنوز بهتری دارند که درمان در تنگه اپیکال ختم شود، اینگونه به نظر می‌رسد که ختم درمان پر کردن، کانال در دندان‌های تک ریشه باید ۰/۸۶ میلی متر و دندان‌های چند ریشه ۰/۷۲ میلی متر کوتاه تر از فورامن اصلی و به ترتیب ۱/۱۴ میلی متر و ۱/۰۳ میلی متر کوتاهتر از آپکس آناتومیک باشد.

تشکر و قدردانی

بدینوسیله از معاونت محترم پژوهشی دانشگاه علوم پزشکی اصفهان تقدیر و تشکر می‌گردد. این مقاله حاصل از پایان نامه شماره ۳۹۶۲۲۷ دانشکده دندانپزشکی اصفهان می‌باشد.

مطالعه حاضر با به کار گیری وسایل و ابزارهای نوین مشاهده و اندازه‌گیری از قبیل، دوربین دیجیتال و برنامه Motic image، بسیار دقیق‌تر از اندازه‌گیری‌های مطالعات پیشین است که توسط ابزارهای دستی انجام می‌گرفت. همچنین با استفاده از برش طولی ریشه دندان، قادر بودیم به صورت مستقیم قسمت‌های مختلف آپکس یکی از محدودیت‌های مطالعه حاضر، سن تکاملی دندان بود. از آنجا که با افزایش سن، رسوب سمان در ناحیه آپکس بیشتر می‌شود و فاصله تنگه اپیکال از فورامن اپیکال افزایش می‌یابد. بنابراین یک متغیر تاثیر گذار سن رویشی دندان می‌باشد که در عمل، امکان بررسی دندان‌هایی با سن تکاملی یکسان وجود نداشت. مشکل دیگر، تنوع آناتومیکی در ریشه‌ی دندان‌های افراد است. (۱۳، ۱۴) با این که در مطالعه حاضر سعی شد دندان‌ها از استان اصفهان تهیه شود، امکان حذف گوناگونی درون نژادی امکان پذیر نبود. پیشنهاد می‌شود جهت کم اثر کردن متغیر های فوق، مطالعات مشابه با حجم نمونه بالاتر انجام شود.

نتیجه گیری

بر اساس نتایج این مطالعه، که میانگین فاصله بین تنگه اپیکال و فورامن اپیکال در دندان‌های تک ریشه

منابع

1. Cohen S, Hargreaves KM. Pathways of the Pulp. 9th Ed, Mosby, St. Louis, Mo, USA 2006; P: 148-232.
2. Peters O, Koka R. Preparation of Coronal and Radicular Spaces. Endodontics, 6th ed. Hamilton: B.C. Decker Inc; 2008. P. 877- 991.
3. Kuttler Y. Microscopic investigation of root apexes. Am Dent Assoc. 1955; 50(5): 544-52.
4. Peters OA. Current challenges and concepts in the preparation of root canal systems: A review. Endod. 2004; 30(8): 559-67.
5. Ravanshad S, Adl A, Anvar J. Effect of working length measurement by electronic apex locator or radiography on the adequacy of final working length: A randomized clinical trial. Endod.2010; 36(11): 1753-6.
6. Dummer PM, McGinn JO, Rees DG. The position and topography of the apical canal constriction and apical foramen. Endod. 1984; 17(4): 192-8.
7. -Pineda F, Kuttler Y. Mesiodistal and buccolingual roentgenographic investigation of 7,275 root canals. Oral Surgery, Oral Med, Oral Pathol. 1972; 33(1): 101-10.
8. Levy AB, Glatt L. Deviation of the apical foramen from the radiographic apex. New Jersey State Dent Soc. 1970; 41(8): 12-3.
9. -Scarfe WC, Fana CR, Farman AG. Radiographic detection of accessory/lateral canals: Use of Radiovisiography and hypaque. Endod 1995; 21(4): 185-90.
- 10.-Plotino G, Grande NM, Pecci R, Bedini R, Pameijer CH, Somma F. Three-dimensional imaging using microcomputed tomography for studying tooth macromorphology. Am Den Assoc. 2006; 137(11): 1555-61.
- 11.-Sberna MT, Rizzo G, Zacchi E, Capparè P, Rubinacci A. A preliminary study of the use of peripheral quantitative computed tomography for investigating root canal anatomy. Int Endod j. 2009; 42(1): 66-75.
- 12.- Boruah LC, Bhuyan AC. Morphologic characteristics of root canal of mandibular incisors in North-East Indian population: An in vitro study. J Conserv Dent 2011; 14(4): 346.
- 13.-Sert S, Bayirli GS. Evaluation of the root canal configurations of the mandibular and maxillary permanent teeth by gender in the Turkish population. J Endod 2004; 30(6): 391-8.
- 14.-Cleghorn BM, Christie WH, Dong CC. Root and root canal morphology of the human permanent maxillary first molar: a literature review J Endod. 2006; 32(9): 813-21.
- 15.-Tilk MA, Lommel TJ, Gerstein H. A study of mandibular and maxillary root widths to determine dowel size. J Endod 1979; 5(3): 79-82.
- 16.-Woelfel JB, Scheid RC. Basic Terminology for Understanding Tooth Morphology. Dental Anatomy. Its Relevance to Dentistry. 5th ed. Baltimore. Lippincott Williams & Wilkins: 1997 P.87-118.
- 17.-Arora S, Tewari S. The morphology of the apical foramen in posterior teeth in a North Indian population. Int Endod J 2009; 42(10): 930-9.
- 18.-Nasseri M, Ahangari Z, Momayyez M. Evaluation of the distance of apical constriction from anatomic and radiographic apices in extracted maxillary second premolars using the clearing technique. J Dent Sch, Shahid Beheshti Univ Med Sci 2012; 30: 95-9.
- 19.-Marroquín BB, El-Sayed MA, Willershausen-Zönnchen B. Morphology of the physiological foramen: I. Maxillary and mandibular molars. J Endod 2004; 30(5): 321-8.
- 20.-Stein TJ, Corcoran JF. Nonionizing method of locating the apical constriction (minor foramen) in root canals. Oral sur O Med Oral Pathol. 1991; 71(1): 96-9.
- 21.-Piasecki L, Carneiro E, da Silva Neto UX, Westphalen VP, Brandão CG, Gambarini G, et al. the use of micro-computed tomography to determine the accuracy of 2 electronic apex locators and anatomic variations affecting their precision. J Endod 2016; 42(8): 1263-7.
- 22.-Hassanien EE, Hashem A, Chalfin H. Histomorphometric study of the root apex of mandibular premolar teeth: An attempt to correlate working length measured with electronic and radiograph methods to various anatomic positions in the apical portion of the canal. J Endod 2008; 34(4): 408-12.
23. Kim E, Lee SJ. Electronic apex locator. Dental Clinics 2004; 48(1): 35-54.