

بررسی مقایسه‌ای میزان اینترلوکین ۱۷ در پالپ دندان‌های نرمال و دندان‌های سمپتوماتیک به روش ایمونوهیستوشیمی

سید بهروز موسوی*، پرویز دیهیمی**، سید محمد حسینیان***، علیرضا اندلیب****

* استاد گروه اندودانتیکس، دانشکده دندانپزشکی، دانشگاه علوم پزشکی اصفهان و رئیس مرکز تحقیقات دندانپزشکی پروفیسور ترابی نژاد

** دانشیار گروه آسیب شناسی دهان، فک و صورت، دانشکده دندانپزشکی، دانشگاه علوم پزشکی اصفهان

*** دستیار تخصصی گروه اندودانتیکس، دانشکده دندانپزشکی، دانشگاه علوم پزشکی اصفهان

**** استادیار گروه ایمونولوژی، دانشکده پزشکی، دانشگاه علوم پزشکی اصفهان

تاریخ ارائه مقاله: ۸۹/۱۱/۹ - تاریخ پذیرش: ۹۰/۳/۲۸

Comparative Study of IL₁₇ in Normal and Symptomatic Dental Pulp by Immunohistochemistry Technique

SeidBehrooz Mousavi*, Parviz Deyhimi**, Mohammad Hosinian***, Alireza Andalib****

* Professor, Dept of Endodontics, School of dentistry, Isfahan University of Medical Sciences & Head of Professor Torabinegad Research Center, Isfahan, Iran.

** Associate Professor, Dept of Oral & Maxillofacial Pathology, School of dentistry, Isfahan University of Medical Sciences, Isfahan, Iran.

*** Postgraduate Student of Endodontics, School of dentistry, Isfahan University of Medical Sciences, Isfahan, Iran.

**** Assistant Professor, Dept of Immunology, School of Medical, Isfahan University of Medical Sciences, Isfahan, Iran.

Received: 29 January 2011; Accepted: 18 June 2011

Introduction: IL₁₇ is a pro-inflammatory cytokine which is often produced from CD4+ Th₁₇ cells and uncertainty exists about its protective or destructive function. One of destructive functions of IL₁₇ is through acting on osteoclasts. The aim of this study was to evaluate IL₁₇ protein expression in tissue obtained from normal and symptomatic dental pulps.

Materials & Methods: Healthy dental pulp samples and irreversible dental pulp samples were obtained from 20 third molars and 20 carious molars respectively. After tissue processing, pulp samples were immunostained with IL₁₇ antibodies. Thereafter, distribution and staining intensity of IL₁₇ protein was evaluated by the SID score and findings were analyzed using the Mann-Whitney U test.

Results: Analysing SID score with Mann-whitney test showed significant difference in IL₁₇ ($P=0.002$) between symptomatic dental pulp tissues (2.35 ± 1.23) and healthy samples (1.15 ± 0.93).

Conclusion: The results indicated that significantly a greater level of IL₁₇ is found in pulps of symptomatic teeth than those of normal teeth. Therefore IL₁₇ may be suggested as a pathologic marker of inflammatory function in irreversible pulpitis.

Key words: Irreversible pulpitis, IL₁₇, Th₁₇, cytokine, immunohistochemistry, Interleukin.

Corresponding Author: Deihimi@dnt.mui.ac.ir

J Mash Dent Sch 2011; 35(3): 213-22.

چکیده

مقدمه: IL₁₇ یک سایتوکین پیش التهابی است که عمدتاً از سلول‌های CD4⁺ Th₁₇ ترشح می‌شود و در مورد عملکرد آن که حفاظتی است یا تخریبی، هنوز ابهاماتی وجود دارد. یکی از راه‌های عملکرد تخریبی آن از طریق اثر بر استئوکلاست‌ها می‌باشد. لذا بررسی وجود IL₁₇ و مقایسه میزان آن در پالپ دندان‌های نرمال با دندان‌های علامت‌دار هدف اصلی بررسی حاضر قرار گرفت.

مواد و روش‌ها: نمونه‌های بافتی پالپ سالم و نرمال از ۲۰ دندان مولر سوم نهفته و نمونه‌های پالپی دندان‌های با پالپیت برگشت‌ناپذیر از ۲۰ دندان مولر و پره مولر پوسیده با معیارهای مشخص به دست آمد. نمونه‌های پالپی به دست آمده پس از آماده سازی بافتی برای تشخیص IL₁₇ رنگ‌آمیزی ایمونوهیستوشیمیایی شدند. سپس فراوانی و شدت رنگ‌پذیری سلول‌ها جهت بروز میزان پروتئین IL₁₇ در بافت، از طریق شاخص Staining Intensity Distribution (SID) ارزیابی شد و مقایسه یافته‌ها از طریق آزمون آماری Mann-Whitney انجام گردید.

یافته‌ها: بررسی شاخص SID در توزیع فراوانی IL₁₇ در مقایسه بافت‌های پالپی علامت‌دار (۲/۴۰±۱/۳۵۳) با نمونه‌های سالم و نرمال (۱/۱۵±۰/۹۳۳) اختلاف آماری معنی‌داری را نشان داد (P=۰/۰۰۲).

نتیجه‌گیری: نتایج نشان می‌دهد که IL₁₇ در پالپ دندان‌های علامت‌دار به طور معنی‌داری بیش از پالپ دندان‌های سالم و نرمال یافت می‌شود، لذا ممکن است به عنوان یک نشانگر فعالیت پاتولوژیک در دندان‌هایی با پالپیت برگشت‌ناپذیر علامت‌دار مطرح باشد.

واژه‌های کلیدی: پالپیت غیر قابل برگشت، IL₁₇، Th₁₇، سایتوکین، ایمونوهیستوشیمی، اینتر لوکین.

مجله دانشکده دندانپزشکی مشهد / سال ۱۳۹۰ دوره ۳۵ / شماره ۳: ۲۲-۲۱۳.

مقدمه

IL₁₇ ضروری است، در حالی که IL₂₃ باعث افزایش

عملکرد IL₁₇ می‌شود.^(۴)

سلول‌های Th₁₇، سلول‌های T-helper جدیدی هستند که اخیراً شناخته شده‌اند و ارتباط نزدیکی با Th₁ در بافت‌های بیمار دارند که ممکن است مستقیماً از سلول‌های Naïve T یا Native و CD₄⁺ مشتق شده باشند.^(۵-۷) Th₁₇ تولید و تمایز IL₁₇ را به عهده دارد. البته تمایز IL₁₇ می‌تواند از طریق IL₂₃ هم انجام شود که این IL₂₃ می‌تواند تولید IL₁₇ توسط Th₁ را نیز تحریک کند. در ضمن IL₁₇ یک سایتوکین مرتبط با بیماری‌های خود ایمنی و التهابی مثل آرتریت روماتوئید و لوپوس می‌باشد.^(۸)

بیش از ۲۰ سال پیش در سال ۱۹۸۹، دو دانشمند به نام‌های Mosmann و Coffman گزارش کردند که زیرگروه‌های خاصی از سلول‌های CD₄⁺ بر مبنای ترشح سایتوکین و عملکردشان وجود دارد.^(۹) مدل Th₁-Th₂ یک پایه ساده و مفید برای درک مکانیزم‌های ایمنی در برابر عفونت‌ها ارائه می‌کند و تلاش دارد که نقش سلول‌های T را در پاتولوژی بیماری‌های اتوایمنی توضیح دهد.^(۱۰) اخیراً شناسایی زیرگروه‌های جدید سلول T helper باعث دگرگونی دیدگاه قدیمی در رابطه با Th₁-Th₂ شده است و

پالپ دندان، بافت همبند بسیار پویایی است که به تحریکات خارجی به صورت‌های متفاوتی پاسخ می‌دهد.^(۱) نقش سلول‌های موجود در پالپ و گردش خون بسیار بااهمیت است. سلول‌های T، حدود ۷۰-۶۰ درصد لنفوسیت‌های گردش خون را تشکیل می‌دهند که به زیرگروه‌های CD₄⁺ و CD₈⁺ تقسیم می‌شوند. سلول‌های TCD₄⁺، تحت عنوان T-helper و سلول‌های CD₈⁺ T، تحت عنوان T-cytotoxic نامیده شده‌اند.^(۲) اخیراً زیرگروه جدیدی از سلول‌های CD₄⁺ T کشف شده‌اند، که بسیاری از نارسایی‌ها و تناقضات مربوط به مدل Th₁/Th₂ را برطرف می‌سازد و با توجه به سایتوکین التهابی ویژه آن به نام IL₁₇، از آن تحت عنوان Th₁₇ یاد می‌شود. در مورد عملکرد آن که حفاظتی است یا تخریبی هنوز ابهاماتی وجود دارد. با این همه بسیاری از مطالعات، اثر تخریبی و زیانبار Th₁₇ و خصوصاً IL₁₇ را در بیماری‌های خود ایمنی التهابی آشکار ساخته‌اند.^(۳) عملکرد اصلی IL₁₇ تقویت پاسخ ایمنی با تحریک و ترشح کموکین‌ها و سایتوکین‌ها و مارکرهای سطح سلولی است. این اینترلوکین در آغاز و ماندگاری پاسخ ایمنی نقش محوری دارد. عامل رشدی تغییر شکل دهنده (TGFβ) و IL₆ برای آغاز عملکرد

کلینیک تامین اجتماعی اصفهان به عنوان گروه کنترل در نظر گرفته شد و پالپ دندان‌های مولر یا پرمولر پوسیده بیماران مراجعه کننده به کلینیک حضرت محمد (ص) اصفهان به عنوان گروه آزمایش انتخاب شدند.

معیارهای ورود و خروج نمونه‌ها: تنها دندان‌های کاملاً سالم، بدون پوسیدگی، بدون علامت و فاقد هرگونه ضایعه پری اپیکال یا پریودونتال در گروه کنترل شرکت داده شدند. همچنین دندان‌های گروه آزمایش دارای تاریخچه درد متناوب تیز به محرک‌های حرارتی، پاسخ تاخیری دردناک به محرک‌های سرما، وجود پوسیدگی اکسپوز شده، عدم وجود ضایعه پری اپیکال و پریودونتال و پاسخ به پالپ تست الکتریکی (EPT) بودند.

نمونه گیری در این مطالعه به صورت آسان انجام شد. حجم نمونه نیز بر اساس مطالعات قبلی و مشاوره آماری انجام شد (۲۰ نمونه در هر گروه).

نمونه‌های کنترل مورد نیاز از پالپ دندان‌های مولر سوم نهفته افرادی که برای قبل از کشیدن دندان‌های گروه آزمایش و گروه کنترل پرونده‌ای برای بیماران تهیه شد که در آن اطلاعاتی شامل مشخصات فردی، تاریخچه پزشکی، تست‌های حیاتی و حساسیت به دق و یافته‌های رادیوگرافیک ذکر شده بود.

به توضیح روند بسیاری از بیماری‌ها و اختلالات در مدل‌های آزمایشگاهی و بالینی کمک زیادی کرده است.

تولید IL₁₇ تقریباً منحصر به T.cell های فعال شده‌ای است که نام آنها Th₁₇ می‌باشد و مجزا از Th₁ و Th₂ است.^(۱۱و۵) سلول‌های Th₁₇ در پاتوژنز بیماری‌های اتوایمیون ارگان‌های خاص نقش دارند. همچنین در ایمنی علیه عفونت از طریق به کارگیری نوتروفیل‌ها در محل عفونت و فعال کردن ماکروفاژها، نقش ایفا می‌کنند.^(۱۲و۱۳) IL₁₇ اگرچه در ابتدا توسط T.cell ها تولید می‌شود، اما یک سایتوکین پیش التهابی (Proinflammatory) با قدرت اثر بر سلول‌های گوناگون از سیستم ایمنی ذاتی خصوصاً رده گرانولوسیت‌ها نیز می‌باشد. بنابراین IL₁₇ یک مولکول متصل کننده سیستم ایمنی ذاتی به سیستم ایمنی اکتسابی محسوب می‌شود.^(۸و۱۴) با توجه به مطالب ذکر شده در این مطالعه، به بررسی وجود IL₁₇ در پالپ سالم و علامت‌دار پرداخته شد که می‌تواند راهگشای نکاتی از تحقیقات پایه باشد. به علاوه ممکن است با استفاده از نتایج این پژوهش، بتوان نسبت به تسکین، کنترل یا احیای درمان دارویی التهابات پالپی، اقدامات موثرتری انجام داد.

مواد و روش‌ها

در این مطالعه توصیفی-تحلیلی، پالپ دندان‌های مولر سوم نهفته جراحی شده از بیماران مراجعه کننده به

نمونه پرونده مورد استفاده در طرح

نام خانوادگی		نام	
شماره کد دندان		سن / جنس:	
یافته‌های رادیوگرافیک	تست دق	آزمون‌های حیاتی پالپ	تاریخچه پزشکی
PDL ضخیم شدن	طبیعی	EPT +/-	سرما گرما ++/+-
			++/+-

پلی الایزین تهیه شد. سپس لام‌ها به مدت ۴۰ دقیقه در فور ۶۰-۵۸ درجه سانتیگراد قرار داده شد و بعد از آن، در سه تغییر گزیلول هر یک به مدت ۵ دقیقه قرار داده شد تا پارافین زدایی شوند (Deparaffinization). جهت آب دهی مجدد (Rehydration) بافت‌ها از الک‌های درجه بندی نزولی یعنی از درجه غلظت بیشتر به کمتر به ترتیب ۷۵، ۸۵، ۹۵، ۱۰۰، ۱۰۰ و سپس آب مقطر استفاده شد. در مرحله بعد، با استفاده از بافر سترات با PH=6 و حرارت مایکروویوناسیونال ۷۰۰ W با دمای ۹۵°C-۹۲ به مدت ۲۰-۱۵ دقیقه عمل بازآوری آنتی ژنی (Antigen retrieval) انجام شد تا ساختمان مولکولی آنتی ژن‌هایی که در اثر فیکساسیون تغییر شکل یافته بودند توسط حرارت به حالت طبیعی برگردند که البته این عمل با توجه به بروشور آنتی بادی و تجربه کارشناس مربوطه انجام گردید. در مراحل بعدی، ابتدا لام‌ها به مدت ۲۰ دقیقه در دمای اتاق سرد شدند و سپس در آب مقطر شستشو داده شدند. سپس لام‌ها به مدت ۵ دقیقه به PBS یا Phosphate buffer saline منتقل شدند. سرانجام لام‌ها به مدت ۵ دقیقه در محلول بلوکینگ هیدروژن پراکسیداز ۳٪ به منظور غیرفعال کردن پراکسیداز درون زان و بعد از آن به مدت ۵ دقیقه در آب مقطر و سپس ۵ دقیقه در PBS قرار داده شدند. در مرحله بعد، لام‌ها در محلول Protein Block NoVo castra ساخت کشور آلمان به مدت ۵ دقیقه غوطه‌ور گردیدند. بدون شستشوی لام‌ها فقط محلول Blocking روی آنها تخلیه شده و سپس جهت بررسی حضور سایتوکین IL₁₇ به مدت یک ساعت در محلول IL₁₇ monoclonal antibody clone TCELL-181110-Santa Cruze (ساخت کشور آمریکا) که آنتی بادی اولیه بود، قرار گرفتند تا آنتی بادی به آنتی ژن مورد نظر متصل شود. لام‌ها با آنتی بادی اولیه IL₁₇ به مدت یک ساعت و

برای خارج کردن بافت پالپ از دندان‌های گروه کنترل و گروه آزمایش، پس از کشیدن دندان، در ابتدا توسط توربین (با فرز کارباید ۵۵۷ High speed با آب فراوان) دو برش طولی در مقابل هم روی تاج دندان ایجاد شد. این شیارهای طولی روی ریشه یا ریشه‌های دندان نیز امتداد پیدا می‌کرد تا بهتر بتوان پالپ را کامل و بدون پارگی در محیط استریل خارج نمود. سپس توسط الواتوری که در شیار ایجاد شده قرار می‌گرفت و با فشار متعادل، دندان به دو قسمت شکسته می‌شد و بلافاصله بافت پالپی توسط پنس خارج شده و در ظروف مخصوص شیشه‌ای حاوی فرمالین که شماره پرونده مربوط به هر دندان روی آن ثبت شده بود گذاشته می‌شد. همه این نمونه‌ها در مدت کمتر از ۲۴ ساعت، جهت آماده سازی بافتی به آزمایشگاه فرستاده می‌شدند. در این تحقیق، جهت بررسی وجود IL₁₇ در پالپ دندان‌های طبیعی و علامت‌دار، از تکنیک ایمونوهیستوشیمی استفاده گردید.

تکنیک ایمونوهیستوشیمی به منظور تشخیص وجود آنتی ژن‌های خاص در بافت‌های مورد مطالعه کاربرد دارد و اساس آن نشان دادن واکنش آنتی بادی علیه آنتی ژن‌های ویژه به کمک مواد رنگی است. در این مطالعه از تکنیک ایمونوهیستوشیمی Biotin-streptavidin Novolink polymer Detection system به علت حساسیت و دقت بالای آن نسبت به سایر روش‌ها استفاده شد.

آنتی بادی‌های پلی کلونال Rabbit علیه IL₁₇ انسانی اولیه در رقت ۱/۱۰۰ به عنوان آنتی بادی اولیه استفاده شد. برش‌ها تهیه شده و با استفاده از کیت Biotin-streptavidin Novolink polymer Detection system مطابق با دستور کارخانه سازنده رنگ‌آمیزی شدند.

روی لام شارژ شده با پلی الایزین از بلوک مورد نظر مقاطعی به ضخامت ۴-۳ میکرون روی لام شارژ شده با

آسیب شناس دهان، فک و صورت مورد ارزیابی قرار گرفت. رنگ‌پذیری سلول‌ها در کلیه نمونه‌ها شامل هسته و سیتوپلاسم سلول‌ها بود. ضمن اینکه فقط هسته‌هایی رنگ‌پذیری شان مثبت تلقی شد که رنگ‌پذیری واضحی داشتند. نتایج شمارش سلولی برای هر نشانگر به شکلی کمی و به صورت LI (Labeling Index) بیان شد و برای هر یک از نمونه‌ها Staining Intensity Distribution (SID) تعریف شد.

مجاورات نمونه مشخص شد، به طوری که نمونه در مرکز یک فاصله از بافت اطراف قرار گرفت. نواحی که در معرض شمارش سلول بودند مشخص شدند. مشاهده لام‌ها زیر میکروسکوپ نوری با بزرگنمایی ۱۰۰ و ۴۰۰ برابر توسط پاتولوژیست دهان، فک و صورت به صورت تصادفی در مناطق بصری انجام شد و شمارش سلول‌ها مطابق با طرح ثابت یک سوکور (Single blind) در ۵ میدان میکروسکوپی انجام گرفت. سپس تعداد سلول‌های Antibody reactive در هر hpf (Cell/hpf) مورد شمارش قرار گرفتند و درصد متوسط فراوانی سلول‌های رنگ گرفته و نیز شدت متوسط سلول‌های رنگ گرفته مشخص گردید (تصاویر ۱ و ۲).

در بررسی نمونه‌ها به روش ایمونوهیستوشیمی می‌توان توسط SID Score نتایج کیفی را به صورت کمی براساس زیر مورد آنالیز قرار داد. این معیار عبارت است از حاصل ضرب فراوانی (Distribution) در شدت (Intensity) رنگ‌پذیری سلول‌های رنگ گرفته.

برای تعیین فراوانی سلول‌های رنگ گرفته، از معیارهای زیر استفاده شد:

- عدم رنگ‌پذیری با عدد صفر (۰)
- رنگ‌پذیری کم تر از ۲۵٪ با عدد یک مثبت (۱+)
- بین ۲۵ تا ۵۰ درصد با عدد دو مثبت (۲+)

غلظت ۱/۵۰ انکوبه شدند که زمان و غلظت آنتی بادی و دما با توجه به بروشور مربوطه انتخاب گردید. بعد از شستشوی لام‌ها با PBS به مدت ۵ دقیقه، اسلایدها در Post primary Block (RE 7111) برای ۳۰ دقیقه انکوبه شدند. سپس لام‌ها به مدت ۳۰ دقیقه در Novolink Polymer (RE 7112) انکوبه شدند. قبل و بعد از انکوباسیون اسلایدها به مدت ۵ دقیقه در PBS شستشو داده شدند.

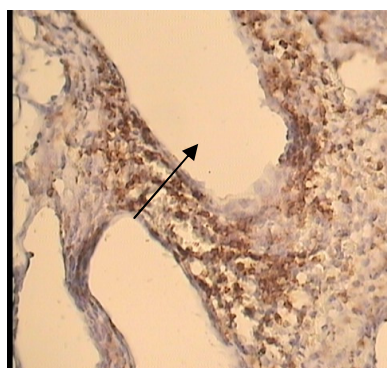
به یک میلی لیتر از بافر Novolink DAB Substrate (RE 7143)، ۵۰ میکرولیتر کروموژن DAB اضافه شد تا محلول DAB به دست آید که پایداری آن حداکثر ۶ ساعت است. سپس لام‌ها به مدت ۵ دقیقه با محلول DAB ساخته شده انکوبه شدند و بعد از آن، جهت رنگ‌آمیزی زمینه در هماتوکسلین مایر (RE 7107) برای ۵ دقیقه قرار داده شد. پس از آن، شستشو داده شده خشک شدند و شفاف سازی در گزبلول صورت گرفت و نهایتاً لام‌ها مانع گردیدند. محلول Novolink polymer در مقایسه با روش بیوتین استرپتو آویدین، جایگاه‌های بیشتری برای واکنش دارد و باعث بروز افزایش دقت و حساسیت می‌گردد. نهایتاً اگر آنتی ژن مورد نظر در بافت وجود داشته باشد به رنگ قهوه‌ای مشاهده می‌شود.

برای کنترل آزمایش‌های انجام شده، از شاهد‌های کنترل مثبت و منفی استفاده شد. شاهد مثبت، نمونه مثبت تیپیک و شاهد منفی، نمونه منفی تیپیک رنگ شده بودند.

بررسی و ارزیابی نمونه‌های های مورد مطالعه با میکروسکوپ نوری Olympus ساخت ژاپن با بزرگنمایی ۱۰۰ و ۴۰۰ برابر انجام شد. به این صورت که ابتدا کیفیت رنگ‌آمیزی هماتوکسلین ائوزین (H&E) نمونه‌ها توسط آسیب شناس تائید گردیده و سپس لام‌ها باتکنیک ایمونوهیستوشیمی رنگ‌آمیزی گردیدند و توسط متخصص

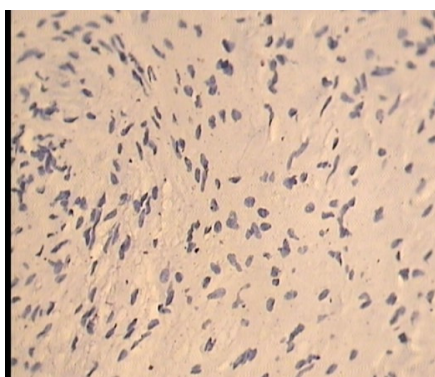
جدول ۱: توزیع فراوانی میزان SID در دو گروه مورد پژوهش

SID	گروه مورد آزمایش		گروه کنترل		کل
	تعداد	درصد	تعداد	درصد	
۰	۱	٪۵	۶	٪۳۰	۷
۱	۳	٪۱۵	۶	٪۳۰	۹
۲	۹	٪۴۵	۷	٪۳۵	۱۶
۳	۳	٪۱۵	۱	٪۵	۴
۴	۳	٪۱۵	۰	٪۰	۳
۶	۱	٪۵	۰	٪۰	۱
کل	۲۰	٪۱۰۰	۲۰	٪۱۰۰	۴۰



تصویر ۱: نمای میکروسکوپی بروز سایتوکین IL₁₇ در نمونه

پالپیت با بزرگنمایی ۴۰۰ برابر. در این نمونه توزیع فراوانی معادل ۲ و شدت رنگ پذیری ۳ و در نتیجه شاخص SID معادل ۶ بود.



تصویر ۲: نمای میکروسکوپی عدم بروز سایتوکین IL₁₇ در نمونه

پالپ نرمال با بزرگنمایی ۴۰۰ برابر. در این نمونه توزیع فراوانی معادل ۰ و شدت رنگ پذیری ۰ و در نتیجه شاخص SID معادل ۰ بود.

- بین ۵۰ تا ۷۵ درصد با عدد سه مثبت (۳+)
- بیش از ۷۵ درصد با عدد چهار مثبت (۴+) نشان داده شدند
- برای تعیین شدت رنگ پذیری سلول‌های رنگ گرفته،
- عدم رنگ پذیری با عدد صفر (۰)
- رنگ پذیری کم (Light) با عدد یک مثبت (۱+)
- رنگ پذیری متوسط (Moderate) با عدد دو مثبت (۲+)
- رنگ پذیری شدید (High) با عدد سه مثبت (۳+)
- رنگ پذیری بسیار شدید با عدد چهار مثبت (۴+)
- بررسی کمی و کیفی رنگ پذیری نشانگرهای ایمونوهیستوشیمی مربوط به سایتوکین IL₁₇ که به صورت شاخص SID یا SID Score تعریف شده بودند توسط نرم افزار SPSS با ویرایش ۱۷ و انجام آزمون آماری Mann-Whitney انجام شد. سطح معنی داری $\alpha=0/05$ در نظر گرفته شد.

یافته‌ها

بررسی شاخص SID در توزیع فراوانی IL₁₇ در مقایسه بافت‌های پالپی علامت‌دار ($2/40 \pm 1/353$) با نمونه‌های سالم و نرمال ($1/15 \pm 0/933$) اختلاف آماری معنی داری را نشان داد ($P=0/002$)

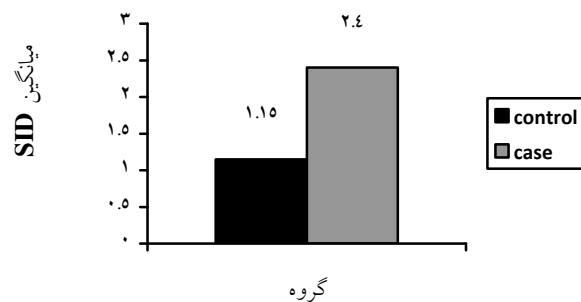
بررسی وجود IL₁₇ در نمونه‌های پالپی سالم (عقل نهفته) و دندان‌های علامت‌دار نشان داد که SID آنها اختلاف آماری معنی داری با هم دارند ($P<0/05$) به طوری که در پالپ دندان‌های ملتهب علامت‌دار این میزان بیشتر بود (جدول ۱).

نمودار ستونی در مقایسه دو گروه مورد پژوهش حاکی از افزایش حدود ۲ برابری IL₁₇ در گروه مورد (۱/۱۵±۰/۹۳۳) نسبت به گروه شاهد (۲/۴۰±۱/۳۵۳) می باشد (P=۰/۰۰۲) (نمودار ۱).

در جدول ۲ میانگین و انحراف معیار SID آمده است. به علاوه، در هر گروه، میانگین رتبه‌ای و انحراف معیار و میانه نیز محاسبه شد.

جدول ۲: شاخص‌های آماری مربوط به SID مربوط به دو گروه مورد پژوهش

گروه	میانگین (mean)	میانگین رتبه‌ای (Mean rank)	انحراف معیار (Std.deviation)	میانه (median)	دامنه (range)
کنترل N=20	۱/۱۵	۱۵/۱	۰/۹۳۳	۱	۳
مورد N=20	۲/۴۰	۲۵/۹	۱/۳۵۳	۲	۶



نمودار ۱: نمودار ستونی میانگین SID در گروه شاهد و مورد

IL₆ طبق مطالعه موسوی و همکاران در دندان‌های با پالپیت برگشت‌ناپذیر افزایش می‌یابد.^(۱۵) از طرف دیگر طبق مطالعه Zhou, IL₆ تمایز Th₁₇ را از طریق مسیر IL₂₁ و IL₂₃ پیش می‌برد. پس IL₁₇ و IL₆ هر دو در دندان‌های با

بحث

افزایش IL₁₇ در دندان‌های با پالپیت غیر قابل برگشت می‌تواند مطابق با نظریه Mills باشد که معتقد بود IL₁₇ قادر به القای ترشح IL₆ در سلول‌های استرومال است.^(۱۰)

پالپیت برگشت‌ناپذیر اثرگذار هستند.^(۱۶)

همچنین طبق مطالعه Silva، افزایش IL₁₇ موجب القاء تولید کموکین‌های IL-1 β و TNF α و MMP می‌شود، این‌ها با به کارگیری نوتروفیل‌ها و ماکروفاژها سبب التهاب و آسیب بافتی ناحیه ملتهب شده که یکی از این محل‌ها اثر بر نواحی پری رادیکولار است.^(۱۷)

در مطالعه Fossiez، فیبروبلاست‌های کشت داده شده در حضور IL₁₇، باعث بلوغ سلول‌های پیش‌ساز یا اجدادی (Progenitor) و خون‌ساز (Hematopoietic) و هدایت آنها به سمت نوتروفیل‌ها گردیدند.^(۱۸) و این دلیلی بر این ادعاست که در تحقیق حاضر با افزایش التهاب و افزایش IL₁₇، به کارگیری و بلوغ نوتروفیل‌ها هم در ناحیه افزایش یافته و لذا IL₁₇ یک سایتوکین پیش‌التهابی (Proinflammatory) است.

در مطالعه Broxmeyer و همکاران، IL₁₇ تولید IL₆ و IL₈ و Granulocyte stimulating factor (GCSF) را توسط فیبروبلاست‌ها و اندوتلیوم القا می‌کند، IL₆ کلونی ماکروفاژها را فرم می‌دهد و GCSF شکل‌گیری نوتروفیل‌ها را تصحیح می‌کند.^(۱۸) لذا افزایش IL₁₇ با اثر بر این سایتوکین‌ها شرایط را جهت پیشبرد التهاب در پالپ و نهایتاً اطراف ریشه دندان (ناحیه پری رادیکولار) مساعد می‌کند. یکی از راه‌های عملکرد تخریبی آن در ناحیه پری آپیکال، از طریق اثر بر استئوکلاست‌ها می‌باشد. تحقیق Oseko و همکارانش در مورد تحلیل استخوان در ضایعات پری آپیکال موش موید این موضوع می‌باشد.^(۱۹)

به طور کلی فاکتورهای متعددی در پاتوژنز ضایعات پالپی نقش دارند. موسوی و همکاران در سال ۲۰۰۶ وجود Natural Killer Cell (NKC)ها را در پالپ ملتهب اثبات کردند، در حالی که در پالپ نرمال این سلول‌ها یافت نشده بودند.^(۲۰) افزایش IL₁₇ هم تائیدی دیگر بر این

ادعاست که در پالپ ملتهب، فاکتورهای پاتوژنیک و پیش‌التهابی افزایش معنی‌داری پیدا می‌کنند.

مطالعه اخیر تلاشی بود برای اثبات این فرضیه که در پالپ‌های ملتهب سمپتوماتیک، غلظت‌های بالایی از یک پیام‌آور مهم یعنی IL₁₇ را شاهد هستیم. البته با وجود گزارشات و تحقیقات حاضر، بررسی بیشتر در زمینه اعمال و عملکرد IL₁₇ درباره اثرات بیولوژیک و ساختاری آن لازم و ضروری است، تا بتوان در مورد پاتوژنز آن اظهار نظر دقیق‌تری کرد. بالتبع، تسکین، کنترل یا درمان دارویی التهابات پالپی بدون شناخت پاتوژنز وقوع آنها و عوامل مولکولی دخیل در این فرآیند، چندان موثر نیست. لذا پژوهش‌های انجام شده در مورد IL₁₇، ممکن است در آینده منجر به اقدامات درمانی موثرتر در تسکین، کنترل یا احیانا درمان‌های دارویی التهابات پالپی گردد.

البته در این مطالعه عوامل محدود کننده‌ای هم وجود داشتند؛ از جمله این مشکلات می‌توان به موارد زیر اشاره کرد:

مقدار کم و محدود پالپ موجود در دندان‌ها (خصوصاً در بعضی دندان‌ها پالپ به اندازه‌ای کم بود که جهت این تحقیق قابل استفاده نبود و گاهی خواندن لام‌ها را با مشکل همراه می‌کرد).

تهیه نمونه پالپ از دندان‌هایی با پالپیت به دلیل دژنراسیون ایجاد شده با مشکل همراه بود.

حساس بودن پروتئین کیت‌ها نسبت به دما که مراقبت دقیق را طلب می‌نمود.

تهیه کیت‌های تشخیصی به دلیل وابستگی به خارج از کشور با مشکل همراه بود.

جهت کاربردی کردن یافته‌های مطالعاتی از این نوع، همکاری متخصصین رشته اندودنتیکس با پاتولوژیست‌های دهان و دندان و ایمونولوژیست‌ها ضروری بوده، تا بتوان

IL₁₇ در پاتوژنز بیماری‌های پالپی و به دنبال آن پری‌آپیکال است.

تشکر و قدردانی

نویسندگان بدین وسیله از همکاری سرکار خانم محمودی برای تهیه اسلایدهای میکروسکوپیک ایمونوهیستوشیمی تقدیر و تشکر می‌نمایند. این طرح تحقیقاتی به شماره ۳۸۸۲۳۶ با حمایت مالی معاونت پژوهشی دانشگاه علوم پزشکی اصفهان انجام شده است.

تا حد امکان بر محدودیت‌هایی که در این گونه مطالعات وجود دارد، غلبه کرد.

نتیجه گیری

یافته‌های مطالعه فوق شواهد محکمی را دال بر حضور قابل توجه سلول‌های Th₁₇ و همچنین افزایش IL₁₇ در نمونه‌های پالپیت علامت‌دار ارائه داد؛ که احتمالاً مبین نقش کلیدی این سلول‌ها و سایتوکین‌های آن از جمله

منابع

- Izumi T, Kobayashi I, Okamura K, Sakai H. Immunohistochemical study on the immunocompetent cells of the pulp in human non-carious and carious teeth. Arch Oral Biol 1995; 40(7): 609-14.
- Ingle JI, Bakland Lk, Baumgartner JC. ENDODONTICS. 6th ed. Hamilton: B.C. Decker Inc; 2008. P. 125-31.
- Xiong H, Wei L, Peng B. Immunohistochemical localization of IL₁₇ in induced rat periapical lesions. J Endod 2009; 35(2): 216-20.
- Fossiez F, Djossou O, Chomarat P, Flores-Romo L, Ait-Yahia S, Maat C, et al. T cell interleukin-17 induces stromal cells to produce proinflammatory and hematopoietic cytokines. J Exp Med 1996; 183(6): 2593-603.
- Dong C. Diversification of T-helper-cell lineages: Finding the family root of IL₁₇-producing cells. Nat Rev 2006; 6(4): 329-33.
- Mckenzie B, Kastelein R, Cua D. Understanding the IL₂₃ IL₁₇ immune pathway. Trends Immunol 2006; 27(1): 17-23.
- Wynn T. A giant step from TH1 and TH2. Nat Immunol 2005; 6(11): 1069-70.
- Yu J, Gaffen S. Interleukin-17: A novel inflammatory cytokine that bridges innate and adaptive immunity. Front Biosci 2008; 13: 170-7.
- Mosmann TR, Coffman RL. TH1 and TH2 cells: Different patterns of lymphokine secretion lead to different functional properties. Annu Rev Immunol 1989; 7: 145-73.
- Mills KH. Induction, function & regulation of IL₁₇ producing T cells. Eur J Immunol 2008; 38(10): 2636-49.
- Park H, Li Z, Yang X, Chang SH, Nurieva R, Wang YH, et al. A distinct lineage of CD4 T cells regulates tissue inflammation by producing interleukin-17. Nat Immunol 2005; 6(11): 1133-41.
- Gaffen S. Biology of recently discovered cytokines: Interleukin-17-a unique inflammatory cytokine with roles in bone biology and arthritis. Arthritis Res Ther 2004; 6(6): 240-7.
- Takahashi K, Azuma T, Motohira H, Kinane D, Kitetsu S. The potential role of interleukin-17 in the immunopathology of periodontal disease. J Clin Periodontol 2005; 32(4): 369-74.
- Gaffen S, Kramer J, Yu J, Shen F. The IL₁₇ cytokine family. Vitam Horm 2006; 74: 255-82.
- Mousavi SB, Rezaie A, Shekar-Amiz R. A comparison on of IL₂ in normal & symptomatic pulps. Medical Journal of the Islamic Republic of Iran 2003; 17(2): 137-40. (Persian)
- Zhou L, Ivanov I, Spolski R, Min R, Shenderov K, Egawa T, et al. IL₆ programs Th₁₇ cell differentiation by promoting sequential engagement of the IL₂₁ and IL₂₃ pathways. Nat Immunol 2007; 8(9): 967-74.
- Silva TA, Garlet GP, Lara VS, Martins W, Silva JS, Cunha FQ. Differential expression of chemokines & chemokine receptors in inflammatory periapical diseases. Oral Microbiol Immunol 2005; 20(5): 310-6.

18. Broxmeyer HE, Sherry B, Cooper S, Lu L, Maze R, Beckmann MP, et al. Comparative analysis of the human macrophage inflammatory protein family of cytokines (chemokines) on proliferation of human myeloid progenitor cells: Interacting effects involving suppression, synergistic suppression and blocking of suppression. *J Immunol* 1993; 150(8): 3448-58.
19. Oseko F, Yamamoto T, Akamatsu Y, Kanamura N, Iwakura Y, Imanishi J, et al. IL₁₇ is involved in bone resorption in mouse periapical lesions. *Microbiol Immunol* 2009; 53(5): 287-94.
20. Mousavi SB, Talebi A, Kianoosh S. Immunohistochemical assessment of natural killer cells in normal and inflamed dental pulps. *Journal of Research in Medical Science* 2006; 11(2): 119-21.