

جابه جا شدن دندان مولر سوم مندیبل به فضای تحت فکی حین کشیدن (گزارش مورد)

تورج واعظی*، مژگان کاظمیان**#

* استادیار گروه جراحی دهان، فک و صورت، دانشکده دندانپزشکی، دانشگاه علوم پزشکی مشهد

** دستیار تخصصی گروه جراحی دهان، فک و صورت، دانشکده دندانپزشکی، دانشگاه علوم پزشکی مشهد

تاریخ ارائه مقاله: ۹۰/۶/۱۲ - تاریخ پذیرش: ۹۰/۹/۱۲

Displacement of Mandibular Third Molar into the Submandibular Space during Extraction (Case Report)

Tooraj Vaezi*, Mozhgan Kazemian**#

* Assistant Professor, Dept of Maxillofacial Surgery, School of Dentistry, Mashhad University of Medical Sciences, Mashhad, Iran.

** Postgraduate Student of Maxillofacial Surgery, School of Dentistry, Mashhad University of Medical Sciences, Mashhad, Iran.

Received: 3 September 2011; Accepted: 3 December 2011

Introduction: Displacement of third molar into anatomical spaces is a rare complication of tooth extraction. In this paper a case of mandibular third molar displacement into submandibular space will be presented.

Case Report: The case was a 33 year old man who had visited his dentist for impacted third molar extraction. During applying elevator, the tooth disappeared and was displaced into oral floor.

Conclusion: For performing wisdom tooth surgery, one must completely evaluate tooth position and use appropriate technique and instruments.

Key words: Complication, submandibular space, third molar.

Corresponding Author: kazemianm861@mums.ac.ir

J Mash Dent Sch 2012; 36(1): 91-4.

چکیده

مقدمه: جابجا شدن دندان مولر سوم به فضاهای آناتومیک یکی از عوارض نادر حین خارج کردن دندان می باشد. در این مقاله یک مورد جابجا شدن تصادفی دندان مولر سوم فک پائین به فضای تحت فکی گزارش می شود.

گزارش مورد: بیمار آقای ۳۳ ساله جهت خارج کردن دندان عقل به دندانپزشک مراجعه کرده بود. حین استفاده از الواتور، دندان ناپدید شده و وارد کف دهان شده بود.

نتیجه گیری: برای جراحی دندان عقل بایستی قبل از جراحی ارزیابی دقیقی از وضعیت دندان داشت و از وسایل و تکنیک مناسب استفاده کرد.

واژه های کلیدی: عوارض، فضای تحت فکی، مولر سوم.

مجله دانشکده دندانپزشکی مشهد / سال ۱۳۹۱ دوره ۳۶ / شماره ۱: ۹۱-۴.

مقدمه

می باشد از جمله عفونت، خونریزی، آسیب به عصب

آلوئولار، استئوئیت، تریسموس و غیره. یکی از عوارض

نادر این جراحی، جابجا شدن تصادفی دندان مولر سوم به

فضاهای اطراف است.^(۱-۳)

خارج کردن دندان عقل فک پائین یکی از جراحی های

شایع است که توسط جراحان دهان، فک و صورت و نیز

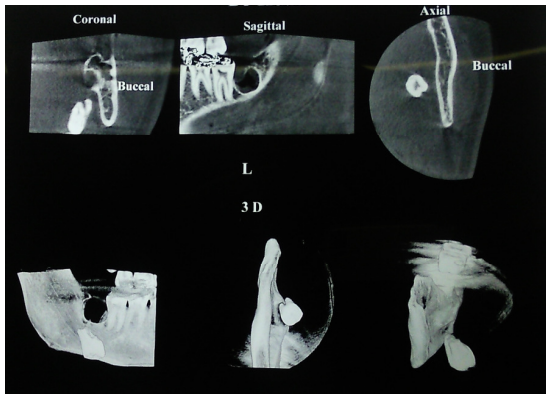
دندانپزشکان انجام می شود. این جراحی دارای عوارضی

مولف مسؤول، نشانی: مشهد، میدان پارک، دانشکده دندانپزشکی، گروه جراحی دهان، فک و صورت، تلفن: ۰۵۱۱-۸۸۲۹۵۰۱-۱۵

E-mail: kazemianm861@mums.ac.ir

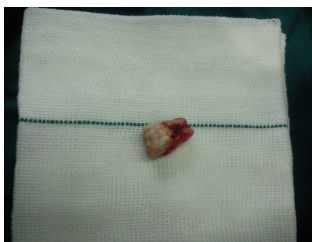آنتی بیوتیک تراپی، بیمار را به درمانگاه جراحی فک و صورت ارجاع داد.

بعد از انجام سی تی اسکن سه بعدی مشخص شد دندان عقل به فضای تحت فکی جابجا شده بود (تصویر ۲). در معاینه بالینی با دو دست، دندان در ناحیه خلفی کف دهان لمس شد.



تصویر ۲: سی تی اسکن بیمار بعد از جابه جایی دندان به فضای تحت فکی

بعد از انجام آزمایشات لازم، بیمار آماده عمل شد. تحت بیهوشی عمومی و انتوباسیون نازوتراکئال از محل انسیزیون قبلی و با برش سیرکولار در سمت لینگوال دندان‌های خلفی فلپ لینگوالی بلند شده وبا استفاده از هدایت انگشتان دو دست و هموستات، دندان از فضای تحت فکی خارج شد (تصویر ۳).



تصویر ۳: تصویر دندان پس از خارج شدن

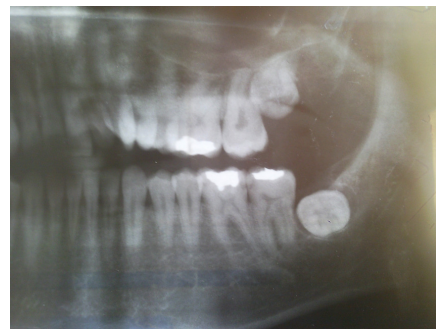دندان مولر سوم فک پائین ممکنست به بافت‌های سمت لینگوال جابجا شود، خصوصاً اگر نقص در پلیت لینگوالی از قبل وجود داشته باشد. مولر سوم فک بالا ممکنست به فضای اینفراتمپورال یا سینوس فک بالا جابجا شود.^(۴)

شایع‌ترین نواحی جابجائی دندان عقل سینوس فک بالا و فضای تحت فکی است.^(۳)

علاوه بر ملاحظات آناتومیک از جمله زاویه دیستولینگوال دندان یا نقص در پلیت لینگوال، استفاده از نیروی زیاد یا کنترل نشده، استفاده نادرست از وسایل، معاینه بالینی و رادیوگرافیک ناکافی از فاکتورهایی هستند که منجر به جابجایی دندان می‌شوند.^(۳)

گزارش مورد

بیمار آقای ۳۳ ساله جهت جراحی و خارج کردن دندان عقل نهفته فک پائین به مطب دندانپزشک مراجعه کرده بود. دندان مذکور به صورت افقی و به طور باکولینگوالی قرار گرفته بود (تصویر ۱).



تصویر ۱: تصویر O.P.G بیمار قبل از درآوردن دندان

دندانپزشک بعد از کنار زدن فلپ با استفاده از الواتور اقدام به خارج کردن دندان مذکور کرد که با وارد کردن نیرو توسط الواتور، دندان عقل از ساکت خود خارج و ناپدید شد. دندانپزشک بعد از سوچور فلپ باکال و شروع

در مورد این بیمار به نظر می‌رسد به دلیل موقعیت قرارگیری دندان در استخوان، امکان نقص در دیواره لینگوال وجود داشت که به دلیل عدم وجود نماهای رادیوگرافیک کافی قبل از عمل، امکان ارزیابی و تأیید این مساله وجود ندارد.

بایستی حین جراحی دندان عقل فک پائین فشارهای به سمت آپیکال و لینگوال با احتیاط صورت پذیرد. در صورت ناپدید شدن دندان یا ریشه آن حین خارج کردن، ابتدا سمت لینگوال را با انگشت اشاره لمس نمائیم و در صورت تشخیص موقعیت دندان می‌توانیم با این مانور مانع نفوذ عمقی‌تر دندان و یا حتی هدایت دندان به حفره آن شویم.^(۸) در صورت عدم موفقیت در انجام این تکنیک، با رادیوگرافی می‌توان موقعیت دقیق دندان را مشخص کرد. هر چند با تکنیک‌های معمول رادیوگرافی دقیقاً نمی‌توان این کار را انجام داد و اسکن CT به بهترین نحو موقعیت دندان را مشخص می‌کند، اما رادیوگرافی پانورامیک و اکلوزال فک تحتانی در این رابطه کمک کننده هستند.^(۹)

نتیجه‌گیری

خارج کردن دندان عقل در صورت عدم ارزیابی ناکافی قبل عمل، می‌تواند منجر به عوارض خطرناک از جمله جابجاشدن دندان به فضاهای آناتومیک اطراف شود. در صورت ناپدید شدن دندان بایستی از دستکاری بیش از حد ناحیه اجتناب کرده و بیمار را به متخصص جراحی دهان و فک و صورت ارجاع داد.

تشکر و قدردانی

در پایان از پرسنل محترم بیمارستان قائم و همکاران محترم مجله دندانپزشکی مشهد سپاسگزاریم.

بیمار بعد از جراحی مشکل خاصی نداشت و بعد از ترخیص از بیمارستان برای یک هفته آنتی بیوتیک خوراکی دریافت کرد. بیمار در معاینات فالوآپ عارضه و مشکلی نداشت.

بحث

چنانچه جابجا شدن دندان رخ داد بایستی در زمان جراحی تلاش شود تا دندان از فضا خارج شود و یا اینکه بیمار را بلافاصله به متخصص ارجاع داد.^(۴) البته برخی از جراحان ترجیح می‌دهند جراحی جهت دندان عقل جابجا شده را برای چند هفته به تاخیر بیندازند تا بافت فیروز تشکیل شده و دندان در یک موقعیت محکم ثابت شود. ولی در عین حال مداخله تاخیری می‌تواند باعث افزایش ریسک عفونت شده و منجر به واکنش جسم خارجی یا جابجا شدن دندان شود.^(۵-۷)

در رابطه با دندان گزارش شده تصمیم گرفتیم جهت جلوگیری از عفونت و جابجاشدن بیشتر دندان، بلافاصله بعد از مراجعه بیمار، اقدام به جراحی جهت خارج کردن دندان کنیم.

جهت پیشگیری از جابجا شدن دندان مولر سوم باید ارزیابی دقیقی از وضعیت دندان قبل از جراحی داشت، از وسایل و تکنیک مناسب استفاده کرد و در حین خارج کردن دندان مراقبت و دقت کافی داشت.^(۲)

در مورد این بیمار از CT سه بعدی جهت تعیین محل دندان جابجاشده و محل پرفوراسیون استخوان استفاده شد. چنانچه قبل از انجام جراحی اولیه جهت خارج کردن دندان عقل از ابزارهای رادیوگرافیک کافی استفاده شود، احتمال موارد جابجا شدن دندان‌ها بسیار کم خواهد شد.^(۳)

منابع

1. Goldberg NR, Nemarich AN, Marco WP. Complications after mandibular third molar surgery: A-statistical analysis of 500 consecutive procedures in private practice. *J Am Dent Assoc* 1985; 111(5): 277-9.
2. Huang IY, Chen CH, Chang SW, Yang CF, Chen CH, Chen CM. Surgical Management of accidentally displaced mandibular third molar into pterygomandibular space: A case report. *Kahsiung J Med Sci* 2007; 23(7): 370-4.
3. Kamburoglu K, Kursun S, Oztas B. Submandibular displacement of a mandibular root during extraction: A case report. *Cases J* 2010; 3: 8.
4. Andersson L, Kahnberg KE, Pogrel MA. *Oral and Maxillofacial Surgery*. 1st ed. St. Louis: Willy-Blackwell; 2010. P. 252.
5. Dormer BJ, Babett JA. Root section in the submaxillary space. *Oral Surg Oral Med Oral Pathol Oral Radiol Endod* 1973; 35(6): 876.
6. Gay-Escoda C, Berini-Aytes L, Pinera-Penalva M. Accidental displacement of a lower third molar. *Oral Surg Oral Med Oral Pathol Oral Radiol Endod* 1993; 76(2): 159-60.
7. Peterson LJ. *Contemporary Oral and Maxillofacial Surgery*. 1st ed. St. Louis: Mosby Co; 1988. P. 275-7.
8. Wang Z, Yang C. Removal of the residual roots fall into the floor of mooth and pterygomandibular space. *Shanghai Jou Qiang Yi Xue* 1992; 8(2): 111-2.
9. Eshghpour M, Babazade F, Hoseinpour Kharrazi A. Case Report: Displacement of mandibular third molar into the pterygomandibular space during extraction. *J Mash Dent Sch* 2008; 32(3): 253-6. (Persian)