

ارزیابی تراکم ماست سل و عروق خونی در ضایعات التهابی پری آپیکال

صفورا سیفی**، شهریار شفایی**، علی بیژنی**، فاطمه ادهمی***

* استادیار آسیب شناسی دهان، فک و صورت، مرکز تحقیقات سلولی و مولکولی، دانشکده دندانپزشکی، دانشگاه علوم پزشکی بابل

** استادیار آسیب شناسی، مرکز تحقیقات سلولی و مولکولی، دانشکده پزشکی، دانشگاه علوم پزشکی بابل

*** پزشک عمومی

**** دندانپزشک

تاریخ ارائه مقاله: ۹۰/۱۰/۴ - تاریخ پذیرش: ۹۱/۲/۹

Evaluation of Mast Cell and Blood Vessel Density in Inflammatory Periapical Lesions

Safoura Seifi**, Shahriar Shafae**, Ali Bizhani***, Fatemeh Adhami****

* Assistant Professor of Oral & Maxillofacial Pathology, Center of Cellular and Molecular Research, School of Dentistry, Babol University of Medical Sciences, Babol, Iran.

** Assistant Professor of Pathology, Center of Cellular and Molecular Research, School of Medical, Babol University of Medical Sciences, Babol, Iran.

*** General Practitioner

**** Dentist

Received: 25 December 2011; Accepted: 28 April 2012

Introduction: Radicular cysts and periapical granulomas are the most common periapical inflammatory lesions. However, the role of cellular immunity and microvessels in their pathogenesis remains unknown. The aim of this study was to evaluate the mast cell density (MCD), microvessel density (MVD) and investigating the correlation between their densities with each other in the above mentioned lesions.

Materials & Methods: In this descriptive cross-sectional study, 40 paraffin blocks of mentioned lesions were selected from archives of School of Dentistry, Babol University of Medical Sciences. Three sections were prepared from each block and stained by hematoxylin-eosin, toluidine blue, and immunohistochemically for CD34 to determine the score of inflammation, presence of mast cells and degranulated mast cells (DMCs), and MVD, respectively. The correlation between MCD and either inflammatory infiltrate or MVD was evaluated. Data analyzed by *t* student, Mann-Whitney and Spearman test.

Results: Mast cells were present in all periapical inflammatory lesions; 15.4 ± 14.8 for MCD, 7.2 ± 6.1 for DMCs, and the ratio of DMCs to total number of MCs was 0.354 ± 0.166 and 14.8 ± 4.44 for blood vessel density in radicular cyst and 8.52 ± 6.75 , 2.91 ± 2.1 , 0.196 ± 0.194 and 13 ± 8.02 in periapical granulomas, respectively. There was a positive correlation between MCD and MVD in radicular cyst ($P=0.03$, $r=0.341$), but not in periapical granulomas ($P=0.6$, $r=0.124$). MCD and MVD increased with the score of inflammation in radicular cyst ($P=0.001$, $r=0.7$) and periapical granuloma ($P=0.012$, $r=0.54$).

Conclusion: Mast cells and microvessels play a role in pathogenesis of periapical inflammatory lesions. In this study, the density of mast cells and DMCs in radicular cyst was higher than periapical granulomas, but no difference was observed regarding MVD in periapical inflammatory lesions. It seems that the relationship between MCD and MVD is different based on the clinical stage of periapical inflammatory lesions.

Key words: Radicular cysts, periapical granulomas, mast cell, CD34, toluidine blue.

Corresponding Author: SF_Seify@yahoo.com

J Mash Dent Sch 2012; 36(2): 121-32.

چکیده

مقدمه: کیست رادیکولار و گرانولوم دندانی شایع‌ترین ضایعات التهابی مزمن پری‌آپیکال می‌باشند، اما نقش ایمنی سلولی و عروق خونی در پاتوژنز آنها چندان شناخته شده نیست. لذا هدف مطالعه حاضر بررسی و تعیین تراکم ماست سل و عروق خونی و ارتباط تراکم آنها با یکدیگر در ضایعات فوق بود.

مواد و روش‌ها: در این مطالعه توصیفی-مقطعی، ۴۰ بلوک پارافینه کیست رادیکولار و گرانولوم دندانی از فایل‌های آرشیو دانشکده دندانپزشکی بابل خارج شد. سپس از هر بلوک ۳ برش تهیه شده و تحت رنگ‌آمیزی هماتوکسیلین-انوزین، تولوئیدین بلو و ایمونوهیستوشیمی (CD34) به ترتیب جهت تعیین شدت التهاب، شناسایی ماست سل، ماست سل دگرانوله و عروق خونی قرار گرفت. ارتباط تراکم ماست سل با شدت ارتشاح التهابی و تعداد عروق خونی بررسی شد. داده‌ها با استفاده از آزمون‌های Mann-Whitney u student و همبستگی اسپیرمن تجزیه و تحلیل شدند.

یافته‌ها: در کلیه ضایعات التهابی پری‌آپیکال ماست سل دیده شد. تراکم ماست سل $14/8 \pm 15/4$ ، ماست سل دگرانوله $7/2 \pm 6/1$ و نسبت ماست سل دگرانوله به کل تعداد ماست سل $163 \pm 354/0$ و تراکم عروق خونی در کیست رادیکولار $14/8 \pm 4/44$ و در گرانولوم دندانی به ترتیب $13 \pm 8/02$ و $196 \pm 194/0$ و $2/91 \pm 2/1$ و $8/52 \pm 6/75$ بود. ارتباط مثبتی در تراکم ماست سل با عروق خونی در کیست رادیکولار مشاهده شد ($P=0/03$ و $r=0/341$)، اما این ارتباط در گرانولوم دندانی دیده نشد ($P=0/06$ و $r=0/124$). با افزایش شدت التهاب، تراکم ماست سل و عروق خونی در کیست رادیکولار ($P=0/001$ و $r=0/07$) و گرانولوم دندانی ($P=0/012$ و $r=0/054$) افزایش یافت.

نتیجه‌گیری: ماست سل‌ها و عروق خونی در پاتوژنز ضایعات التهابی مزمن پری‌آپیکال موثرند. تراکم ماست سل و انواع دگرانوله آن و نسبت ماست سل دگرانوله به کل تعداد ماست سل‌ها در کیست رادیکولار بیشتر از گرانولوم دندانی بود، اما تفاوت معنی‌داری در تراکم عروق خونی در دو ضایعه فوق دیده نشد. به نظر می‌رسد که ارتباط تراکم ماست سل با عروق خونی بر حسب مرحله مختلف بالینی ضایعات التهابی پری‌آپیکال متفاوت باشد.

واژه‌های کلیدی: کیست رادیکولار، گرانولوم پری‌آپیکال، ماست سل، CD34، تولوئیدین بلو. مجله دانشکده دندانپزشکی مشهد / سال ۱۳۹۱ دوره ۳۶ / شماره ۲: ۳۲-۱۲۱.

مقدمه

گرفته و وارد خون محیطی می‌گردند. به محض ورود در بافت و تحت تاثیر عوامل محرک مانند تروما، عفونت و توکسین، دگرانوله شده و فاکتورهایی مانند هیستامین، هپارین، تریپتاز، کیماز، فاکتور رشدی سلول آندوتلیالی، فاکتور رشدی فیبروبلاست، سایتوکاین‌ها و کموکاین‌ها را ترشح می‌کنند.^(۴)

جهت شناسایی ماست سل‌ها از روش‌های رنگ‌آمیزی مختلفی مانند ایمونوهیستوشیمی، گیسما، سافرانین، تولوئیدین بلو، آلسین بلو استفاده می‌شود که ساده‌ترین، ارزان‌ترین و سریع‌ترین روش، رنگ‌آمیزی تولوئیدین بلو است.^(۵)

ضایعات التهابی پری‌آپیکال جهت رشد نیازمند افزایش تعداد عروق خونی هستند.^(۶) امروزه برای سنجش تراکم عروق خونی از نشانگرهای CD34، CD31، CD105

کیست رادیکولار و گرانولوم دندانی شایع‌ترین ضایعات التهابی پری‌آپیکال مزمن در آپکس دندان غیرزنده هستند که توسط تعدادی از مدیاتورهای التهابی ترشح شده ناشی از عفونت دندانی ایجاد می‌گردند. تشکیل ضایعات پری‌آپیکال با فعال شدن پاسخ ایمنی و تخریب استخوان اطراف همراه است.^(۱) کیست رادیکولار و گرانولوم پری‌آپیکال از نظر رادیوگرافی و بالینی به یکدیگر شباهت دارند به طوری که راه اصلی تمایز آنها از طریق تهیه بیوپسی و مشاهده هیستوپاتولوژی است. تنها تفاوت هیستوپاتولوژی آنها، وجود اپی‌تلیوم سنگفرشی مطبق در کیست رادیکولار است.^(۲،۳) ماست سل‌ها از سلول‌های دفاعی سیستم ایمنی بوده که گرد تا بیضوی شکل هستند و از سلول‌های بنیادی مغز استخوان منشا

از آن جا که ماست سل ها در اکثر ضایعات پاتولوژیک در اطراف عروق خونی رؤیت می گردند.^(۱۵) این موضوع محققان را به تحقیق در مورد ارتباط ماست سل و عروق خونی سوق داده است. اما نقش ماست سل ها در رگ سازی در گرانولوم دندانی و کیست رادیکولار شناخته شده نیست. ارتباط تراکم ماست سل و عروق خونی در ضایعات دهانی دارای نتایج ضد و نقیض بوده و همواره این سوال مطرح است که ماست سل ها نقش اولیه یا ثانویه در تشکیل عروق خونی در ضایعات دهانی دارند.

برخی از مطالعات در ملانوما، کارسینومای معده و کارسینوم سلول سنگفرشی ارتباط تراکم ماست سل با عروق خونی را بررسی و تایید کردند.^(۱۶-۱۸) و محققان دیگر در کارسینوم سلول کلیوی این ارتباط را تأیید نکردند.^(۱۹) در مطالعات انجام شده در سال های اخیر فقط تعداد ماست سل ها در ضایعات التهابی پری آپیکال بررسی شده است.^(۱۹) اما نقش ایمنی سلولی و ماست سل ها و ارتباط آن با تعداد عروق خونی و شدت التهاب تا به امروز در ضایعات التهابی پری آپیکال ناشناخته مانده و در هیچ مطالعه ای بررسی نشده است. لذا هدف مطالعه حاضر بررسی تراکم ماست سل و ماست سل دگرانوله و نسبت تراکم ماست سل دگرانوله به کل تعداد ماست سل، تعداد عروق خونی و ارتباط تعداد ماست سل با تعداد عروق خونی و شدت التهاب در ضایعات التهابی پری آپیکال به روش رنگ آمیزی ایمونوهیستوشیمی با نشانگر (CD34) و تولوئیدن بلو (جهت شناسایی ماست سل) بود.

مواد و روش ها

در این مطالعه توصیفی-تحلیلی، کلیه فایل های آرشیو پاتولوژی دانشکده دندانپزشکی بابل از سال ۸۲ تا ۹۰ بررسی شد. ۴۰ بلوک پارافینه از ضایعات التهابی پری آپیکال شامل ۲۰ مورد گرانولوم دندانی و ۲۰ نمونه

استفاده می شود.^(۷) CD34 نشانگر پان اندوتلیالی و مولکول چسبندگی با وزن مولکولی ۱۱۰-۱۲۰ کیلو دالتون است که نقش عمده ای در شناسایی تراکم عروق خونی در ضایعات دهانی دارد.^(۸) به نظر می رسد که محتویات گرانول های ماست سل بعد از آزادسازی در تشکیل عروق خونی به طور مستقیم و یا غیرمستقیم نقش داشته باشند. تریپتاز ماست سل باعث تخریب بافت همبندی شده و منجر به آماده سازی فضا برای رگ سازی می گردد اما اثر مستقیم ماست سل بر روی سلول های آندوتلیال با آزادسازی FGF، TGF β و VEGF همراه بوده و نقش در تحریک پرولیفراسیون و مهاجرت سلول های آندوتلیال دارد.^(۹)

دگرانولاسیون ماست سل ویژگی اصلی ضایعات التهابی مانند لیکن پلان، پالپیت و ضایعات التهابی پری آپیکال است.^(۱۰،۱۱) برخی از مطالعات تفاوت تراکم ماست سل در اجزاء بافتی ضایعات دهانی را مرتبط با سطح بیان Eselectin به عنوان مولکول چسبندگی سلول آندوتلیال والقاء شده توسط TNF α از ماست سل های دگرانوله دانستند.^(۱۱) مطالعات دیگر بیانگر آن هستند که ماست سل ها با ترشح پروستاگلاندین نقش در تحلیل استخوان اطراف دارند.^(۱۲) همچنین برخی از محققان آزاد شدن TNF α به عنوان سایتوکاین پیش التهابی در گرانول های ماست سل را در تحلیل استخوان، افزایش پاسخ موضعی عروق خونی و القاء التهاب مزمن موثر دانستند.^(۱۳) برخی دیگر معتقدند که هیپارین حاصل از ماست سل منجر به تحریک رشد و حرکت سلول های اندوتلیال عروق خونی و القاء رگ سازی می گردد و هیستامین موجود در گرانول های ماست سل باعث افزایش فرایند رگ سازی توسط القاء تکثیر سلول آندوتلیال می گردد.^(۱۴)

هیدروژن پراکساید ۰/۰۳٪ قرار گرفتند و ۳ دقیقه در فسفات بافرسالین (PBS) شسته شدند. بعداً جهت فرایند بازیافت آنتی ژن، اسلایدها به مدت ۱۰ دقیقه در میکروویو (پاناسونیک، ۱۲۸۰ وات) با فشار ۲ اتمسفر و دمای ۱۲۰ درجه سانتیگراد قرار گرفتند و به مدت ۲۰ دقیقه در درجه حرارت اتاق قرار گرفته و سرد شدند. بعد از شستشو در PBS، اسلایدها تحت تأثیر آنتی بادی اولیه Anti CD34 (Clone1/ A4, QBend 10, DAKO, GlostrupDenmark) به رقت ۱/۵ و به مدت ۳۰ دقیقه در دمای اتاق روی اسلایدها ریخته شد. بعداً اسلایدها تحت تأثیر آنتی بادی ثانویه قرار گرفتند و سپس در فسفات بافرسالین شسته شدند و تحت تأثیر کروموژن DAB (دی آمینوبنزیدین تتراهیدروکلراید) (Sigma/USA) قرار گرفته و با هماتوکسیلین-مایرز Counter stain شدند. سپس اسلایدها را در درجات صعودی الکل و بعداً در گزین قرار داده و اسلایدها با Entellan و لامل پوشانده شدند. کنترل مثبت جهت CD34، کارسینوم مجرای پستان و کنترل منفی حذف آنتی بادی اولیه بود.

برای رنگ آمیزی تولوئیدین بلو، ابتدا برش‌های ۴ میکرومتر تهیه شده از بلوک‌های پارافینه با چسب مخصوص روی اسلایدهای شیشه‌ای قرار داده شدند سپس برش‌ها با گزین دپارافینه شد و در درجات نزولی الکل به مدت ۲ ساعت قرار گرفته و با آب شسته شدند. بعداً در رنگ تولوئیدین بلو (۲ گرم پودر تولوئیدین بلو در ۱۰۰ cc آب با PH=۲/۳) به مدت ۱ دقیقه قرار گرفته و سپس با آب شسته شده و در ۱۰۰٪ اتیل الکل به مدت ۳۰ دقیقه قرار گرفته و بعداً با گزین دپارافینه شدند و لامل‌ها با چسب روی اسلایدها قرار گرفتند. کنترل مثبت برای شناسایی ماست سل‌ها، بلوک پارافینه کارسینوم مجرای پستان و رنگ آمیزی شده با تولوئیدین بلو بود. در این

کیست رادیکولار انتخاب شدند. نمونه‌ها با طول نامناسب اپی‌تلیوم در کیست رادیکولار و عمق ناکافی بافت همبندی در گرانولوم دندانی و کیست رادیکولار از مطالعه خارج شدند.

اطلاعات بالینی نمونه‌ها شامل سن، جنس و محل ضایعه خارج شده در جداولی ثبت گردید. جهت تأیید تشخیص هیستوپاتولوژی و شدت ارتشاح آماسی از بلوک‌های پارافینه، برش ۵ میکرون برای رنگ آمیزی هماتوکسیلین-ئوزین زده شد. پس از مشاهده توسط پاتولوژیست دهان و تأیید تشخیص، شدت التهاب مطابق با روش Tasi و همکاران و به صورت زیر طبقه‌بندی شد.^(۲۰)

از نظر شدت التهاب اسلایدهای رنگ آمیزی شده با هماتوکسیلین - ئوزین در بزرگ‌نمایی ۴۰ برابر و در ۳ فیلد میکروسکوپی پشت سرهم مشاهده شدند. Grade هر اسلاید براساس متوسط ارتشاح التهابی در نظر گرفته شد: الف) در صورتی که سلول‌های التهابی در کمتر از ۱/۳ فیلد دیده شدند، التهاب اندک در نظر گرفته شد. (Grade I) ب) در صورتی که سلول‌های التهابی در بین ۱/۳ تا ۲/۳ فیلد مشاهده شدند، التهاب متوسط نامیده شد. (Grade II) ج) در صورتی که سلول‌های التهابی بیشتر از ۲/۳ فیلد رؤیت شدند، التهاب شدید در نظر گرفته شد. (Grade III) رنگ آمیزی ایمونوهیستوشیمی با نشانگر CD34 برای عروق خونی و رنگ آمیزی تولوئیدین بلو جهت تعیین تراکم ماست سل‌ها به شرح زیر انجام شد:

ابتدا برش‌های ۴ میکرونی جهت رنگ آمیزی ایمونوهیستوشیمی از بلوک‌های پارافینه فوق تهیه گردید و سپس بلوک‌های پارافینه در گزین دپارافینه شده و بعداً در درجات مختلف الکل (اتانول مطلق، اتانول ۹۶ درجه، اتانول ۷۰ و ۸۰ درجه) دهیدراته شده و سپس تحت تأثیر

شد.

یافته‌ها

در این مطالعه در مجموع ۴۰ بلوک پارافینه از ضایعات التهابی پری آپیکال شامل ۲۰ مورد کیست رادیکولار و ۲۰ نمونه گرانولوم دندانی وجود داشت. اطلاعات بالینی بیماران (سن، جنس و محل ضایعه) در جدول ۱ خلاصه شده است:

در گرانولوم دندانی، ۱۲ مورد دارای ارتشاح التهابی شدید (Grade III)، ۷ مورد دارای ارتشاح التهابی متوسط (Grade II)، و یک مورد ارتشاح التهابی خفیف (Grade I) دیده شد.

در کیست رادیکولار، ۱۱ مورد (Grade III)، ۶ مورد (Grade II) و ۳ نمونه (Grade I) بودند.

اگرچه میانگین تراکم عروق خونی در کیست رادیکولار بیشتر از گرانولوم دندانی بود اما اختلاف آماری معنی داری بین دو گروه مشاهده نشد ($P=0/3$) (جدول ۲ و تصاویر ۳ و ۴ و ۵).

میانگین تراکم ماست سل‌ها، ماست سل‌های دگرانوله و نسبت تراکم ماست سل دگرانوله به کل تعداد ماست سل‌ها در جدول ۳ خلاصه شده است.

تراکم ماست سل ($P=0/04$)، ماست سل دگرانوله ($P=0/01$) و نسبت تراکم ماست سل دگرانوله به کل تعداد ماست سل‌ها ($P=0/01$)، در کیست رادیکولار به طور معنی داری بیشتر از گرانولوم دندانی بود.

ماست سل‌ها در گرانولوم دندانی در ناحیه ارتشاح التهابی مزمن رؤیت شد. در کیست رادیکولار ماست سل‌ها به تعداد کمتر در زیر اپی تلیوم و اطراف عروق خونی و بیشتر در اطراف ارتشاح التهابی مزمن (لنفوسیت‌ها) مشاهده شدند (تصویر ۶ و ۷).

در کیست رادیکولار ($r=0/7$ و $P=0/001$) و گرانولوم

رنگ آمیزی ماست سل‌ها، سلول‌های گرد تا مثلثی شکل و دارای هسته آبی و سیتوپلاسم گرانولار بنفش ارغوانی رنگ بوده و به محض دگرانوله شدن، هسته کناری آبی رنگ و با اندازه کوچک در حاشیه همراه با سیتوپلاسم بنفش رنگ منتشر شده مشاهده می‌گردد.^(۵)

جهت شمارش تراکم ماست سل، ماست سل‌های دگرانوله و عروق خونی در ابتدا اسلایدهای میکروسکوپی با بزرگنمایی ۱۰ برابر مشاهده شدند و نواحی با بیشترین تعداد ماست سل و عروق خونی با بزرگنمایی ۴۰ برابر انتخاب گردیدند و میانگین کمی (تعداد ماست سل)، تعداد ماست سل دگرانوله و عروق خونی در ۵ فیلد میکروسکوپی تعیین شد.^(۲۱) لازم به ذکر است که تنها سلول‌های آندوتلیالی که تشکیل لومن عروقی داده بودند در محاسبه وارد شدند و سلول‌های آندوتلیالی منفرد در نظر گرفته نشدند. عروق خونی با دیواره عضلانی هم از مطالعه خارج شدند. نتایج توسط ۲ پاتولوژیست با میکروسکوپ نوری (Olympus BX41, Japan) بررسی شد. سپس نسبت تراکم ماست سل دگرانوله به کل تعداد ماست سل‌ها در جداول ثبت شد. همچنین شدت ارتشاح آماسی با بررسی اسلایدهای رنگ آمیزی شده با همتوکسیلین-ئوزین تعیین شد. نتایج وارد SPSS با ویرایش ۱۶ شده و با آنالیزهای آماری زیر مورد تجزیه و تحلیل قرار گرفتند.

جهت ارزیابی مقایسه‌ای تعداد عروق خونی در کیست رادیکولر و گرانولوم دندانی از آزمون t -test و جهت بررسی مقایسه‌ای تعداد ماست سل و ماست سل دگرانوله در گرانولوم دندانی و کیست رادیکولار از آزمون‌های t -test و Mann Whitney استفاده شد. برای تعیین ارتباط تراکم عروق خونی، تعداد کل ماست سل‌ها و شدت ارتشاح التهابی، آزمون Spearman correlation به کار برده

دندانی ($P=0/07$ و $r=0/83$) و گرانولوم دندانی ($P=0/56$) اختلاف معنی داری نشان نداد.

آزمون اسپیرمن نشان داد که در کیست رادیکولار ارتباط مثبتی بین تراکم ماست سل با تعداد عروق خونی وجود دارد. ($P=0/03$ و $r=0/341$)

اما در گرانولوم دندانی ارتباط مثبتی بین تراکم ماست سل با تعداد عروق خونی مشاهده نشد. ($r=0/124$ و $P=0/6$)

دندانی ($r=0/54$ و $P=0/012$) با افزایش شدت التهاب، تراکم عروق خونی افزایش نشان داد.

در کیست رادیکولار با افزایش شدت التهاب، تعداد ماست سل دگرانوله، افزایش یافت. ($r=0/68$ و $P=0/001$) در گرانولوم دندانی اگرچه تعداد ماست سل دگرانوله با افزایش شدت التهاب افزایش نشان داد اما از نظر آماری اختلاف معنی داری مشاهده نشد. ($r=0/38$ و $P=0/096$) نسبت ماست سل دگرانوله به کل تعداد ماست سل ها با افزایش شدت التهاب در کیست رادیکولار ($r=0/38$ و

جدول ۱: توزیع فراوانی گرانولوم دندانی و کیست رادیکولار به تفکیک سن، جنس و محل ضایعه

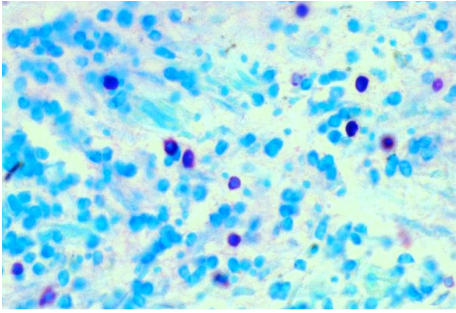
نوع ضایعه	میانگین سنی (سال)	جنس		محل ضایعه	
		مذکر	مونث	فک پایین	فک بالا
		تعداد (درصد)	تعداد (درصد)	تعداد (درصد)	تعداد (درصد)
گرانولوم دندانی	۳۲/۲±۱۱/۴	۱۱ (۵۵/۰)	۹ (۴۵/۰)	۶ (۳۰/۰)	۱۴ (۷۰/۰)
کیست رادیکولار	۳۴/۵±۱۲/۸	۷ (۳۵/۰)	۱۳ (۶۵/۰)	۱۱ (۵۵/۰)	۹ (۴۵/۰)

جدول ۲: مقایسه میانگین تراکم عروق خونی (MVD) در گرانولوم دندانی و کیست رادیکولار

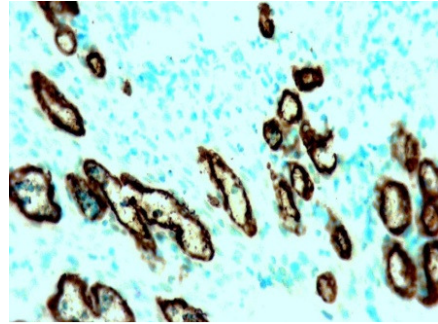
نوع ضایعه	حداقل تراکم عروق خونی	حداکثر تراکم عروق خونی	میانگین تراکم عروق خونی
			انحراف معیار ± میانگین
گرانولوم دندانی	۴	۳۲	۱۳ ± ۸/۰۲
کیست رادیکولار	۹	۲۳	۱۴/۸ ± ۴/۴۴

جدول ۳: مقایسه میانگین تراکم ماست سل، ماست سل دگرانوله به کل تعداد ماست سل در گرانولوم دندانی و کیست رادیکولار

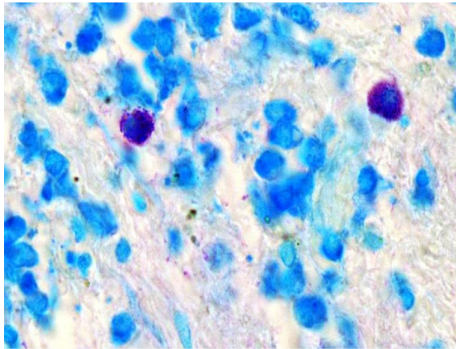
نوع نمونه	تراکم کلی ماست سل	تراکم ماست سل دگرانوله	نسبت تراکم ماست سل دگرانوله
	انحراف معیار ± میانگین	انحراف معیار ± میانگین	به کل تعداد ماست سل ها
			انحراف معیار ± میانگین
گرانولوم دندانی	۶/۷۵ ± ۸/۵۲	۲/۱ ± ۲/۹۱	۰/۱۹۴ ± ۰/۱۹۶
کیست رادیکولار	۱۴/۸ ± ۱۵/۴	۶/۱ ± ۷/۲	۰/۳۵۴ ± ۰/۱۶۶



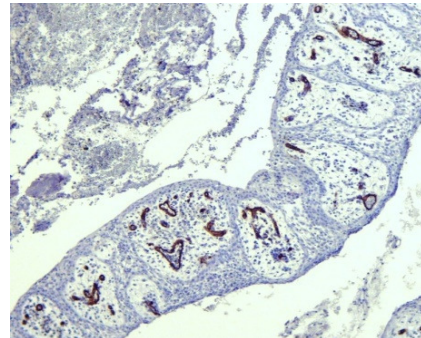
تصویر ۴: رنگ آمیزی تولوئیدین بلو در گرانولوم دندانی (X ۴۰)
رنگ پذیری ماست سل در گرانولوم دندانی و در مجاورت ارتشاح
آماسی مزمن



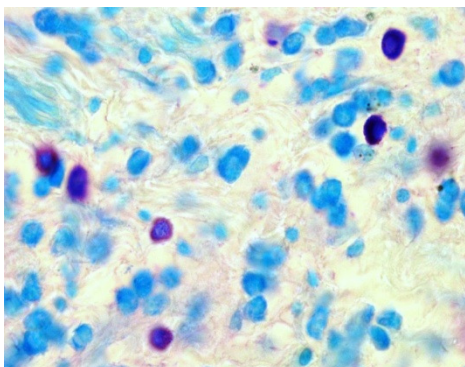
تصویر ۱: رنگ آمیزی ایمونوهیستوشیمی با نشانگر CD34 در
گرانولوم دندانی (X ۴۰) رنگ پذیری عروق خونی با نشانگر
CD34



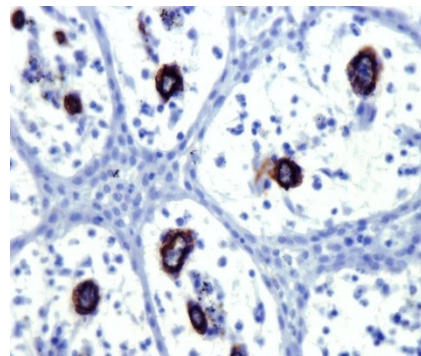
تصویر ۵: رنگ آمیزی تولوئیدین بلو در گرانولوم دندانی (X ۱۰۰)
رنگ پذیری ارغوانی-بنفش رنگ ماست سل ها در رنگ آمیزی
تولوئیدین بلو



تصویر ۲: رنگ آمیزی ایمونوهیستوشیمی با نشانگر CD34 در
کیست رادیکولار (X ۱۰) رنگ پذیری عروق خونی با نشانگر
CD34



تصویر ۶: رنگ آمیزی تولوئیدین بلو در کیست رادیکولار (X ۱۰۰)
رنگ پذیری ماست سل ها (ارغوانی-بنفش) در کیست رادیکولار و در
مجاورت ارتشاح آماسی مزمن



تصویر ۳: رنگ آمیزی ایمونوهیستوشیمی با نشانگر
CD34 در کیست رادیکولار (X ۴۰) رنگ پذیری عروق خونی در
مجاورت اپی تلیوم کیست و با نشانگر
CD34

بحث

بر اساس نتایج مطالعه حاضر، ماست سل‌ها در کلیه ضایعات التهابی پری‌آپیکال (کیست رادیکولار و گرانولوم دندان) مشاهده شدند، اما تراکم آنها در کیست رادیکولار بیشتر از گرانولوم دندان بود. اینگونه به نظر می‌رسد که ماست سل‌ها در پاتوژنز ضایعات التهابی پری‌آپیکال نقش دارند، اما تعداد و فعالیت آنها بر حسب مرحله بالینی تکامل ضایعات التهابی پری‌آپیکال متفاوت است. Rodini و همکاران^(۱۵) در ضایعات التهابی پری‌آپیکال و Farahani و همکاران^(۱۲) در ضایعات واکنشی دهان حضور ماست سل‌ها را مرتبط با مرحله بالینی تشکیل و تکامل این ضایعات گزارش کرده‌اند. Drazic و همکاران در مطالعه بر روی ۹۶ نمونه ضایعه التهابی پری‌آپیکال با رنگ‌آمیزی گیمسا، تنها در ۷۰/۸٪ موارد (۶۸ نمونه) از ضایعات فوق ماست سل‌ها را یافتند^(۱۰)، اما Sharma و همکاران در کلیه ضایعات التهابی پری‌آپیکال با رنگ‌آمیزی تولوئیدین بلو و آسترابلو ماست سل‌ها را مشاهده کردند. ایشان تعداد بیشتر ماست سل‌ها را با رنگ‌آمیزی آسترابلو نسبت به تولوئیدین بلو در ضایعات التهابی پری‌آپیکال گزارش کردند.^(۲۳)

نتایج مطالعه ما از نظر حضور ماست سل‌ها در کلیه ضایعات التهابی پری‌آپیکال تأییدکننده مطالعه Sharma و همکاران^(۲۲) بوده ولی با نتایج مطالعه Drazic و همکاران^(۱۰) متفاوت است. به نظر می‌رسد که نوع روش رنگ‌آمیزی در شناسایی تعداد ماست سل‌ها بر روی نتایج مطالعه مؤثر باشد. Marcal و همکاران با رنگ‌آمیزی تولوئیدین بلو تعداد بیشتر ماست سل را در گرانولوم دندان نسبت به کیست رادیکولار یافتند.^(۱۱) Montes و همکاران نیز تراکم ماست سل را در گرانولوم دندان با اپیتلیوم پرولیفه بیشتر از آبه حاد، مزمن و گرانولوم دندان بدون اپیتلیوم پرولیفه مطرح کردند.^(۲۳) نتایج

مطالعه ما از نظر تراکم بیشتر ماست سل در کیست رادیکولار نسبت به گرانولوم دندان تأییدکننده مطالعه Sharma^(۲۲)، Rodini^(۱۵)، Drazic و همکاران^(۱۰) است.

کیست رادیکولار و گرانولوم دندان از نظر بالینی و رادیوگرافی مشابه یکدیگرند و در نمای پاتولوژی تنها از نظر وجود اپی‌تلیوم سنگفرشی مطبق در کیست رادیکولار متفاوت از گرانولوم دندان است.^(۲۴) شاید افزایش تعداد ماست سل در کیست رادیکولار بیانگر نقش ماست سل‌ها در پرولیفراسیون بقایای اپی‌تلیالی مالاسز و تاثیر آنها در تشکیل کیست رادیکولار باشد.

در مطالعه حاضر بیشتر بودن تعداد ماست سل دگرانوله و نسبت ماست سل دگرانوله به کل تعداد ماست سل‌ها در کیست رادیکولار نسبت به گرانولوم دندان مشاهده شد که می‌تواند بیانگر فعالیت بیشتر ماست سل‌ها در کیست رادیکولار باشد اگرچه در مطالعات مختلف تعداد کلی ماست سل‌ها در ضایعات التهابی پری‌آپیکال بررسی شده است،^{(۲۲) و (۱۰)} اما تاکنون در مطالعه‌ای، تعداد ماست سل دگرانوله و نسبت ماست سل دگرانوله به کل تعداد ماست سل‌ها به تفکیک در ضایعات التهابی پری‌آپیکال تعیین نشده است.

Caries و همکاران بیان کردند که ماست سل‌ها با ترشح تریپتاز به طور غیرمستقیم در پرولیفراسیون اپی‌تلیالی مالاسز نقش دارند. ایشان گزارش نمودند که تریپتاز باعث تحریک آزادسازی IL-8 از سلول‌های اپی‌تلیالی و افزایش بیان ICAM شده و ممکن است در ترمیم اپی‌تلیوم و فراخوانی گرانولوسیت‌ها به دنبال فعالیت ماست سل نقش داشته باشد.^(۱۱)

مطالعات قبلی انجام شده در ضایعات مختلف ارتباط نزدیک بین ماست سل و عروق خونی و باندل‌های عصبی را گزارش کرده‌اند.^{(۱۵) و (۲۵)} در این مطالعه تراکم بیشتر

در این مطالعه علاوه بر تعداد ماست سل، تعداد عروق خونی نیز در ضایعات التهابی پری آپیکال بررسی شد، به طوری که افزایش تعداد عروق خونی در کیست رادیکولار نسبت به گرانولوم دندانی مشاهده شد، اما اختلاف از نظر آماری معنی دار نبود. اکثر مطالعات قبلی نقش VEGF/VIP را به عنوان مدیاتور اصلی رگ سازی در پاتوژنز ضایعات التهابی پری آپیکال تأیید کرده اند و در مطالعاتی از نشانگر CD۳۱ در بررسی تراکم عروق خونی در کیست رادیکولار استفاده شده است^(۲۸) اما در بررسی مقالات انگلیسی زبان، نشانگرهای CD۳۴ و CD۱۰۵ در تعیین تراکم عروق خونی در ضایعات التهابی پری آپیکال تا به حال استفاده نشده است. CD۳۴ به عنوان سیالوموسین و مولکول چسبندگی سلولی عمل کرده و بیانگر تراکم عروق خونی در ضایعات تومورال و غیرتومورال است، اما قادر به افتراق عروق خونی تازه تشکیل شده از عروق خونی اولیه نیست.^(۸)

مروری بر مکانیسم تشکیل ضایعات پری آپیکال تأییدکننده نقش رگ سازی در رشد و بزرگ شدن این ضایعات است.^(۲۸)

به نظر می رسد که سلول های آماسی ابتدا از عروق خونی میزبان جهت تأمین اکسیژن و مواد غذایی استفاده می کنند ولی با افزایش تعداد سلول های آماسی و بزرگ شدن ضایعات التهابی پری آپیکال، تشکیل عروق خونی جدید الزامی است. اما عروق خونی تازه تشکیل شده نابالغ بوده و نفوذپذیری بالایی دارند.^(۱۴ و ۲۹ و ۳۰)

لذا خروج اگزوداوترانسودا از آن ها و تجمع مایع در خارج عروق خونی باعث افزایش فشار اسمزی و محدودیت در ناژ لنفاوی شده و در نتیجه موجب افزایش اندازه ضایعات التهابی پری آپیکال به ویژه کیست رادیکولار می گردد.^(۳۱ و ۳۰ و ۱۴)

ماست سل ها در مجاورت سلول های آماسی مزمن و نواحی فعال التهابی، در ضایعات التهابی پری آپیکال بیشتر بود. البته تعداد کمتری از ماست سل ها در نواحی زیر اپی تلیوم در کیست رادیکولار و اکثراً با فاصله نسبت به عروق خونی مشاهده شدند.

در مطالعه حاضر، حضور ماست سل ها در نواحی مجاور اپی تلیوم سنگفرشی مطبق در کیست رادیکولار، به نوعی تأییدکننده نقش آنها در القاء پرولیفراسیون بقایای اپی تلیالی مالا سز و تاثیر در تشکیل کیست رادیکولار می باشد.

در این مطالعه اکثراً ماست سل ها در نواحی دورتری نسبت به عروق خونی مشاهده شدند. به نظر می رسد که ماست سل ها بیشتر عواملی را جهت مهاجرت سلول های آندوتلیال و فراخوانی آنها در نواحی دارای التهاب فعال ترشح می نمایند. مطالعه Rodini و همکاران حضور ماست سل ها را بیشتر در نواحی مجاور لنفوسیت ها و در مناطق التهابی فعال گزارش نمود.^(۱۵) Montes و همکاران تعداد ماست سل ها را در ضایعات التهابی پری آپیکال در نواحی دارای التهاب مزمن بیشتر دانسته و دگرانولاسیون آنها را در این نواحی مشاهده نمودند. ولی تعداد ماست سل های دگرانوله را محاسبه نکردند.^(۲۳) اما Walsh و همکاران ماست سل ها را به عنوان سلول هایی با گرانول های ترشحی فراوان و در اطراف عروق خونی در ضایعات دهانی مطرح کردند.^(۲۶) Kontianen و همکاران وجود ماست سل ها را در نواحی فیروزه ضایعات التهابی پری آپیکال گزارش نمودند.^(۲۷) مطالعه Rodini و همکاران^(۱۵) و Montes و همکاران^(۲۳) از نظر محل حضور ماست سل ها در توافق با نتایج مطالعه مذکور بوده، اما نتایج مطالعه Walsh و همکاران^(۲۶) و Kontianen و همکاران^(۲۷) تأییدکننده مطالعه ما نیست.

ماست سل‌ها قابل توجه است.

مطالعه Sharma و همکاران نقش ماست سل‌ها را در آغاز فرایند رگ‌سازی در التهاب تأیید نکرده و به نوعی آن‌ها را در تداوم روند التهاب موثر دانسته‌اند.^(۲۲)

مطالعه Leonardi و همکاران نیز بیانگر نقش سلول‌های آماسی و فیبروبلاست جهت تولید VPF/VEGF و رگ‌سازی در مراحل اولیه تشکیل ضایعات التهابی پری‌آپیکال است^(۳۲) که نتایج هر دو مطالعه به نوعی مؤید نتایج مطالعه مذکور است.

در این مطالعه با افزایش شدت ارتشاح التهابی، تعداد ماست سل‌ها و تعداد عروق خونی افزایش نشان داد اما نسبت ماست سل دگرانوله به کل تعداد ماست سل‌ها در ضایعات التهابی پری‌آپیکال با افزایش شدت التهاب اختلاف معنی‌داری را نشان نداد. به نظر می‌رسد که ماست سل‌ها همراه با ارتشاح آماسی مزمن عواملی را ترشح می‌کنند که منجر به افزایش تعداد عروق خونی می‌گردد. اگرچه مطالعه Walsh و همکاران^(۳۶) تأییدکننده نتایج مطالعه مذکور است اما مطالعه Leonardi و همکاران بیانگر ارتباط معکوس شدت التهاب، رگ‌سازی و تراکم ماست سل می‌باشد.^(۳۲) به نظر می‌رسد که نوع ضایعات موجود در مطالعه بر روی نتایج مؤثر باشد.

در مقایسه نتایج مطالعات مختلف با مطالعه مذکور تفاوت‌هایی دیده می‌شود که به نظر می‌رسد نوع روش رنگ‌آمیزی، نوع نشانگر مورد استفاده جهت تعیین تراکم عروق خونی، نوع ماده فیکساتیو استفاده شده، تعداد فیلد میکروسکوپی و بزرگنمایی مورد بررسی، طریقه بررسی تعداد عروق خونی و تعداد ماست سل، رنگ‌آمیزی توأم تولوئیدین بلو و ایمونوهیستوشیمی در یک اسلاید و یا در دو اسلاید جداگانه و حتی سن و جنس افراد مبتلا به ضایعات التهابی پری‌آپیکال بر روی نتایج مطالعه مؤثر

در مطالعه حاضر ارتباط مثبتی در تراکم ماست سل و عروق خونی در کیست رادیکولار دیده شد اما این ارتباط در گرانولوم دندان‌ی مشاهده نگردید. محققان در ضایعات مختلف ارتباط تراکم ماست سل با تراکم عروق خونی را بررسی کردند و در برخی از مطالعات این ارتباط تأیید شده است و نقش ماست سل‌ها در افزایش تراکم عروق خونی مثبت گزارش شده است^(۱۶ و ۱۷) اما مطالعات دیگر مثلاً در کارسینوم سلول کلیوی تراکم ماست سل و عروق خونی تأیید نشده است.^(۱۸)

به نظر می‌رسد که این ارتباط بر حسب نوع ضایعه و مراحل مختلف بالینی ضایعه متفاوت باشد. در مطالعه مذکور ارتباط مثبت تراکم عروق خونی با تراکم ماست سل در کیست رادیکولار تأییدکننده نقش ماست سل‌ها در افزایش رگ‌سازی در این ضایعه التهابی پری‌آپیکال است.

همواره این سؤال که ماست سل‌ها نقش اولیه در رگ‌سازی ضایعات التهابی پری‌آپیکال دارند یا نقش ثانویه مطرح است. به نظر می‌رسد که اگر نقش اولیه برای ماست سل در رگ‌سازی مطرح باشد تعداد ماست سل در گرانولوم دندان‌ی باید از کیست رادیکولار بیشتر باشد. چون در پیشرفت ضایعات التهابی پری‌آپیکال معمولاً تبدیل گرانولوم به کیست رادیکولار مشاهده می‌شود ولی عکس مطلب فوق در مطالعه ما مشاهده شد. بنابراین به نظر می‌رسد ماست سل‌ها در رگ‌سازی ضایعات التهابی پری‌آپیکال نقش ثانویه داشته باشند و در مراحل اولیه رگ‌سازی در ضایعات التهابی پری‌آپیکال، سلول‌های التهابی دیگری غیر از ماست سل‌ها در رگ‌سازی نقش داشته باشند و ماست سل‌ها نقش کمکی در فرایند رگ‌سازی این ضایعات و در ادامه روند رشد داشته باشند که احتمالاً از طریق تقابل عملکرد لنفوسیت‌ها و

باشد.

نتیجه گیری

ماست سل‌ها و عروق خونی در پاتوژنز ضایعات التهابی مزمن پری آپیکال موثرند. تراکم ماست سل و انواع دگرانوله آن و نسبت ماست سل دگرانوله به کل تعداد ماست سل‌ها در کیست رادیکولار بیشتر از گرانولوم دندان‌ی بود، اما تفاوت معنی‌داری در تراکم عروق خونی در دو ضایعه فوق دیده نشد. به نظر می‌رسد که ارتباط تراکم ماست سل با عروق خونی بر حسب مرحله مختلف بالینی ضایعات التهابی پری آپیکال متفاوت باشد.

تشکر و قدردانی

این مطالعه حاصل طرح تحقیقاتی مصوب و پایان نامه دانشجویی فاطمه ادهمی به شماره ۶۰۹ است که بدینوسیله از معاونت پژوهشی دانشگاه و کارکنان مرکز تحقیقات سلولی مولکولی بابل کمال تشکر را داریم.

بهترین شیوه درمان در ارتباط با ضایعات التهابی پری آپیکال حذف عامل محرک و درمان عصب کشی است. پیگیری بیمار همراه با درمان ریشه منجر به بهبود ناحیه می‌گردد ولی شناسایی بیشتر و فهمیدن مکانیسم‌های مؤثر در پاتوژنز و پیشرفت ضایعات التهابی پری آپیکال و عملکرد کلیه سلول‌های آماسی به ویژه ماست سل‌ها حائز اهمیت است.^(۲۴و۳۰) به طوری که شاید جلوگیری از فعالیت این سلول‌های چندکاره و مهندسی بالقوه بافت‌های مختلف بدن توسط داروهای ممانعت‌کننده از عملکرد دگرانولاسیون آن‌ها بتواند در آینده‌ای نه چندان دور در درمان ضایعات التهابی پری آپیکال کمک‌کننده باشد.

منابع

1. Marcal JR, Samuel RO, Femandes D, Araujo MS, Napimoga MH, Pelexra SA, et al. T helper cell type 17, regulatory T cell immunoregulatory balance in human radicular cysts and granulomas. *J Endod* 2010; 36(6): 995-9.
2. Shetty S, Amgadi PV, Rekha K. Radicular cyst in deciduous maxillary molars: A rarity. *Head Neck Pathol* 2010; 4(1): 27-30.
3. Nair PN. Apical periodontitis: A dynamic encounter between root canal infection and host response. *Periodontol* 2000; 13(2): 121-48.
4. Costa NL, Oton-Leit AF, Cheim-Junior AP, Alencar Rdec, Bittar GO, Silva RA, et al. Density and migration of mast cells in lip squamous cell carcinoma and actinic cheilitis. *Histol Histopathol* 2009; 24(4): 457-63.
5. De Brabois Adp. Comparison of four staining methods for detection of mast cell in equine bronchoalveolar lavage ploid. *Veterin Inter Med* 2005; 24(4): 457-63.
6. Nonak CF, Maia AP, Bascimento GJ, deAlmedia Fretas R, Batista de Snuzza L. Immunoexpression of vascular endothelial growth factor in periapical granulomas, radicular cysts and residual radicular cysts. *Oral Surg Oral Med Oral Pathol Oral Radiol Endod* 2008; 106(6): 896-902.
7. Zhang YY, San CF, Peng J. Expression of CD31, CD34 and CD105 in squamous cell carcinoma of tongue and their relationship with lymph node metastasis. *Hua Xi Kou Qiang Yi Xue Za Zhi* 2008; 26(2): 201-5. (Chinese)
8. Popiela TJ, Sikova J, Klimek M, Basta P, Niemiec T, Dobrogowski J, et al. The angiogenesis of CD34 antigen immunoreactivity level in invasive ductal breast cancer with respect to the presence of the lymph node metastases. *Neuro Endo Crimol Left* 2008; 29(4): 443-50.
9. Blair RJ, Meng H, Marches MJ. Human mast cells stimulate vascular tube formation tryptase is a novel potent angiogenic factor. *J Clin Invest* 1997; 99(11): 2691-700.

10. Drazic R, Sopta J, Minic A. Mast cells in periapical lesion, potential roles in their pathogenesis. *J Oral Pathol Med* 2010; 30(3): 257-62.
11. Caries JA, Walls AF. Mast cell tryptase is a mitogen for epithelial cells. Stimulation of IL-8 production and intercellular adhesion molecule-1 expression. *Immunol* 1990; 156(1): 275-83.
12. Farahani SS, Navabazadeh A, Ashkevari FS. Comparison of mast cells count in oral reactive lesions. *Pathol Res Pract* 2010; 206(3): 151-5.
13. Kabashima H, Nagata K, Maeda K, Injima T. Involvement of substance P, mast cells, TNF- α and ICAM-1 in the infiltration of inflammatory cells in human periapical granulomas. *J Oral Pathol Med* 2002; 31(3): 175-80.
14. Takanami I, Takauchi K, Naruke M. Mast cell density is associated with angiogenesis and poor prognosis in pulmonary adenocarcinoma. *Cancer* 2000; 88(12): 2686-92.
15. Rodini do, Batista AC, Lara VS. Comparative immunohistochemical study of the presence of mast cells in apical granulomas and periapical cysts. Possible role of the mast cell in the course of periapical lesion. *Oral Surg Oral Med Oral Pathol Oral Radiol Endod* 2004; 91(1): 59-63.
16. Mukaratirwa S, Chkafa L, Dliuago R, Mogo N. Mast cell density and angiogenesis in canine melanomas, malignancy and clinicopathological factors. *Vet Dermatol* 2006; 16(2): 141-6.
17. Ribatta D, Guidolin D, Marzullo A, Nico B, Annese T, Benagiano V, et al. Mast cells and angiogenesis in gastric carcinoma. *Int J Exp Pathol* 2010; 91(4): 350-6.
18. Mohtasham N, Babakoochi S, Salehinejad J, Montaser-Kouhsari L, Shakeri MT. Mast cell density and angiogenesis in oral dysplastic epithelium and low and high grade oral squamous cell carcinoma. *Acta Odontol Scand* 2010; 83(5): 30-40.
19. Mohseni MG, Mohammadi A, Heshmat AS, Kosari F, Meysamie AP. The lack of correlation between mast cell and microvessel density with pathologic feature of renal cell carcinoma. *Int Urol Nephrol* 2010; 42(1): 109-20.
20. Tasi CH, Weng SF, Rang LC, Huang YC, Huang FM, Chen YJ, et al. Immunohistochemical localization of tissue-type plasminogen activator inhibitor in radicular cysts. *J Oral Pathol Med* 2004; 33(3): 151-6.
21. Iamaroon A, Pongsiriwet S, Jittidecharaks S, Pattanaporn K, Prapayasatok S, Wanachantararak S. Increase of mast cells and tumor angiogenesis in oral squamous cell carcinoma. *J Oral Pathol Med* 2003; 32(4): 195-9.
22. Sharma R, Saxena S. Comparative study of the presence of mast cells in periapical granuloma and periapical cysts by toluidine blue and astrablue: Possible role of mast cells in the course of human periapical lesions. *Int J Oral Med Sci* 2010; 9(1): 17-25.
23. Montes CL, Garcés-Ortiz M, Rosales-Grsia G, Hermandes-Guerrero JC. Importance of mast cells in human periapical inflammatory lesions. *Oral Pathol* 2004; 30(12): 855-9.
24. Neville BW, Dam DD, Allen CM, Bouquot JE. *Oral and Maxillofacial Pathology*. 3rd ed. Philadelphia: W.B.Saunders Co; 2009. P. 132-4.
25. Francies H, Meihinger CJ. A review of mast cells and liver disease: What have we learned? *Dig Liver Dis* 2010; 42(8): 529-36.
26. Walsh LJ, Davis MF, Xu LJ, Sarage NW. Relationship between mast cell degranulation and inflammation in the oral cavity. *J Oral Pathol Med* 1995; 24(6): 266-72.
27. Kontianen S, Ranta H, Lautenschlager I. Cells infiltrating human periapical inflammatory lesion. *J Oral Pathol* 1986; 15(10): 544-6.
28. Tete S, Mastrangelo F, Grimoldi S, Costanzo G, Salini L, Speranza L, et al. Immunohistochemical evaluation of CD31 in human cystic radicular lesions and in keratocyst. *Int J Immun Pathol Pharmacol* 2005; 18(3): 39-45.
29. Regezi J, Sciubba J, Jordan CK. *Oral Pathology, Clinical Pathologic Correlations*. 5th ed. Philadelphia: W.B.Saunders Co; 2008. P. 238-9.
30. Kumar V, Abbas AK, Fausto N, Robbins C, Cotran C. *Pathologic Basis of Disease*. 7th ed. Philadelphia: W.B.Saunders Co; 2005. P. 310-3.
31. Hosina R, Linggen MW. Angiogenesis in oral cancer. *J Dent Educ* 2000; 65(11): 1282-90.
32. Leonardi R, Caltabiano M, Pagano M, Pezzuto V, Loreto C. Detection of vascular endothelial growth factor, vascular permeability factor in periapical lesions. *J Endod* 2003; 20(3): 180-4.