

## ارزیابی رابطه مراحل رویش دندانی و مراحل بلوغ اسکلتال به روش بررسی ستون مهره‌های گردنی

شهین امامی میبیدی\*، مریم پوستی\*\*، عسل فطرتی\*\*\*، محمدجواد خرازی فرد\*\*\*\*  
\* دانشیار گروه ارتودانتیکس، دانشکده دندانپزشکی، دانشگاه آزاد اسلامی تهران  
\*\* استادیار گروه ارتودانتیکس، دانشکده دندانپزشکی، دانشگاه آزاد اسلامی تهران  
\*\*\* دستیار تخصصی گروه ارتودانتیکس، دانشکده دندانپزشکی، دانشگاه آزاد اسلامی تهران  
\*\*\*\* دندانپزشک، مشاور تحقیقاتی، مرکز تحقیقات دندانپزشکی، دانشگاه علوم پزشکی تهران  
تاریخ ارائه مقاله: ۹۰/۸/۲۸ - تاریخ پذیرش: ۹۱/۲/۲۱

### Assessment of the Relation between Clinical Phases of Dental Eruption and Skeletal Maturity Stages Using Cervical Vertebrae Method

Shahin EmamiMeibodi\*, Maryam Pousti\*\*, Asal Fetrati\*\*\*, MohammadJavad KharraziFard\*\*\*\*

\* Associate Professor, Dept of Orthodontic, School of Dentistry, Islamic Azad University of Medical Sciences, Tehran, Iran

\*\* Assistant Professor, Dept of Orthodontic, School of Dentistry, Islamic Azad University of Medical Sciences, Tehran, Iran.

\*\*\* Postgraduate Student, Dept of Orthodontic, School of Dentistry, Islamic Azad University of Medical Sciences, Tehran, Iran.

\*\*\*\* Dentist, Research Advisor, Dental Research Center, Tehran University, Tehran, Iran.

Received: 19 November 2011; Accepted: 10 May 2012

**Introduction:** Timing is an important factor in orthodontic treatment planning. Skeletal age is a standard indicator for determining optimum time for treatment. On the other hand, in clinic the phases of the dentition (deciduous, early and late mixed, permanent) have often been used for treatment timing, investigations of the different outcomes of treatment protocols at earlier vs later stages of development. Considering the importance of this issue and to evaluate it in the Iranian adolescents, the purpose of this study was to evaluate the relation between clinical phases of dental eruption and the skeletal maturity stages by cervical vertebrae method (CVM).

**Materials & Methods:** Panoramic radiographs and lateral cephalograms of 100 boys and 100 girls were used. For determination of the Phases of dentition, Vander Linden method and for the skeletal maturity, CVM were used. The relationship between the skeletal maturity (stages in CVM) and the phases of the dentition was evaluated statistically by means of indicators of diagnostic tests and spearman's rho analysis.

**Results:** Spearman's rho analysis indicated a relatively strong correlation of 0.775 ( $P < 0.001$ ); The early mixed dentition phase was a valid indicator of prepubertal stage (CS1), but the late mixed and early permanent dentitions were not valid indicators for the diagnosis of the onset of the pubertal growth spurt (CS3).

**Conclusion:** In comparison with a reliable indicator of skeletal maturity (CVM), the dentition phases perform poorly in the detection of the onset of the pubertal spurt in skeletal growth.

**Key words:** Phases of dental eruption, skeletal maturity, CVM.

# Corresponding Author: Asalfetrati@yahoo.com

J Mash Dent Sch 2012; 36(2): 95-104.

#### چکیده

**مقدمه:** تعیین زمان درمان یک بخش اساسی در طرح ریزی درمان ارتودنسی است. سن اسکلتی یک شاخص استاندارد است که در تعیین زمان مناسب درمان مورد استفاده قرار می‌گیرد. از طرف دیگر برای شروع درمان، بررسی نتایج درمانی و یا مقایسه نتایج درمان زودهنگام و دیرهنگام در کلینیک، فازهای دندانی (Deciduous, Early mixed, Late mixed, Permanent) مورد استفاده قرار می‌گیرند. با توجه به این موضوع و عدم وجود تحقیقات مشابه در کودکان و نوجوانان ایرانی، این تحقیق با هدف تعیین رابطه مراحل رویش دندانی و بلوغ اسکلتال در نژاد ایرانی به روش بررسی ستون مهره‌های گردنی انجام پذیرفت.

# مولف مسؤول، نشانی: تهران، دانشگاه آزاد اسلامی، گروه ارتودانتیکس، تلفن: ۰۹۱۲۱۹۷۹۲۹۰

E-mail: Asalfetrati@yahoo.com

**مواد و روش‌ها:** رادیوگرافی سفالوگرام و پانورامیک ۲۰۰ بیمار شامل ۱۰۰ پسر و ۱۰۰ دختر مورد استفاده قرار گرفت. فازهای دندانی با روش Vander Linden و مراحل بلوغ استخوانی توسط روش بررسی ستون مهره‌های گردنی تعیین گردید. همبستگی دو روش توسط آنالیز آماری Spearman's rho و همچنین تست‌های تشخیصی مورد بررسی قرار گرفت.

**یافته‌ها:** همبستگی مراحل بلوغ استخوانی مهره‌های گردنی و فازهای دندانی براساس آزمون Spearman's rho، ۰/۷۵۵ به دست آمد که نشانگر رابطه نسبتاً قوی بین فازهای دندانی و مراحل بلوغ استخوانی مهره‌های گردنی بود ( $P < ۰/۰۰۱$ ). فاز دندانی Early mixed ارزش تشخیصی بالایی برای شناسایی مرحله Prepubertal نشان داد. هیچیک از دو فاز Late mixed و Early permanent شاخص ارزشمندی برای تعیین ظهور جهش رشدی بلوغ (CS3) نبودند.

**نتیجه‌گیری:** در مقایسه با شاخص بلوغ اسکلتال قابل اطمینان مثل بررسی ستون مهره‌های گردنی، فازهای دندانی در تشخیص جهش رشدی وابسته به بلوغ، عملکرد ضعیفی از خود نشان دادند.

**واژه‌های کلیدی:** مراحل رویش دندانی، بلوغ اسکلتال، روش بررسی ستون مهره‌های گردنی.

مجله دانشکده دندانپزشکی مشهد / سال ۱۳۹۱ دوره ۳۶ / شماره ۲: ۹۵-۱۰۴.

## مقدمه

تعیین زمان درمان یک بخش اساسی در طرح‌ریزی درمان ارتودنسی می‌باشد، به خصوص در درمان‌های ارتوپدی دندانی-صورتی آغاز درمان در زمان مناسب، نتایج مطلوبی در هر سه پلن قدامی خلفی، عرضی و عمودی ایجاد می‌کند. مسئله انتخاب زمان صحیح برای درمان‌های ارتوپدی دندانی-صورتی با تعیین زمان‌های تسریع رشد، ارتباط تنگاتنگ دارد، به خصوص در مورد فک پایین که بهترین نتایج، جهت درمان ارتوپدی هنگام درمان همزمان با جهش رشدی بلوغ به دست می‌آید. بهترین زمان جهت درمان دفی شنسی فک بالا قبل از جهش رشدی دوران بلوغ در نظر گرفته می‌شود.<sup>(۱و۲)</sup>

از شاخص‌های مختلفی که جهت تخمین بلوغ اسکلتال مورد بررسی قرار گرفته‌اند می‌توان به افزایش قد<sup>(۳-۵)</sup>، کلسیفیکاسیون استخوان‌های میچ و دست<sup>(۶-۸)</sup> و تکامل ستون مهره‌های گردنی<sup>(۹-۱۴)</sup> اشاره کرد. بهترین و قابل اعتمادترین نشانگر بیولوژیک استفاده از رادیوگرافی انگشتان و میچ دست می‌باشد.<sup>(۹)</sup> با این روش بیمار متحمل پرداخت هزینه و دریافت دوز اشعه بیشتر برای تهیه رادیوگرافی میچ دست می‌گردد. به همین منظور محققین

مطالعاتی روی تکامل مهره‌های گردنی که در رادیوگرافی لترال سفالومتری مشهود است، انجام داده‌اند. نتایج این مطالعات نشان می‌دهد که مهره‌های گردن راهنمایی خوب و قابل اعتماد برای تعیین بلوغ اسکلتی می‌باشند.<sup>(۹و۱۰)</sup>

همچنین رابطه میان تکامل سیستم دندانی و بلوغ اسکلتی توسط تعدادی از محققین مورد بررسی قرار گرفته است. برخی همبستگی میان مراحل کلسیفیکاسیون دندانی و بلوغ اسکلتال را بالا گزارش کرده‌اند.<sup>(۱۵-۲۲)</sup> در حالی که عده‌ای دیگر همبستگی میان مینرالیزاسیون دندان‌ها و دیگر پارامترهای تکامل فیزیکی را پایین دانسته‌اند.<sup>(۲۳و۲۴)</sup>

Baccetti مراحل تکامل ستون مهره‌های گردنی (CVM) را با زمان جهش رشدی فک پایین انطباق داد<sup>(۲)</sup> و Baccetti و Franchi با موفقیت از روش CVM، جهت تشخیص زمان مناسب جهت آغاز درمان ارتوپدیک در بیماران کلاس II استفاده نمودند<sup>(۱۱-۱۴)</sup> و در تحقیقی جدیدتر رابطه فازهای دندانی و بلوغ اسکلتال را مورد بررسی قرار داده و نتیجه‌گیری کردند که Early mixed dentition ارزش تشخیصی بالایی برای مرحله Prepubertal بلوغ اسکلتال دارد.<sup>(۱)</sup> از آنجا که برای شروع درمان، بررسی نتایج درمانی و یا مقایسه نتایج درمان زود هنگام و دیر هنگام در

نمونه‌ها دارای کست مطالعه، رادیوگرافی پانورامیک و لترال سفالوگرام با کیفیت مناسب بودند.

فازهای دندان‌ها با کمک دنتال کست‌ها و رادیوگرافی‌های پانورامیک بر اساس تعاریف زیر تعیین گردید.<sup>(۱)</sup>

Early mixed dentition: افتادن انسیزورهای شیری، رویش اولین مولرهای دائمی و انسیزورهای دائمی.

Intermediate mixed dentition: رویش کامل انسیزورهای دائمی و مولرهای اول دائمی، حضور دندان‌های شیری در سگمنت باکال.

Late mixed dentition: افتادن کانین‌ها و مولرهای شیری، رویش کانین‌ها و پرمولرهای دائمی.

Early permanent dentition: حضور تمامی دندان‌های دائمی (وجود احتمالی مولر دوم، عدم حضور مولر سوم).

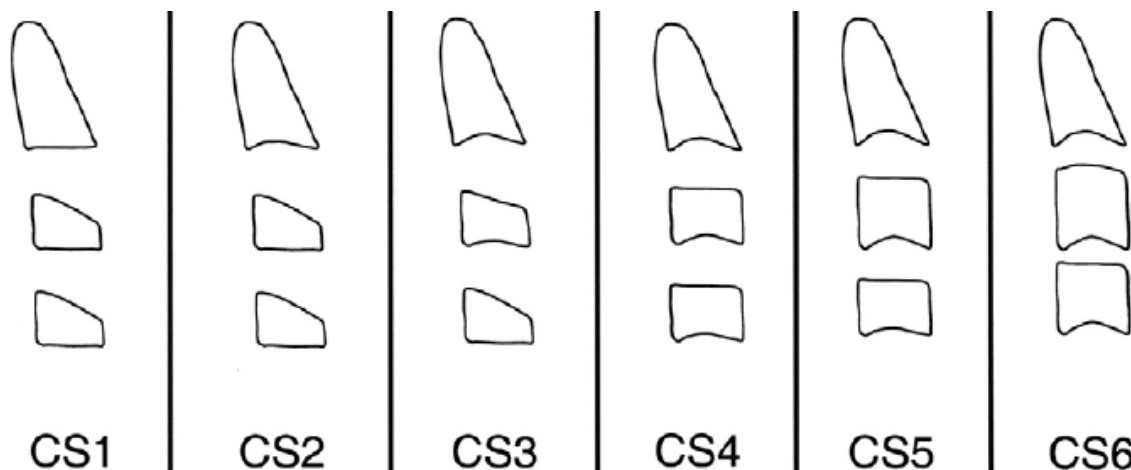
تعیین مرحله بلوغ اسکلتال با استفاده از لترال سفالوگرام به روش Cervico vertebral maturation یا CVM ارائه شده توسط Baccetti انجام گرفت.<sup>(۲)</sup> ۶ مرحله CVM در تصویر ۱ نشان داده شده است. در هر مرحله مهره‌های C2، C3 و C4 نشان داده شده‌اند. مراحل به صورت زیر تعریف می‌گردد:

کلینیک، فازهای دندان‌ها (Early mixed, Deciduous, Permanent و Late mixed) مورد استفاده قرار می‌گیرند و با توجه به این مساله که رابطه فازهای دندان‌ها و بلوغ اسکلتال به طور خاص در نژاد ایرانی مورد بررسی قرار نگرفته بود، این تحقیق در بخش ارتودنسی دانشکده دندانپزشکی دانشگاه آزاد اسلامی تهران با هدف تعیین رابطه مراحل رویش دندان‌ها و بلوغ اسکلتال در نژاد ایرانی به روش CVM انجام پذیرفت.

### مواد و روش‌ها

این مطالعه مقطعی، بر روی ۲۰۰ بیمار (۱۰۰ پسر و ۱۰۰ دختر) از میان مراجعه کنندگان به بخش ارتودنسی دانشکده دندانپزشکی دانشگاه آزاد اسلامی انجام گرفت. حجم نمونه با توجه به مطالعات مشابه تعیین گردید.<sup>(۱۶)</sup> نحوه نمونه‌گیری مستمر و مبتنی بر هدف بود و مواردی که سبب حذف فرد از مطالعه می‌شد شامل سیستم دندان‌ها کامل شیری، سیستم دندان‌ها کامل دائمی (وجود دندان مولر سوم)، آنومالی‌های کرانیوفاسیال، شکاف کام و لب، پوسیدگی‌های وسیع، از دست دادن زودرس دندان‌های شیری به دلیل تروما یا پوسیدگی‌های گسترده، دندان‌های اضافی آژنزی‌ها و دیگر آنومالی‌های دندان‌ها بود. تمامی

تصویر ۱: مراحل بلوغ اسکلتال با استفاده از لترال سفالومتري به روش تکامل Cervico vertebral یا CVM ارائه شده توسط Baccetti



قرار دادند. میزان توافق برای فاز دندانی ۹۳/۳۴ درصد و برای فاز اسکلتی ۸۶/۶۷ درصد بود. میزان Kappa به ترتیب ۹۱/۲۴ و ۸۴/۷۲ به دست آمد. موارد عدم توافق مجدداً مورد بررسی قرار گرفت تا دو محقق به نتیجه یکسان برسند. سپس ۱۰ نمونه مجدداً جداگانه توسط دو محقق بررسی و توافق کامل بدست آمد.

توزیع مراحل CVM در فازهای دندانی به دست آورده شد که در جدول ۱ نشان داده شده است. میزان همبستگی و رابطه فازهای کلینیکال دندانی با مراحل بلوغ اسکلتال براساس روش CVM با آزمون Spearman's rho محاسبه گردید. همچنین شاخص‌های حساسیت (Sensitivity)، ویژگی (Specificity)، ارزش اخباری مثبت، PPV (Positive predictive value) و ارزش اخباری منفی NPV (Negative predictive value) برای هر کدام از فازهای دندانی جهت پیش‌بینی مراحل مختلف بلوغ اسکلتال محاسبه شد.

#### یافته‌ها

میانگین سنی در گروه Early mixed dentition ۷/۰۱±۰/۴۹، در گروه Intermediate mixed dentition ۸/۷۶±۰/۹۸، در گروه Late mixed dentition ۱۰/۷۳±۱/۰۵ و در گروه Early permanent dentition ۱۲/۷۹±۰/۸۶ به دست آمد. فراوانی مراحل مختلف بلوغ اسکلتال به روش CVM به تفکیک فازهای دندانی در جدول ۱ آمده است. میزان همبستگی مراحل بلوغ استخوانی مهره‌های گردنی (CVMS) و فازهای دندانی براساس آزمون Spearman's rho ۰/۷۵۵ به دست آمد که نشانگر رابطه نسبتاً قوی بین فازهای دندانی و مراحل بلوغ استخوانی مهره‌های گردنی بود ( $P < ۰/۰۰۱$ ). نتایج تست‌های تشخیصی به تفکیک هر گروه سنی در جداول ۲ تا ۵ آمده است. همانطور که در جداول ۲ تا ۵ مشاهده

- Cervical stage 1 (CS1): لبه تحتانی هر سه مهره صاف است. تنه C3 و C4 به شکل ذوزنقه می‌باشد (لبه فوقانی تنه مهره از عقب به جلو باریک می‌شود). جهش رشدی فک پایین زودتر از ۲ سال بعد از این مرحله اتفاق نخواهد افتاد.

- Cervical stage 2 (CS2): لبه تحتانی دومین مهره گردنی مقعر است. تنه مهره‌های C3 و C4 هنوز ذوزنقه می‌باشد. جهش رشدی فک پایین زودتر از ۱ سال بعد از این مرحله اتفاق نخواهد افتاد.

- Cervical stage 3 (CS3): تقعر در لبه تحتانی C2 و C3 وجود دارد. تنه مهره‌های C3 و C4 می‌تواند ذوزنقه یا مستطیل افقی باشد. جهش رشدی فک پایین در طی ۱ سال بعد از این مرحله اتفاق خواهد افتاد.

- Cervical stage 4 (CS4): تقعر در لبه تحتانی C2 و C3 وجود دارد. تنه مهره‌های C3 و C4 مستطیل افقی است. جهش رشدی فک پایین در ۱ یا ۲ سال قبل از این مرحله اتفاق افتاده است.

- Cervical stage 5 (CS5): تقعر در لبه تحتانی C2 و C3 وجود دارد. حداقل یکی از مهره‌های C3 و C4 به شکل مربع می‌باشد. فاصله از وقوع جهش رشدی فک پایین بیشتر از ۱ سال می‌باشد.

- Cervical stage 6 (CS6): تقعر در لبه تحتانی C2 و C3 وجود دارد. حداقل یکی از مهره‌های C3 و C4 به شکل مستطیل عمودی می‌باشد. از وقوع جهش رشدی فک پایین بیشتر از ۲ سال گذشته است.

یک فرد متخصص، فاز کلینیکال دندانی را از روی مدل‌های مطالعه و یک متخصص دیگر مرحله تکاملی CVM را از روی لترال سفالومتری به صورت کور تعیین کردند. پس از دو هفته متخصصین به طور تصادفی مجدداً ۱۵ مورد را برای ارزیابی خطای اندازه‌گیری مورد بررسی

dentition برای CS4 مشاهده می‌شود. بالاترین ارزش اخباری منفی در تمامی فازهای دندانپزشکی برای مرحله CS5 بود و بالاترین ارزش اخباری مثبت در فازهای دندانپزشکی Early mixed dentition و Intermediate mixed dentition را می‌توان برای مرحله CS1 مشاهده کرد، درحالی که در Early permanent dentition و Late mixed dentition برای CS3 بود.

می‌شود بیشترین حساسیت در فاز دندانپزشکی Early mixed dentition برای مرحله CS1، در Intermediate mixed dentition برای CS2، در Late mixed dentition برای CS3 و در Early permanent dentition برای CS4 می‌باشد. بالاترین ویژگی در فاز دندانپزشکی Early mixed dentition و Intermediate mixed dentition را می‌توان برای مرحله CS1 مشاهده کرد، درحالی که در Late mixed dentition و Early permanent dentition برای مرحله CS3 و در Early permanent dentition بیشترین ویژگی برای مرحله CS3 و در Early permanent dentition

جدول ۱: فراوانی مراحل مختلف بلوغ اسکلتال به روش CVM به تفکیک فازهای دندانپزشکی

CVMS						فازهای دندانپزشکی
CS6	CS5	CS4	CS3	CS2	CS1	
۰ (۰/۰)	۰ (۰/۰)	۰ (۰/۰)	۰ (۰/۰)	۳ (۶/۰)	۴۷ (۹۴/۰)	Early mixed (n=50)
۰ (۰/۰)	۰ (۰/۰)	۰ (۰/۰)	۲ (۴/۰)	۱۷ (۳۴/۰)	۳۱ (۶۲/۰)	Intermediate mixed (n=50)
۰ (۰/۰)	۰ (۰/۰)	۵ (۱۰/۰)	۱۹ (۳۸/۰)	۱۵ (۳۰/۰)	۱۱ (۲۲/۰)	Late mixed (n=50)
۰ (۰/۰)	۴ (۸/۰)	۱۶ (۳۲/۰)	۱۸ (۳۶/۰)	۱۰ (۲۰/۰)	۲ (۴/۰)	Early permanent (n=50)

جدول ۲: میزان شاخص‌های تشخیصی برای مرحله Early mixed dentition به تفکیک مراحل مختلف بلوغ اسکلتال

NPV**		PPV*		Specificity		Sensitivity		CVMS
95% CI	Value	95% CI	Value	95% CI	Value	95% CI	Value	
۰/۶۵-۰/۷۷	۰/۷۱	۰/۹۱-۰/۹۷	۰/۹۴	۰/۹۵-۰/۹۹	۰/۹۷	۰/۴۵-۰/۵۹	۰/۵۲	CS1
۰/۶۶-۰/۷۸	۰/۷۲	۰/۰۳-۰/۰۹	۰/۰۶	۰/۶۴-۰/۷۶	۰/۷۰	۰/۰۳-۰/۱۱	۰/۰۷	CS2
۰/۶۸-۰/۸	۰/۷۴	۰	۰/۰۰	۰/۶۲-۰/۷۶	۰/۶۹	۰	۰/۰۰	CS3
۰/۸۱-۰/۹۱	۰/۸۶	۰	۰/۰۰	۰/۶۶-۰/۷۸	۰/۷۲	۰	۰/۰۰	CS4
۰/۹۵-۰/۹۹	۰/۹۷	۰	۰/۰۰	۰/۶۸-۰/۸	۰/۷۴	۰	۰/۰۰	CS5

\* Positive predictive value

\*\* Negative predictive value

جدول ۳: میزان شاخص‌های تشخیصی برای مرحله Intermediate mixed dentition به تفکیک مراحل مختلف بلوغ اسکلتال

NPV**		PPV*		Specificity		Sensitivity		CVMS
95% CI	Value	95% CI	Value	95% CI	Value	95% CI	Value	
۰/۵۳-۰/۶۷	۰/۶۰	۰/۵۵-۰/۶۹	۰/۶۲	۰/۷۸-۰/۸۸	۰/۸۳	۰/۲۷-۰/۴۱	۰/۳۴	CS1
۰/۷۵-۰/۸۷	۰/۸۱	۰/۲۷-۰/۴۱	۰/۳۴	۰/۷۳-۰/۸۵	۰/۷۹	۰/۳۱-۰/۴۵	۰/۳۸	CS2
۰/۶۹-۰/۸۱	۰/۷۵	۰/۰۱-۰/۰۷	۰/۰۴	۰/۶۱-۰/۷۵	۰/۶۸	۰/۰۲-۰/۰۸	۰/۰۵	CS3
۰/۸۱-۰/۹۱	۰/۸۶	.	۰/۰۰	۰/۶۶-۰/۷۸	۰/۷۲	.	۰/۰۰	CS4
۰/۹۵-۰/۹۹	۰/۹۷	.	۰/۰۰	۰/۶۸-۰/۸	۰/۷۴	.	۰/۰۰	CS5

\* Positive predictive value

\*\* Negative predictive value

جدول ۴: میزان شاخص‌های تشخیصی برای مرحله Late mixed dentition به تفکیک مراحل مختلف بلوغ اسکلتال

NPV**		PPV*		Specificity		Sensitivity		CVMS
95% CI	Value	95% CI	Value	95% CI	Value	95% CI	Value	
۰/۴-۰/۵۴	۰/۴۷	۰/۰۷-۰/۱۷	۰/۶۴	۰/۵۷-۰/۷۱	۰/۲۲	۰/۱۶-۰/۲۸	۰/۴۷	CS1
۰/۷۴-۰/۸۶	۰/۸۰	۰/۲۶-۰/۴	۰/۷۷	۰/۷۱-۰/۸۳	۰/۳۰	۰/۲۴-۰/۳۶	۰/۸۰	CS2
۰/۸۲-۰/۹۲	۰/۸۷	۰/۴۲-۰/۵۶	۰/۸۱	۰/۷۵-۰/۸۷	۰/۳۸	۰/۳۱-۰/۴۵	۰/۸۷	CS3
۰/۸۵-۰/۹۳	۰/۸۹	۰/۱۸-۰/۳	۰/۷۵	۰/۶۹-۰/۸۱	۰/۱۰	۰/۰۶-۰/۱۴	۰/۸۹	CS4
۰/۹۵-۰/۹۹	۰/۹۷	.	۰/۷۴	۰/۶۸-۰/۸	۰/۰۰	.	۰/۹۷	CS5

\* Positive predictive value

\*\* Negative predictive value

جدول ۵: میزان شاخص‌های تشخیصی برای مرحله Early permanent dentition به تفکیک مراحل مختلف بلوغ اسکلتال.

NPV**		PPV*		Specificity		Sensitivity		CVMS
95% CI	Value	95% CI	Value	95% CI	Value	95% CI	Value	
۰/۳۴-۰/۴۸	۰/۴۱	۰/۰۱-۰/۰۷	۰/۰۴	۰/۴۹-۰/۶۳	۰/۵۶	۰-۰/۰۴	۰/۰۲	CS1
۰/۷۱-۰/۸۳	۰/۷۷	۰/۱۴-۰/۲۶	۰/۲۰	۰/۶۸-۰/۸	۰/۷۴	۰/۱۶-۰/۲۸	۰/۲۲	CS2
۰/۸۱-۰/۹۱	۰/۸۶	۰/۲۹-۰/۴۳	۰/۳۶	۰/۷۴-۰/۸۶	۰/۸۰	۰/۳۹-۰/۵۳	۰/۴۶	CS3
۰/۹۵-۰/۹۹	۰/۹۷	۰/۲۵-۰/۳۹	۰/۳۲	۰/۷۵-۰/۸۷	۰/۸۱	۰/۷-۰/۸۲	۰/۷۶	CS4
۱	۱	۰/۰۴-۰/۱۲	۰/۰۸	۰/۷-۰/۸۲	۰/۷۶	۱	۱	CS5

\* Positive predictive value

\*\* Negative predictive value

## بحث

استفاده از میزان کلسیفیکایون مهره‌های گردن جهت تعیین فاز رشدی سریع و در نهایت انتخاب زمان ایده‌آل برای درمان ارتوپدی دنتوفاسیال می‌تواند در اصلاح عدم هماهنگی ساختار کرانیوفاسیال بیمار موثر باشد<sup>(۲)</sup> مطالعات مختلف اعتبار روش CVM را جهت تعیین زمان بلوغ اسکلتال تایید نموده‌اند. از جمله Pancherz و همکارانش اطمینان روش CVM را در ارزیابی بلوغ اسکلتال، قابل مقایسه با روش رادیوگرافی میج و دست دانستند.<sup>(۲۵)</sup> Grave و همکارش نیز اعتبار روش CVM را در بومی‌های استرالیا تایید نموده‌اند.<sup>(۲۶)</sup> ایمانی مقدم و همکاران نیز این مطلب را در نژاد ایرانی مورد تایید قرار دادند.<sup>(۱۰)</sup> Rozylo-Kalinowska رابطه‌ای متوسط را میان مراحل تکامل دندان‌های Demirjian و مراحل بلوغ ستون مهره‌های گردنی مشاهده نمودند.<sup>(۲۱)</sup> Kumar و همکاران مراحل کلسیفیکاسیون دندان‌های مولر دوم فک پایین به روش Demirjian را نشانگرهای قابل اعتمادی برای بلوغ اسکلتال گزارش کردند.<sup>(۲۲)</sup> Krailassiri و همکارانش همبستگی میان مراحل کلسیفیکاسیون دندان‌های و بلوغ اسکلتال را به استثنا مولر سوم، نسبتاً بالا گزارش کردند.<sup>(۱۶)</sup> در برخی مطالعات رابطه میان کلسیفیکاسیون دندان‌های کانین فک پایین و نشانگرهای بلوغ اسکلتالی قوی توصیف شده است.<sup>(۲۰-۱۵)</sup> برخلاف آنها Lewis و Anderson همبستگی میان مینرالیزاسیون دندان‌ها و دیگر پارامترهای تکامل فیزیکی را پایین دانسته‌اند.<sup>(۲۳ و ۲۴)</sup>

در تحقیق حاضر، میزان همبستگی مراحل بلوغ

استخوانی مهره‌های گردنی (CVMS) و فازهای دندان‌های بالا بود که نشانگر رابطه نسبتاً قوی بین فازهای دندان‌های و مراحل بلوغ استخوانی مهره‌های گردنی می‌باشد. نتایج مطالعه حاضر مشابه تحقیق Baccetti و Franchi است که با موفقیت از روش CVM جهت تشخیص زمان مناسب جهت آغاز درمان ارتوپدیک در بیماران کلاس II استفاده کردند.<sup>(۱۴-۱۱)</sup>

فاز Early mixed dentition، در تمام تست‌های تشخیصی حساسیت بالایی را برای CS1 نشان داد که نشان‌دهنده مفید بودن فاز Early mixed dentition برای تشخیص CS1 می‌باشد. بالاترین ویژگی نیز برای مرحله CS1 مشاهده شد. درحالی که در CS2 مقادیر Sensitivity و Positive predictive value پایین بود؛ یعنی احتمال آن که بتوان این فاز دندان‌های را منطبق بر مرحله اسکلتال CS2 دانست پایین‌تر است. همچنین در فاز Early mixed dentition براساس این مطالعه، هیچیک از نمونه‌ها در مرحله اسکلتال CS3-CS6 قرار نداشتند. ۹۴٪ افراد در این فاز دندان‌های در مرحله اسکلتال CS1 قرار داشتند یعنی حداقل ۲ سال تا زمان جهش رشدی فک پایین فاصله وجود داشته است. و در مجموع ۱۰۰٪ افراد در مرحله Prepubertal (حداقل ۱ سال) قرار داشتند. نتایج به دست آمده با نتایج Franchi و همکارانش<sup>(۱)</sup> مشابه می‌باشد. مرحله Prepubertal زمان مناسب برای درمان‌های ارتوپدیک فک بالا تلقی می‌شود.

در فاز Intermediate mixed dentition، درصد افراد موجود در مرحله CS1 نزدیک به دوبرابر مرحله CS2 بود،

پایان جهش رشدی است. اما در مجموع ۶۸٪ افراد در مرحله CS3 یا CS4 قرار داشتند یعنی در مرحله حداکثر جهش رشدی یا در فاصله ۱ سال بعد از آن. بالاترین ویژگی و بالاترین ارزش اخباری منفی نیز به ترتیب برای مرحله CS3 و CS4 مشاهده شد. بنابراین اگر فردی در این گروه نباشد با احتمال بالا مرحله جهش رشدی بلوغ را پشت سر نگذاشته است. در مطالعه Franchi و همکارانش نیز مرحله Early permanent شاخص ارزشمندی برای تعیین ظهور جهش رشدی بلوغ (CS3) نبود.<sup>(۱)</sup>

### نتیجه گیری

نتایج حاصل از این مطالعه نشان داد:

- ۱- رابطه نسبتاً قوی بین فازهای دندانی و مراحل بلوغ استخوانی مهره‌های گردنی وجود داشت.
- ۲- فاز دندانی Early mixed ارزش تشخیصی بالایی برای شناسایی مرحله Prepubertal نشان داد. در حالی که فاز دندانی Intermediate mixed برای همین مرحله ارزش تشخیصی نداشت.
- ۳- هیچیک از دو فاز Late mixed و Early permanent شاخص ارزشمندی برای تعیین ظهور جهش رشدی بلوغ (CS3) نبودند.
- ۴- به طور کلی در مقایسه با شاخص بلوغ اسکلتال قابل اطمینانی مثل CVM، فازهای دندانی در تشخیص جهش رشدی وابسته به بلوغ عملکرد ضعیفی از خود نشان دادند.

### تشکر و قدردانی

بدین وسیله از تمامی کسانی که ما را در انجام این

اما در مطالعه Franchi و همکارانش ۶۷٪ دارای مرحله CS1 گزارش شدند.<sup>(۱)</sup> مقادیر تست‌های تشخیصی برای CS1 پایین بود. البته همچنان بالاترین ویژگی برای مرحله CS1 مشاهده می‌شد، با این حال مرحله Intermediate mixed dentition دارای حساسیت کم برای تشخیص مرحله اسکلتال CS1 بود در عوض حساسیت این مرحله برای تشخیص CS2 بالاتر بود. در این گروه تنها ۴٪ افراد در مرحله CS3 بودند و با توجه به NPV نسبتاً بالا احتمال اینکه فرد در Intermediate mixed dentition همچنان قبل از مرحله CS3 بوده و با جهش رشدی فک پایین حداقل ۱ سال فاصله وجود داشته باشد، وجود دارد. براساس نتایج این مطالعه افراد در این فاز دندانی با احتمال نزدیک به ۱۰۰٪ (NPV برابر ۹۷٪ و ۸۶٪ و Sensitivity برابر ۱) در مراحل CS4 تا CS6 نخواهند بود.

در فاز Late mixed dentition، ۳۸٪ افراد در مرحله CS3 بودند. با این وجود این فاز دندانی ارزش تشخیصی برای هیچیک از مراحل بلوغ اسکلتال نشان نداد. البته افراد در این فاز دندانی با احتمال نزدیک به ۱۰۰٪ (NPV برابر ۹۷٪ و Sensitivity برابر ۱) در مراحل CS5 تا CS6 نخواهند بود. در مطالعه Franchi و همکارانش نیز مرحله Late mixed dentition شاخص ارزشمندی برای شناسایی مرحله CS3 بلوغ اسکلتال شناخته نشد.<sup>(۱)</sup>

فاز Early permanent dentition دارای حساسیت نسبتاً خوبی برای فاز CS4 بود، اما با توجه به قابلیت پیش‌بینی پایین برای CS4 نمی‌توان نتیجه‌گیری کرد که بودن در این مرحله دندانی نشانگر مرحله CS4 اسکلتال و



پروژه یاری دادند به ویژه دستیاران تخصصی بخش  
ارتودنسی دانشکده دندانپزشکی دانشگاه آزاد اسلامی  
تقدیر و تشکر می‌گردد.

### منابع

1. Franchi L, Baccetti T, Toffol L, Polimeni A, Cozzad P. Phases of the dentition for the assessment of skeletal maturity: A diagnostic performance study. *Am J Orthod Dentofacial Orthop* 2008; 133(3): 395-400.
2. Baccetti T, Franchi L, McNamara JA Jr. The cervical vertebral maturation (CVM) method for the assessment of optimal treatment timing in dentofacial orthopedics. *Semin Orthod* 2005; 11(3): 119-29.
3. Malmgren O, Ömblus J, Hägg U, Pancherz H. Treatment with an appliance system in relation to treatment intensity and growth periods. *Am J Orthod Dentofacial Orthop* 1987; 91(2): 143-51.
4. Hägg U, Pancherz H. Dentofacial orthopaedics in relation to chronological age, growth period and skeletal development: An analysis of 72 male patients with Class II Division 1 malocclusion treated with the Herbst appliance. *Eur J Orthod* 1988; 10(3): 169-76.
5. Hansen K, Pancherz H, Hägg U. Long-term effects of the Herbst appliance in relation to the treatment growth period: A cephalometric study. *Eur J Orthod* 1991; 13(6): 471-81.
6. Tümer N, Gültan S. Comparison of the effects of monobloc and Twin-block appliances on the skeletal and dentoalveolar structures. *Am J Orthod Dentofacial Orthop* 1999; 116 (4): 460-8.
7. Suda N, Ishii-Suzuki M, Hirose K, Hiyama S, Suzuki S, Kuroda T. Effective treatment plan for maxillary protraction: Is the bone age useful to determine the treatment plan? *Am J Orthod Dentofacial Orthop* 2000; 118(1): 55-62.
8. Cha KS. Skeletal changes of maxillary protraction in patients exhibiting skeletal Class III malocclusion: A comparison of three skeletal maturation groups. *Angle Orthod* 2003; 73(1): 26-35.
9. Roman PS, Palma JC, Oteo MD, Nevado E. Skeletal maturation determined by cervical vertebrae development. *Eur J Orthod* 2002; 24(3): 303-11.
10. Imanimoghadam M, Heravi F, Khalaji M, Esmaily H. Evaluation of the correlation of different methods in determining skeletal maturation utilizing cervical vertebrae in lateral cephalogram. *J Mash Dent Sch* 2008; 32(2): 95-102. (Persian)
11. Franchi L, Baccetti T, McNamara JA Jr. Treatment and posttreatment effects of acrylic splint Herbst appliance therapy. *Am J Orthod Dentofacial Orthop* 1999; 115 (4): 429-38.
12. Baccetti T, Franchi L, Cameron CG, McNamara JA Jr. Treatment timing for rapid maxillary expansion. *Angle Orthod* 2001; 71 (5): 343-50.
13. Baccetti T, Franchi L, Toth LR. Treatment timing for twin blocks therapy. *Am J Orthod Dentofacial Orthop* 2000; 118(2): 159-70.
14. Baccetti T, Franchi L. Maximizing esthetic and functional changes in Class II treatment by means of appropriate treatment timing. In: Mc-Namara JA Jr, Kelly KA. *New Frontiers in Facial Esthetics. Craniofacial Growth Series*, Ann Arbor, MI, University of Michigan, 2001; Vol 38: 237-251
15. Coutinho S, Buschang PH, Miranda F. Relationship between mandibular canine calcification stages and skeletal maturity. *Am J Orthod Dentofacial Orthop* 1993; 104(3): 262-8.
16. Krailassiri S, Anuwongnukroh N, Dechkunakorn S. Relationship between dental calcification stages and skeletal maturity indicators in Thai individuals. *Angle Orthod* 2002; 72 (2): 155-66.
17. Uysal T, Sari Z, Ramoglu SI, Basciftci FA. Relationships between dental and skeletal maturity in Turkish subjects. *Angle Orthod* 2004; 74(5): 657-64.
18. Chertkow S. Tooth mineralization as an indicator of the pubertal growth spurt. *Am J Orthod* 1980; 77(1):

79-91.

19. Chertkow S, Fatti P. The relationship between tooth mineralization and early evidence of the ulnar sesamoid. *Angle Orthod* 1979; 49 (4): 282-8.
20. Sierra AM. Assessment of dental and skeletal maturity: A new approach. *Angle Orthod* 1987; 57(3): 194-208.
21. Rozylo-Kalinowska I, Kolasa-Raczka A, Kalinowski P. Relationship between dental age according to Demirjian and cervical vertebrae maturity in Polish children. *Eur J Orthod* 2011; 33(1): 75-83.
22. Kumar S, Singla A, Sharma R, Viridi MS, Anupam A, Mittal B. Skeletal maturation evaluation using mandibular second molar calcification stages. *Angle Orthod* 2012; 82(3): 501-6.
23. Lewis AB, Garn SM. The relationship between tooth formation and other maturational factors. *Angle Orthod* 1960; 30(2): 70-7.
24. Anderson DL, Thompson GW, Popovitch F. Interrelationships of dental maturity, skeletal maturity, height and weight from age 4 to 14 years. *Growth* 1975; 39 (4): 453-62.
25. Pancherz H, Szyska M. Analyse der Halswirbelkörper statt der Handknochen zur Bestimmung der skelettalen und somatischen Reife. *IOK* 2000; 32(2): 151-61. (German)
26. Grave K, Townsend G. Cervical vertebral maturation as a predictor of the adolescent growth spurt. *Aust Orthod J* 2003; 19(1): 25-32.