

## بررسی حضور ژنوم ویروس HHV7 در ضایعات لیکن پلان دهانی به روش PCR

پریچهر غلیانی\*، نگار صرافان\*\*، لاله امینی\*\*\*، میلاد علیخانی\*\*\*\*

\* دانشیار بیماری‌های دهان، فک و صورت، مرکز تحقیقات پرفسور ترابی نژاد، دانشکده دندانپزشکی، دانشگاه علوم پزشکی اصفهان، ایران  
\*\* دندانپزشک

\*\*\* دستیار تخصصی بیماری‌های دهان، فک و صورت، مرکز تحقیقات پرفسور ترابی نژاد، دانشکده دندانپزشکی، دانشگاه علوم پزشکی اصفهان، ایران

تاریخ ارائه مقاله: ۹۴/۵/۱۰ - تاریخ پذیرش: ۹۵/۴/۳

### Evaluation of the Presences of HHV7 DNA in Oral Lichenplanus Lesions by Polymerase Chain Reaction Method

Parichehr Ghalayani\*, Negar Sarrafan\*\*, Laleh Amini\*\*\*, Milad Alikhani\*\*\*\*

\* Associate Professor of Oral Medicine, Torabinejad Research Center, School of Dentistry, Isfahan University of Medical of Sciences, Isfahan, Iran

\*\* Dentist

\*\*\* Postgraduate Student of Oral Medicine, Torabinejad Research Center, School of Dentistry, Isfahan University of Medical of Sciences, Isfahan, Iran

Received: 1 August 2015 ; Accepted: 23 June 2016

**Introduction:** Oral lichen planus (OLP) is a common inflammatory disease with an unknown etiology; nevertheless, involvement of viral agents has been suggested in the literature. Human herpesvirus-7 (HHV-7) is a distinctive virus with a 90% global prevalence. It is a member of the *Herpesviridae* family and *Betaherpesvirinae* subfamily. Previous studies have confirmed the role of HHV-7 in cutaneous lichen planus lesions. Accordingly, the aim of this study was to evaluate the frequency of HHV-7 DNA genome in OLP lesions, using real-time polymerase chain reaction (PCR) method.

**Materials & Methods:** A total of 30 paraffin blocks from OLP lesions, as well as 30 samples from the normal mucosa, were collected from patients, referring to dental care clinics of Isfahan, Iran. The samples were evaluated for HHV-7 DNA genome, using the conventional PCR method. Data were analyzed via McNemar's test, and the significance level was set at  $P=0.05$ .

**Results:** A total of 10 out of 30 samples from OLP lesions showed positive HHV-7 DNA genome, while none of the control samples showed viral presence.

**Conclusions:** There was a significant relationship between HHV-7 infection and OLP occurrence ( $P=0.002$ ).

**Key words:** Oral lichen planus, HHV-7, PCR.

# Corresponding Author: alikhanimilad.oralmedicine@yahoo.com

J Mash Dent Sch 2017; 40(4): 356-70.

### چکیده

**مقدمه:** لیکن پلان دهانی (OLP) یک بیماری التهابی شایع با علت نامعلوم است که نقش ویروس‌ها در بروز آن مطرح است. ویروس HHV7، منحصر به فرد با شیوع جهانی ۹۰ درصد بوده و جزو خانواده هرپس ویریده و زیرخانواده بتا هرپس ویرینه به شمار می‌رود. بر طبق مطالعات قبلی این ویروس به شکل معنی‌داری در ضایعات لیکن پلان پوستی یافت شده است. هدف از این مطالعه بررسی فراوانی ژنوم HHV7 در ضایعات لیکن پلان دهانی با روش PCR بود.

**مواد و روش‌ها:** ۳۰ نمونه بلوک پارافینی از ضایعات لیکن پلان دهانی و ۳۰ نمونه از مخاط نرمال همان افراد از بیماران مراجعه کننده به بخش بیماری‌های دهان اصفهان گرفته شد. نمونه‌ها با روش PCR از لحاظ حضور ژنوم HHV7 مورد ارزیابی قرار گرفتند و داده‌ها بر اساس آزمون مک‌نیمار با سطح معنی‌داری  $P=0.05$  آنالیز شدند.

**یافته‌ها:** از ۳۰ نمونه بررسی شده دارای ضایعه لیکن پلان دهانی، ۱۰ مورد از لحاظ وجود ژنوم HHV7 مثبت گزارش شدند. نمونه‌های گروه شاهد از لحاظ وجود ویروس، منفی گزارش شدند.

**نتیجه گیری:** در این مطالعه ارتباط معنی‌داری بین عفونت به ویروس HHV7 و لیکن پلان دهانی یافت شد. ( $P=0/002$ )

**کلمات کلیدی:** لیکن پلان دهانی، HHV7، PCR.

مجله دانشکده دندانپزشکی مشهد / سال ۱۳۹۵ دوره ۴۰ / شماره ۴: ۷۰-۳۶۵.

## مقدمه

لیکن پلان دهانی یک بیماری مزمن التهابی است که مخاط دهان را درگیر می‌کند. شیوع این بیماری ۰/۵ تا ۲/۲ درصد گزارش شده است. عواملی مثل استرس، دیابت، تروما، ویروس‌ها، حساسیت به برخی داروها و فلزات از فاکتورهای اتیولوژیک این بیماری هستند.<sup>(۱)</sup> در نمای هیستوپاتولوژیک ارتشاح نواری شکل لنفوسیت‌های T به همراه ماکروفاژها و دژنراسیون لایه بازال دیده می‌شود.<sup>(۲)</sup> اکثر سلول‌های موضع CD8+T هستند که جایگزین کراتینوسیت‌های آپاتوتیک می‌شوند. از طرفی سلول‌های CD8+ باعث آپوپتوز سلول‌های آلوده به ویروس نیز می‌شوند. بنابراین می‌توان گفت که عفونت‌های ویروسی مخاط دهان به ویژه هرپس ویروس‌ها ممکن است در بیماری‌زایی لیکن پلان دهانی نقش داشته باشد.<sup>(۳و۴)</sup>

فعالیت سیتوتوکسیک سلول‌های CD8 توسط Anti-MHC-class I تا حدودی کنترل می‌شود. همراهی یک آنتی‌ژن مشخص با MHC-class I ممکن است در ایجاد آپاتوز و ایجاد لیکن پلان دهانی دخیل باشد. این آنتی‌ژن ممکن است ویروس باشد. DNA ویروس‌های متعددی در مخاط دهان یافت شده است؛ از جمله هرپس ویروس‌ها و پاپیلوما ویروس‌ها.<sup>(۵)</sup> HHV7 (Human Herpes Virus7) ویروسی با شیوع ۹۰ درصد در بزرگسالان است. عفونی شدن به این ویروس به طور عمده در کودکی صورت می‌گیرد. همانند EBV (Epstein barr virus) که بروز مجددش در ایجاد لنفوم بورکیت نقش دارد فعالیت مجدد

HHV7 نیز می‌تواند در ایجاد لیکن پلان موثر باشد.<sup>(۶)</sup> از آن جا که ویژگی بارز HHV7 لنفوتروپیک بودن آن است، سلول‌های دندریتیک پلاسماستیتویدی نیز می‌توانند میزبان این ویروس باشند.<sup>(۷)</sup> سلول‌هایی که در هیستوپاتولوژی لیکن پلان کم دیده نمی‌شوند. همزمانی ویروس هپاتیت C و لیکن پلان دهانی توسط Lodi و همکاران<sup>(۸)</sup> گزارش شد. De vries و همکارانش<sup>(۹)</sup> همراهی HHV7 DNA را با سلول‌های پلاسماستیتوید دندریتیک در لیکن پلان پوستی گزارش کردند. در مطالعه دیگری که توسط Oflathara و همکارانش<sup>(۱۰)</sup> انجام گرفت HHV7 در درصد کمی از نمونه‌های لیکن پلان دهانی یافت شد و نتایج معنی‌دار نبود. با توجه به ضد و نقیض بودن این یافته‌ها و انجام نشدن بررسی حضور این ویروس در ضایعات دهانی، در این مطالعه تصمیم گرفتیم تیتراژ HHV7 DNA را در این ضایعات بررسی کنیم.

## مواد و روش‌ها

در این مطالعه مورد-شاهدی، ۳۰ نفر از بیماران مراجعه کننده به بخش بیماری‌های دهان، فک و صورت دانشکده دندانپزشکی اصفهان که مبتلا به لیکن پلان دهانی بودند انتخاب شدند. عدم وجود بیماری‌های سیستمیک مثل هپاتیت C و دیابت، فقدان سایر شرایط لیکنویدی مثل واکنش‌های ناشی از دارو، بیماری پیوند علیه میزبان و لیکنوید تماسی از معیارهای ورود به مطالعه بودند. همگی این بیماران برای تایید تشخیص بیماری نیازمند بیوپسی همراه با حاشیه سالم بودند. محل ضایعه به عنوان نمونه تست و حاشیه سالم کلینیکی به عنوان نمونه کنترل

اندازه گیری کمیت DNA استخراج شده توسط دستگاه اسپکتروفوتومتر در طول موج ۲۶۰ نانومتر (Nano Drop- ND 1000) با نسبت OD260/280 انجام شد کیفیت نیز با روش  $\beta$  action amplification مورد بررسی قرار گرفت.<sup>(۱۲)</sup>

برای انجام Primer set, Conventional PCR استاندارد HHV-7 tegument protein pp85 (Advanced Biotechnologies Inc, Columbia, MD, U.S.A) با توالی زیر استفاده شد.

Sense HHV7-1(5'-TTTACATGCAGATGACATTCTCA-3')  
Antisense HHV7-2(5'-TGGATTGACACGCGGTGATTT-3')

ترکیب انجام PCR شامل ۱/۵ میلی مول  $MgCl_2$  ۱۰۰ میکرومول Deoxynucleotide Triphosphate (dNTP)، ۲۰۰ پیکومول پرایمر و ۲،۵ واحد Taq polymerase بود.

۵۰ میکرولیتر از ترکیب حاوی ۱۰۰ نانوگرم از DNA نمونه ۵ دقیقه در ۹۴ درجه سانتی گراد انکوبه شد. سپس ۴۰ سیکل ( $95^{\circ}C$ ) برای ۶۰ ثانیه جهت جدا شدن دو رشته DNA،  $40^{\circ}C$  برای ۲ دقیقه جهت باند شدن پرایمر با DNA نمونه و  $72^{\circ}C$  برای ۹۰ ثانیه جهت انجام پلیمریزاسیون توسط DNA پلیمرز (سپس هم در  $80^{\circ}C$  برای ۱۰ ثانیه نگه داشته شدند تا Dimer noise احتمالی برطرف شود انجام شد. پس از واکنش PCR الکتروفورز صورت گرفت و نتایج با دستگاه UV eliminating Transilluminator مشاهده شد. برای کنترل نتایج از کنترل مثبت و منفی استفاده کردیم. نمونه‌هایی که در محیط ۲ درصد آگارز در برابر مارکر مورد نظر تشکیل باند داده بودند مثبت تلقی شدند. (تصویر ۱)

استفاده گردید. مطالعه بر اساس بیانیه هلسینگی<sup>(۱۱)</sup> و با رضایت کامل بیماران صورت گرفت. برای حفظ DNA، نمونه‌ها در محلول Fine fix نگه داری شدند. نمونه‌ها پس از پروسس شدن شماره گذاری شدند و از هر بلوک پارافینی پس از ضدعفونی کردن میکروتوم با گزیلول و الکل، چند مقطع گرفته شد. مقطع اول با ضخامت ۴ میکرون جهت رنگ آمیزی و ۴ مقطع بعدی با ضخامت ۱۰ میکرون هماتوکسیلین ائوزین (H&E) جهت PCR تهیه شد. دو پاتولوژیست کیفیت نمونه‌ها برای H&E را تایید کردند. جهت استخراج DNA سه مرحله کار انجام شد.

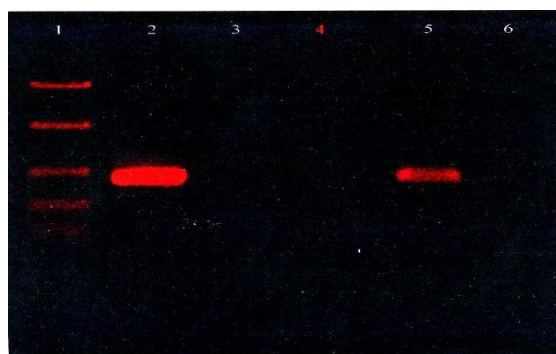
در آزمایشگاه بلوک‌ها ابتدا با ۱ میلی لیتر اتانول ۱۰۰ درصد جهت زدودن پارافین و گزیلول خوب تکان داده شدند. سپس در مرحله دوم سانتریفوژ شدند تا برای لیز سلولی آماده شوند. پس از ۱۵ دقیقه سانتریفوژ، مایع رویی خارج شد؛ مجدد اتانول افزوده شد و این عمل تکرار گردید. الکل نیز با باز گذاشتن در نمونه‌ها کاملاً زدوده شد. سپس با استفاده از پروتئیناز K در غلظت ۱۰ mg/ml و قرار دادن آن‌ها در دمای ۵۶ درجه سانتی گراد به مدت ۳ ساعت، عمل لیز سلولی برای استخراج DNA صورت گرفت.

سپس برای غیرفعال کردن پروتئیناز، نمونه‌ها ۱۰ دقیقه در آب جوش گذاشته شدند. در مرحله سوم هم DNA مورد استخراج قرار گرفت. از روش Chelex-100 برای استخراج ۱۰۰ نانوگرم DNA استفاده شد. به هر تیوب ۱۰۰ میکرون از محلول ۵% Chelex-100 افزوده شد. و به مدت ۱۰ دقیقه در ۹۹ درجه حرارت داده شدند. سپس ۱۰۵۰۰ دور برای ۱۵ دقیقه سانتریفوژ شدند و فوراً به یخ منتقل شدند. در آخر نیز در ۴۵ درجه همراه با ۱۰۰ میکرون کلروفرم حرارت داده شده و برای مراحل بعد ذخیره شدند.

مورد بررسی ۱۰ نمونه (۳۳ درصد) دارای HHV7 DNA بودند و نمونه‌های کنترل همگی منفی بودند. (جدول ۱) میزان  $P$  value به دست آمده از آزمون مک نیماز  $0/002$  به دست آمد که از نظر آماری معنی‌دار بود.

### بحث

در سال‌های اخیر نقش سیستم ایمنی در لیکن‌پلان دهانی موثر دانسته شده است. حضور ماکروفاژها خود بیانگر نقش سیستم ایمنی سلولی در پاتوژنز این ضایعات است. در این بیماری سلول‌های  $t$  سیتوتوکسیک علیه لایه بازال وارد عمل می‌شوند و ارتشاح نواری شکل پیدا می‌کنند. در حقیقت لیکن پلان دهانی (OLP) یک بیماری چندعاملی می‌باشد و عواملی هم چون استرس، ژنتیک، جنس و ... نیز در آن ایجاد آن دخیل می‌باشند.<sup>(۱)</sup> امروزه اثر ویروس‌ها در این بیماری پوستی-مخاطی در مطالعات متعددی مورد بررسی قرار گرفته است. یک دسته از این ویروس‌ها خانواده هرپس ویریده می‌باشند. HHV7 اولین بار توسط Frenkle و همکارانش<sup>(۲)</sup> روی سلول‌های TCD4 افراد سالم کشف شد. این ویروس در سرم ۹۰ درصد افراد، به خصوص افراد دارای ضعف سیستم ایمنی و در همراهی با ویروس HHV6 کشف شده است.<sup>(۱۴)</sup>



1. Fast Ruller DNA Ladder Low Range (Fermentas)  
2. Positive Control  
3. Negative Control  
4. The Patient (Negative)  
5. A Positive Patient  
6. A Negative Patient

تصویر ۱: اسکن الکتروفورز

برای آنالیز نتایج از آزمون مک نیماز و نرم‌افزار SPSS با ویرایش ۲۱ استفاده کردیم. میزان  $P < 0/05$  معنی‌دار در نظر گرفته شد.

### یافته‌ها

در این مطالعه، از ۳۰ نفر شرکت کننده در مطالعه ۲۲ مورد (۷۳ درصد) زن و ۸ مورد (۲۷ درصد) مرد بودند. بیماران دارای میانگین سنی ۴۱ سال بودند ( $41 \pm 0/3$ ). در این بیماران به طور میانگین ۶ ماه ( $185 \pm 0/4$  روز) از دوره بیماری می‌گذشت. نمونه‌های برداشته شده همگی از ناحیه گونه بودند و جهت کاهش موارد مخدوش‌گر از سایر نواحی مثل لثه نمونه‌برداری نشد. از ۳۰ نمونه تست

جدول ۱: تعداد نمونه‌های مثبت و منفی از نظر آلودگی به ویروس HHV7

آزمون مک نیماز	کل (درصد) تعداد	مثبت		ضایعه لیکن پلان مخاط نرمال
		مثبت (درصد) تعداد	منفی (درصد) تعداد	
$P=0/002$	۳۰ (۱۰۰/۰)	۱۰ (۳۳/۳)	۲۰ (۶۶/۷)	
	۳۰ (۱۰۰/۰)	۰ (۰/۰)	۳۰ (۱۰۰/۰)	

حضور این ویروس در ضایعات دهانی بیشتر ویروس پاپیلوما را مشکوک به داشتن نقش اتیولوژیک دانستند. در هر صورت در مورد حضور HHV7 در ضایعات لیکن پلان دهانی مطالعات بسیار اندکی صورت گرفته است. در مطالعه حاضر DNA این ویروس در حجم ۳۳ درصد از نمونه‌های تست در ضایعات دهانی مشاهده شد. اما باید در نظر داشت که ویروس HHV7 می‌تواند طی پروسه‌ای التهابی تکثیر شود و حضور این ویروس در ضایعات نمی‌تواند به طور قاطع نمایانگر رابطه علت و معلولی باشد. مطالعات بیشتری با روش‌های متفاوت از نظر دستگاه‌های سنجش حضور ویروس و حجم نمونه برای ارتباط این ویروس و لیکن پلان دهانی پیشنهاد می‌شود. هم چنین مطالعاتی در مورد وخامت ضایعات دهانی و حضور این ویروس و سایر هرپس ویروس‌ها توصیه می‌گردد.

#### نتیجه گیری

در این مطالعه ارتباط معنی‌داری بین عفونت به ویروس HHV7 و لیکن پلان دهانی یافت شد و در ۳۳ درصد نمونه‌ها DNA ویروس حضور داشت که قابل توجه بود.

#### تشکر و قدردانی

این مقاله برگرفته از پایان نامه به شماره ۳۸۹۲۴۳ مصوب دانشگاه علوم پزشکی اصفهان می باشد. نویسندگان این مقاله مایلند صمیمانه از مرکز تحقیقات ترابی نژاد، دانشگاه علوم پزشکی اصفهان و بخش بیماری‌های دهان، فک و صورت تشکر کنند.

در مطالعه ما ۳۳ درصد ضایعات لیکن پلان دهانی از نظر این ویروس مثبت بودند. که میزان قابل توجهی است؛ اما هیچ یک از نمونه‌های کنترل مثبت نشدند. به هر حال بررسی‌های آماری ارتباط معنی‌داری بین حضور این ویروس و ایجاد لیکن پلان دهانی نشان نداد. مطالعات مشابه معدودی روی لیکن پلان پوستی صورت گرفته است که نتایج ضد و نقیضی داشته‌اند.

de vries و همکارانش<sup>(۱۵)</sup> در مطالعه‌ای به این نتیجه رسیدند که بهبود ضایعات لیکن پلان با کاهش بیان پروتئین‌های HHV7 در سلول‌های پلاسماسیتوئید دندریتیک در ارتباط است. با این حال Moravvej و همکارانش<sup>(۱۶)</sup> در مورد لیکن پلان پوستی به این نتیجه رسیدند که HHV7 در اتیولوژی بی تاثیر است. Levy<sup>(۱۷)</sup> نیز در مطالعه‌ای نقش احتمالی برای اتیولوژی HHV7 در ضایعات پوستی سندرم بهجت قایل شده است. برخلاف او Michiko و همکارانش<sup>(۱۸)</sup> وجود چنین نقشی را رد کرده‌اند.

با توجه به این که درصد زیادی از بیماران دارای لیکن پلان دهانی بدون درگیری پوستی هستند و با مدنظر داشتن خواستگاه و ساختار متفاوت پوست و غشای مخاطی، تحقیقات روی حضور ویروس‌ها در ضایعات مخاطی لیکن پلان لازم به نظر می‌رسد.<sup>(۱۹ و ۲۰)</sup>

Oflatharta و همکارانش<sup>(۱۰)</sup> مطالعه‌ای بر روی ضایعات مخاطی انجام دادند؛ اما به علت درصد کم

## منابع

1. Burket LW, Greenberg MS, Glick M. Burket's Oral Medicine: Diagnosis & Treatment. 11<sup>th</sup> ed. Hamilton: B.C. Decker Inc, 2008. P. 89-95.
2. Lodi G, Scully C, Carrozzo M, Griffiths M, Sugerman PB, Thongprasom K. Current controversies in oral lichen planus: Report of an international consensus meeting. Part 2. Viral infections and etiopathogenesis. Oral Surg Oral Med Oral Pathol Oral Radiol Endod 2005; 100(2): 78-164.
3. Matthews JB, Scully CM, Potts AJ. Oral lichen planus: An immunoperoxidase study using monoclonal antibodies to lymphocyte subsets. Br J Dermatol 1984; 111(5): 587-95.
4. Khan A, Farah CS, Savage NW, Walsh LJ, Harbrow DJ, Sugerman PB. Th1 cytokines in oral lichen planus. J Oral Pathol Med 2003; 32(2): 77-83.
5. Lodi G, Scully C, Carrozzo M, Griffiths M, Sugerman PB, Thongprasom K. Current controversies in oral lichen planus: Report of an international consensus meeting. Part 1. Viral infections and etiopathogenesis. Oral Surg Oral Med Oral Pathol Oral Radiol Endod 2005; 100(1): 40-51.
6. Black JB, Pellett PE. Human herpesvirus 7. Rev Med Virol 1999; 9(4): 245-62.
7. Secchiero P, Berneman ZN, Gallo RC, Lusso P. Biological and molecular characteristics of human herpesvirus 7: *in vitro* growth optimization and development of a syncytia inhibition test. Virology 1994; 202(1): 506-12.
8. Lodi G, Pellicano R, Carrozzo M. Hepatitis C virus infection and lichen planus: A systematic review with meta-analysis. Oral Dis 2010; 16(7): 601-12.
9. De Vries HJ, van Marle J, Teunissen MB, Picavet D, Zorgdrager F, Bos JD, et al. Lichen planus is associated with human herpesvirus type 7 replication and infiltration of plasmacytoid dendritic cells. Br J Dermatol 2006; 154(2): 361-5.
10. Oflatharta C, Flint SR, Toner M, Butler D, Mabruk MJ. Investigation into a possible association between oral lichen planus, the human herpesviruses, and the human papillomaviruses. Mol Diagn 2003; 7(2): 73-83.
11. World Medical Association. World Medical Association Declaration of Helsinki. Ethical principles for medical research involving humans subjects. Nurs Ethics 2002; 9(1): 105-9.
12. Soto Y, Valdes C, Mune M, Pimentel T, Ramirez R. Detection of type 16 human papillomavirus DNA in formalin-fixed invasive squamous cells from laryngeal cancers by polymerase chain reaction. Mem Inst Oswaldo Cruz 1998; 93(4): 439-40.
13. Jodi B, Pellet P. Human herpesvirus. Rev Med Vitrol 1999; 9(4): 245-62.
14. Feldstein AE, Razonable RR, Boyce TG. Prevalence and clinical significance of human herpesviruses 6 and 7 active infection in pediatric liver transplant patients. Pediatr Transplant 2003; 7: 125-9.
15. de Vries HJ, Teunissen MB, Zorgdrager F, Picavet D, Cornelissen M. Lichen planus remission is associated with a decrease of human herpes virus type 7 protein expression in plasmacytoid dendritic cells. Arch Dermatol Res 2007; 299(4): 213-9.
16. Moravvej H, Abolhasani E, Rahimi H, Alirezai P, Mahmoudi-Rad M, Keyvani H. Lichen planus is not associated with human herpesvirus type 7. Br J Dermatol 2012; 167(4): 960-1.
17. Levy JA. Three new human herpes viruses (HHV-6, 7, and 8). Lancet 1997; 349: 558-62.
18. Mikhko T, Xueyi Z, Hirokatsu Y, Noritaka O, Kazhou T. Detection of herpes virus genomes in skin lesions from patients with behçet's disease and other related inflammatory diseases. Acta Derm Venereol 2003; 83(2): 124-7.
19. Scully C. Oral and Maxillofacial Medicine: The Basis of Diagnosis and Treatment. 3<sup>rd</sup> ed. Edinburgh: Churchill Livingstone; 2008. P. 192-9.
20. Bologna L, Joseph L, Ronald P. Dermatology. 2<sup>nd</sup> ed. St. Louis: Mosby Co; 2008. P. 123-9.