

## فیوژن دندان مولر سوم فک پایین با دندان دیستومولر نهفته: گزارش مورد

جمیله بیگم طاهری\*، سمیه بابایی\*\*، فاطمه باقری\*\*\*، سمیه عظیمی\*\*\*\*#

\* استاد گروه بیماری‌های دهان، فک و صورت، دانشکده دندانپزشکی، دانشگاه علوم پزشکی شهید بهشتی

\*\* دستیار گروه بیماری‌های دهان، فک و صورت، دانشکده دندانپزشکی، دانشگاه علوم پزشکی شهید بهشتی

\*\*\* استادیار گروه بیماری‌های دهان، فک و صورت، دانشکده دندانپزشکی، دانشگاه علوم پزشکی شهید بهشتی

تاریخ ارائه مقاله: ۹۱/۱۰/۲۰ - تاریخ پذیرش: ۹۲/۲/۱۴

### Fusion of Mandibular Third Molar with Distomolar Impacted Tooth: A Case Report

Jamileh Beygom Taheri\*, Somayeh Babae\*\*\*, Fatemeh Bagheri\*\*, Somayyeh Azimi\*\*\*\*#

\* Professor, Dept of Oral Medicine, School of Dentistry, Shahid Beheshti University of Medical Sciences, Tehran, Iran.

\*\* Postgraduate Student, Dept of Oral Medicine, School of Dentistry, Shahid Beheshti University of Medical Sciences, Tehran, Iran.

\*\*\* Assistant Professor, Dept of Oral Medicine, School of Dentistry, Shahid Beheshti University of Medical Sciences, Tehran, Iran.

Received: 9 January 2013; Accepted: 4 May 2013

**Introduction:** Fusion is a developmental anomaly in which two tooth buds are interconnected. In fusion, teeth are joined by dentine in their developmental stage. Fusion could be between normal teeth or between a normal and a supernumerary tooth. Fusion of the posterior teeth and supernumerary ones are rare.

**Case Report:** A 26 year old woman was referred for extraction of semi impacted third molar. Panoramic radiographs were requested for the patient. In dental radiographs, a supernumerary tooth in distal region of the third molar was observed. Teeth looked like fused teeth. After obtaining consent from the patient, teeth were removed by surgical excision.

**Key words:** Fusion, distomolar, panoramic, wisdom tooth.

# Corresponding Author: Somayyeh\_Azimi@yahoo.com

J Mash Dent Sch 2013; 37(3): 267-70.

### چکیده

**مقدمه:** فیوژن نوعی آنومالی تکاملی است که در آن جوانه دو دندان مجزا به هم پیوسته‌اند. در فیوژن عاجی، دندان‌ها از ناحیه عاج در مراحل تکامل به یکدیگر متصل می‌شوند. فیوژن می‌تواند بین دندان‌های نرمال باشد و یا بین یک دندان نرمال با یک دندان اضافی باشد. وقوع فیوژن در دندان‌های خلفی با دندان اضافی نادر است.

**گزارش مورد:** بیمار خانمی ۲۶ ساله بود که جهت کشیدن دندان مولر سوم نیمه نهفته مراجعه نمود، رادیوگرافی پانورامیک درخواست گردید. در رادیوگرافی به عمل آمده از بیمار، یک دندان اضافی در ناحیه دیستال دندان مولر سوم مشاهده شد و دو دندان متصل به یکدیگر به نظر می‌رسیدند. پس از کسب رضایت بیمار، طرح درمان مبنی بر خارج ساختن دندان مولر سوم و دندان متصل بر آن انجام شد.

**واژه‌های کلیدی:** فیوژن، دیستومولر، پانورامیک، دندان عقل.

مجله دانشکده دندانپزشکی مشهد / سال ۱۳۹۲ / دوره ۳۷ / شماره ۳: ۲۶۷-۷۰.

# مولف مسؤول، نشانی: تهران، اوین، دانشکده دندانپزشکی دانشگاه علوم پزشکی شهید بهشتی، گروه بیماری‌های دهان. تلفن: ۰۹۳۵۲۱۱۷۱۸۷

E-mail: Somayyeh\_Azimi@yahoo.com

## مقدمه

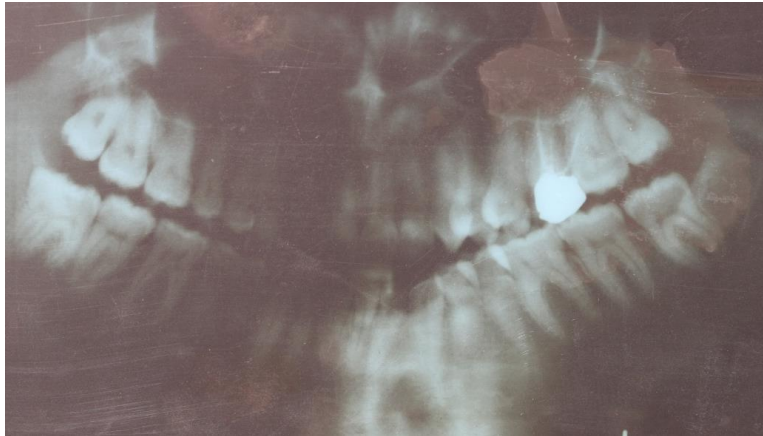
وجود بیش از ۳۲ دندان در حفره دهان دندان اضافی نامیده می‌شود. دندان‌های اضافه در فک بالا بیشتر از فک پایین و در مردان بیش از زنان قابل مشاهده هستند.<sup>(۱)</sup> با توجه به محل آنها دندان‌های اضافی تحت عنوان مزیمولر، پارامولر و دیستومولر نامیده می‌شوند<sup>(۲)</sup>، و با توجه به شکل آنها به صورت یومورفیک (هنگامی که شکل و سایز دندان طبیعی باشد)، دیسمورفیک (دندان‌های کوچکتر و دارای مالفورماسیون)، توبرکلوز (بیش از یک کاسب یا توبرکل) و یا کونیکال می‌باشد.<sup>(۳)</sup> دندان‌های اضافی ممکن است رویش یافته باشد و یا به صورت رویش نیافته در استخوان باقی بماند. این دندان‌های رویش نیافته و نهفته ممکن است در معاینات رادیوگرافی روتین مشخص شود.<sup>(۳)</sup> فیوژن نوعی آنومالی تکاملی است که در آن جوانه دو دندان مجزا به هم پیوسته‌اند که این الحاق بر اساس مرحله تکاملی دندان‌ها کامل یا ناقص می‌باشد.<sup>(۴)</sup> فیوژن می‌تواند بین دندان‌های نرمال باشد و یا بین یک دندان نرمال با یک دندان اضافی باشد.<sup>(۴)</sup> وقوع فیوژن در دندان‌های خلفی نادر است هرچند که تاکنون مواردی گزارش شده است. به عنوان مثال Nunes و همکاران<sup>(۵)</sup> یک مورد فیوژن بین دندان مولر سوم و دندان دیستومولر را گزارش نمودند. مشکلات بالقوه مرتبط با فیوژن شامل شکل غیرنرمال دندان، وجود فضای بین دندان و یا حتی مشکلات پرئودنتال می‌باشد.<sup>(۴)</sup> دندان‌های متصل شده معمولاً فاقد علامت هستند و روش‌های درمانی مختلف با توجه به تفاوت‌های مورفولوژیکی این دندان‌ها وجود دارند که شامل درمان ریشه، ترمیمی، جراحی، درمان

پرئودنتال و ارتودنسی می‌باشد.<sup>(۲)</sup> این مورد گزارشی از فیوژن دندان مولر سوم فک پایین با یک دندان اضافی است که با درمان جراحی از دهان خارج شده است.

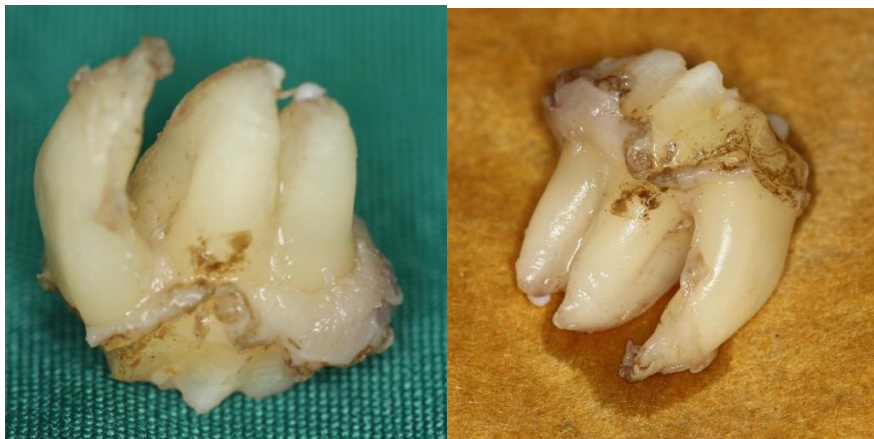## گزارش مورد

بیمار یک خانم ۲۶ ساله بود که جهت کشیدن دندان مولر سوم نیمه نهفته به مطب دندانپزشکی مراجعه نموده بود. در معاینه داخل دهانی یک دندان نیمه نهفته مشاهده شد که بافت اطراف ناحیه، سالم و بدون مشکل بود. بیمار از لحاظ سیستمیک مشکل خاصی نداشت. برای بیمار رادیوگرافی پانورامیک درخواست گردید. در رادیوگرافی به عمل آمده از بیمار یک دندان اضافی در ناحیه دیستال دندان مولر سوم مشاهده شد. همانگونه که در تصویر ۱ مشخص است دو دندان متصل به یکدیگر به نظر می‌رسیدند. پس از کسب رضایت بیمار، طرح درمان مبنی بر خارج ساختن دندان مولر سوم و دندان متصل بر آن صورت گرفت. دندان‌ها از طریق فلپ جراحی خارج شدند و پس از شست و شوی محل با سرم، بخیه زده شد. بعد از عمل از داروی ایبوپروفن ۴۰۰ میلی‌گرم جهت خواص ضددردی استفاده شد. در بررسی‌های بعد از عمل، بیمار مشکل خاصی نداشت. دندان اضافی خارج شده دارای یک ریشه بود که ریشه آن هم اندازه دندان مولر سوم متصل به آن بود. تاج دندان نیز کوچکتر از دندان نرمال کنار آن بود. (تصویر ۲)

بیمار علایمی مبنی بر نماهای سندرومیک نداشت و سابقه خانوادگی از فیوژن را ذکر نمی‌کرد و در سایر نواحی فکین نیز دندان اضافی یا فیوژن دیده نشد.



تصویر ۱: نمای پانورامیک از دندان مولر نهفته همراه با فیوژن



تصویر ۲: نمای دو دندان به هم چسبیده

### بحث و نتیجه گیری

اتیولوژی ایجاد فیوژن ناشناخته است و می‌تواند دارای علل ژنتیک یا فاکتورهای محیطی باشد.<sup>(۶)</sup> فیوژن معمولاً با کاهش تعداد دندان‌ها در قوس فکی، از ژمیناسیون متمایز می‌شود؛ به جز موارد غیرمعمول که در آن فیوژن بین دندان اضافی و دندان نرمال رخ می‌دهد<sup>(۴)</sup> در مورد گزارش شده نیز به دلیل فیوژن دندان مولر سوم با

دیستومولر، کاهش در تعداد دندان‌ها وجود نداشت. کانکرسنس، یک نوع از فیوژن است که در آن دندان‌ها تنها از طریق سمتموم به یکدیگر متصل شده‌اند و ارتباطی بین عاج دندان‌ها وجود ندارد. در این حالت دندان‌های متصل دارای ریشه و پالپ مجزا می‌باشند. برای تشخیص کانکرسنس وجود تصاویر رادیوگرافیک ضروری است.<sup>(۷)</sup> با توجه به این که دندان‌های گزارش شده در این مورد در

اضافی می‌تواند شامل گیر افتادن یا رویش اکتوییک دندان مجاور، ایجاد مشکلات پرپودنتال و ایجاد تروما باشد. اگرچه این موارد شیوع زیادی ندارد ولی نیاز به تشخیص سریع برای جلوگیری از ایجاد عوارض احتمالی می‌باشد.<sup>(۱)</sup> در مورد گزارش شده نیز فیوژن دندان مولر سوم با دندان دیستومولر منجر به نیمه نهفته شدن دندان شده بود که با جراحی فلیپ خارج گردید.

فیوژن دندان‌های خلفی یافته نادری است. در این مورد فیوژن با یک دندان دیستومولر نهفته گزارش شد و این اتصال منجر به عدم رویش دندان مولر سوم فک پایین نیز شده بود. این مورد تأکیدی بر تهیه رادیوگرافی پانورامیک پیش از خارج ساختن دندان‌های مولر سوم جهت بررسی ناحیه می‌باشد.

#### تشکر و قدردانی

از بخش بیماری‌های دهان، فک و صورت دانشکده دندانپزشکی دانشگاه علوم پزشکی شهید بهشتی برای همکاری در انجام تحقیق تشکر می‌گردد.

طول تاج و ریشه به یکدیگر متصل بوده و دارای ریشه مشترک هستند، مورد گزارش شده یک فیوژن عاجی بود.

به طور کلی فیوژن در دندان‌های شیری و دایمی اتفاق می‌افتد؛ و معمولاً در دندان‌های شیری و در فک بالا شایع‌تر است. مورد گزارش شده یک فیوژن در دندان‌های دایمی خلفی فک پایین بود که مورد نادرتری است.<sup>(۴)</sup>

گزارش شده است که دندان‌های دیستومولر رویش نیافته به راحتی با رادیوگرافی پانورامیک قابل تشخیص هستند.<sup>(۱)</sup> برای بیمار مذکور نیز رادیوگرافی پانورامیک درخواست شد و در این نما ارتباط آناتومیک با کانال آلتولر تحتانی فک پایین و الگو و مورفولوژی دندان اضافی رویش نیافته مشخص گردید و به دلایل مختلف از جمله اکسپوزر زیاد اشعه و هزینه اضافی برای بیمار از درخواست سی تی اسکن اجتناب گردید.

اغلب موارد دندان‌های دارای فیوژن بدون علامت هستند و تنها در مشاهدات کلینیکی و رادیوگرافیک مشخص می‌شوند<sup>(۲)</sup>، که مورد گزارش شده در این مقاله نیز چنین شرایطی را دارا بود. عوارض وجود دندان

#### منابع

1. Nagaveni NB, Umashankara KV, Radhika NB, Praveen Reddy B, Manjunath S. Maxillary paramolar: Report of a case and literature review. Arch Orofac Sci 2010; 5(1): 24-8.
2. Rajab LD, Hamdan MA. Supernumerary teeth: Review of the literature and a survey of 152 cases. Int J Paediatr Dent 2002; 12(4): 244-54.
3. Srivatsan P, Aravindha Babu N. Mesiodens with an unusual morphology and multiple impacted supernumerary teeth in a non-syndromic patient. Int J Dent Res 2002; 18(3): 138-40.
4. Taheri JB, Baharvand M, Vahidi-Ghahrodi AR. Unilateral fusion of a mandibular third molar to a supernumerary tooth: A case report. J Dent 2005; 2(1): 33-5.
5. Nunes E, de Moraes IG, de Novaes PM, de Sousa SM. Bilateral fusion of mandibular second molars with supernumerary teeth: Case report. Braz Dent J 2002; 13 (2): 137-41.
6. Ferreira-Junior O, de Avila LD, Sampieri MB, Dias-Ribeiro E, Chen WL, Fan S. Impacted lower third molar fused with a supernumerary tooth-diagnosis and treatment planning using cone-beam computed tomography. Int J Oral Sci 2009; 1(4): 224-8.
7. Gunduz K, Sumer M, Sumer AP, Gunhan O. Concrescence of a mandibular third molar and a supernumerary fourth molar: Report of a rare case. Br Dent J 2006; 20(3): 141-2.