

گزارش یک مورد نادر فیبروز هیستئوسایتومای بدخیم فک پایین

حمیدرضا عبدالصمدی*، شهربانو رعدی**، پوراندخت داوودی**، عباس شکری***، شکوفه جمشیدی****، علی حیدری*****

محسن رستمی*****، فاطمه احمدی متمایل*****

* دانشیار بیماری‌های دهان، فک و صورت، مرکز تحقیقات دندانپزشکی، دانشکده دندانپزشکی، دانشگاه علوم پزشکی همدان

** استادیار گروه بیماری‌های دهان، فک و صورت، دانشکده دندانپزشکی، دانشگاه علوم پزشکی همدان

*** استادیار گروه رادیولوژی دهان، فک و صورت، دانشکده دندانپزشکی، دانشگاه علوم پزشکی همدان

**** استادیار گروه آسیب‌شناسی دهان، فک و صورت، دانشکده دندانپزشکی، دانشگاه علوم پزشکی همدان

***** استادیار گروه جراحی دهان، فک و صورت، دانشکده دندانپزشکی، دانشگاه علوم پزشکی همدان

***** دستیار تخصصی گروه پریودانتیکس، دانشکده دندانپزشکی، دانشگاه علوم پزشکی همدان

***** دانشیار بیماری‌های دهان، فک و صورت، مرکز تحقیقات پزشکی مولکولی و دندان پزشکی، دانشکده دندانپزشکی،

دانشگاه علوم پزشکی همدان

تاریخ ارائه مقاله: ۹۱/۸/۱۰ - تاریخ پذیرش: ۹۱/۱۱/۳۰

Report of a Rare Case of Malignant Fibrous Histiocytoma of Mandible

Hamid reza Abdolsamadi*, Shahrbanou Raedi**, Poorandokht Davoodi**, Abbas Shokri***, Shokufe Jamshidi****, Ali Heidari*****, Mohsen Rostami*****, Fatemeh Ahmadi-Motamayel*****#

* Associate Professor of Oral Medicine, Dental Research Center, School of Dentistry, Hamadan University of Medical Sciences, Hamadan, Iran.

** Assistant Professor, Dept of Oral Medicine, School of Dentistry, Hamadan University of Medical Sciences, Hamadan, Iran.

*** Assistant Professor, Dept of Oral Radiology, School of Dentistry, Hamadan University of Medical Sciences, Hamadan, Iran.

**** Assistant Professor, Dept of Oral Pathology, School of Dentistry, Hamadan University of Medical Sciences, Hamadan, Iran.

***** Assistant Professor, Dept of Oral & Maxillofacial Surgery, School of Dentistry, Hamadan University of Medical Sciences, Hamadan, Iran.

***** Postgraduate Student, Dept of Periodontics, School of Dentistry, Hamadan University of Medical Sciences, Hamadan, Iran.

***** Associate Professor of Oral Medicine, Member of Research Center for Molecular Medicine and Dental Research Center, School of Dentistry, Hamadan University of Medical Sciences, Hamadan, Iran.

Received: 31 October 2012; Accepted: 18 February 2013

Introduction: Malignant Fibrous Histiocytoma (MFH) is the most frequent soft tissue sarcoma of adulthood. The most common sites affected by MFH are limbs, orbit, retroperitoneum, pelvis and knee. Oral cavity and mandible involvements are very rare.

Case Report: A 35-year-old male was visited in the oral medicine department of Hamadan dental school with the chief complaint of pain and teeth mobility. The patient also had a history of paresthesia in lower lip for two months. In intraoral examination, there was a crater like, deep and disseminated ulcer in lower buccal and lingual gingiva of right mandibular teeth and exophytic lesion with smooth surface, and color similar to normal mucosa with 2×2×3 cm in diameter in buccal and lingual part of right lateral and central teeth extended to left second premolar was observed. Gingival resorption was observed in all adjacent teeth. There was radiolucency with irregular border in all part of lesion. MFH was confirmed by histopathological report.

Conclusion: The most common complaint of patients with malignant fibrous histiocytoma is the growing mass that could be ulcerative or painful. Early diagnosis and referral is very important in prognosis and survival of the patients.

Key words: Fibrohistiocytoma, neoplasm, mandible.

Corresponding Author: fatahmadim@yahoo.com , f.ahmadi@umsha.ac.ir

J Mash Dent Sch 2013; 37(2): 177-84.

مولف مسؤول، نشانی: همدان، چهار راه پژوهش، روبروی پارک مردم، دانشکده دندانپزشکی، گروه بیماری‌های دهان، ۰۸۱۱۸۳۸۱۰۵۹

E-mail: fatahmadim@yahoo.com , f.ahmadi@umsha.ac.ir

چکیده

مقدمه: فیبروهیستئوما، بدخیم شایع‌ترین سارکوم بافت نرم در بزرگسالان است. شایع‌ترین نواحی ابتلا به این تومور نواحی دست و پا، کاسه چشم، رتروپریتون، لگن و زانو بوده و شیوع آن در حفره دهان و فک پایین بسیار نادر می‌باشد.

گزارش مورد: آقای ۳۵ ساله به علت درد و لقی دندان‌های فک پایین به بخش بیماری‌های دهان دانشکده دندان پزشکی همدان مراجعه نمود. پارتسزی لب پایین از دو ماه گذشته وجود داشت. در معاینه داخل دهانی زخم منتشر عمیق با حاشیه برجسته در ناحیه لثه باکال و لینگوال دندان‌های سانترال سمت راست تا مزیال دندان مولر دوم سمت راست مشاهده شد. ضایعه برجسته بدون پایه با سطحی صاف هم رنگ مخاط مجاور و قوام سفت به ابعاد ۳×۲×۲ سانتی‌متر در ناحیه باکال و لینگوال دندان‌های سانترال و لاترال سمت راست تا دندان پرمولر دوم سمت چپ وجود داشت. تحلیل لثه در تمامی دندان‌های مجاور ضایعه مشاهده شد. همچنین رادیولوژی با حدود نامشخص در ناحیه فک پایین در مجاورت ضایعه مشاهده شد. تشخیص نهایی فیبروهیستئوسیتوما، بدخیم با بیوپسی از نواحی مبتلا مشخص گردید.

نتیجه‌گیری: شایع‌ترین شکایت بیماران با فیبروهیستئوما، بدخیم وجود یک توده با قابلیت رشد می‌باشد که ممکن است زخمی و یا دردناک باشد و تشخیص و ارجاع به موقع در پیش‌آگهی و طول عمر بیماران تأثیر زیادی دارد.

واژه‌های کلیدی: فیبروهیستئوسیتوما، نئوپلاسم، فک پایین.

مجله دانشکده دندانپزشکی مشهد / سال ۱۳۹۲ دوره ۳۷ / شماره ۲: ۸۴-۱۷۷.

مقدمه

است؛ به طوری که بیشترین شیوع این تومور در دهه هفتم

می‌باشد. این تومور در مردان دو برابر زنان شایع‌تر است و

ضمن اینکه کافمن منشاء این تومور را هیستئوسیتیک

خوانده است ولی امروزه به علت فقدان هیستئوزن مشخص

در این ضایعه در بین محققین اختلاف نظر وجود دارد.^(۷)

پیش‌آگهی این تومور چندان مطلوب نیست و عود

تومور شایع است. پیش‌آگهی این تومور تا اندازه زیادی

به محل اولیه تومور بستگی دارد و ضایعات بزرگ‌تر و

عمقی‌تر پیش‌آگهی ضایعه را ضعیف‌تر می‌نماید و عود

ضایعات حتی در صورت انجام جراحی رادیکال حدود

۵۰٪ می‌باشد.^(۸)

لذا هدف از ارائه این گزارش، بیان یک مورد بسیار

نادر از MFH در حفره دهان و فک پایین که منجر به مرگ

بیمار گردید، می‌باشد.

شرح مورد

بیمار آقای ۳۵ ساله بود که به بخش بیماری‌های دهان،

فک و صورت دانشکده دندانپزشکی همدان مراجعه نمود.

ناراحتی بیمار از درد و لقی دندان‌های فک پایین بعد از

خارج نمودن دندان پر مولر اول سمت راست فک پایین

فیبروهیستئوما، بدخیم (MFH) یا پلی مورفیک

سارکوما به صورت یک نئوپلاسم بدخیم با منشأ ناشناخته

در بافت نرم و استخوان مشاهده می‌گردد.^(۱)

این ضایعه اولین بار در سال ۱۹۶۱ توسط کافمن به

عنوان یک تومور غنی از هیستئوسیت مطرح گردید.^(۲) در

سال ۱۹۷۷، MFH به عنوان شایع‌ترین سارکوم بافت نرم

بالغین گزارش گردید، ضمن اینکه در این تومور هیچ

منشأ سلولی واقعی مشخص نگردیده است.^(۳)

در سال ۲۰۰۲، سازمان بهداشت جهانی طبقه‌بندی

مجددی برای این تومور تحت عنوان Undifferentiated

Pleomorphic Sarcoma not otherwise Specified ارائه

نمود.^(۴) این تومور در متافیزهای استخوان‌های بلند

اندام‌های انتهایی از جمله ران و درشت نی دیده می‌شود و

وجود این تومور در حفره دهان و ناحیه فک و صورت

فوق العاده نادر است و ابتلاء فک پایین به این تومور تنها

۳٪ تمامی ضایعات استخوانی MFH را تشکیل

می‌دهد.^(۵)

طیف سنی بیماران مبتلا به این تومور ۹۳-۵ سال

سمت چپ تا دیستال دندان مولر دوم سمت راست مشهود بود. ضایعه در بعد عمودی از کرسر ریج آلوئول تا کانال آلوئولار تحتانی امتداد یافته بود. تحلیل ریشه وجود نداشت. دندان‌های ناحیه مذکور فاقد ساپورت استخوانی بوده و نمای شناور در هوا داشتند (تصویر ۲).

در نمای CT اسکن بیمار تخریب صفحات کورتیکال باکال و لینگوال مشاهده گردید (تصویر ۳).

با توجه به خصوصیات بالینی ضایعه که دردناک بود، درگیری استخوان داشت و بعد از کشیدن دندان ایجاد شده بود و ریسک فاکتور سیگار وجود داشت، تشخیص احتمالی کلینیکی اولیه استئومیلیت مطرح شد. از طرفی به دلیل دردناک بودن، وجود ضایعه محیطی و مرکزی باهم، سیر رشدی، سن و جنس بیمار استئوژنیک سارکوما مدنظر قرار گرفت. همچنین به دلیل سرعت رشد، شکل ضایعه، وجود ریسک فاکتور، درگیری استخوان و درگیری استخوان باکال و لینگوال، بدخیمی و کارسینوم سلول سنگفرشی مطرح شد.

سپس جهت تشخیص نهایی بیوپسی اینسیژنال از ضایعه صورت گرفت و نمونه مذکور به بخش پاتولوژی ارسال گردید.

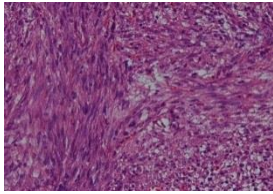
در نمای هیستوپاتولوژیک ضایعه، دستجات کوتاهی از سلول‌های دوکی شبیه فیبروبلاست و سلول‌های گرد شبیه هیستوسیت که با طرح گرد بادی آرایش یافته بودند همراه با نواحی از سلول‌های ژانت پلنومورفیک با هسته‌هایی با اشکال مختلف مشاهده شد و هم چنین اشکال میتوزی مشاهده گردید (تصویر ۴). رنگ‌آمیزی ایمونوهیستوشیمی برای مارکرهای ویمنتین، سیتوکراتین، آنتی ژن CD-68، دسمین، پروتئین S100 و آنتی ژن CD 34 انجام شد. سلول‌های تومورال تنها برای ویمنتین و آنتی ژن CD-68 مثبت بودند (تصویر ۵و۶).

بود. از حدود دو ماه قبل دندان مذکور به علت وجود پوسیدگی و درد شدید توسط دندان پزشک خارج شده بود.

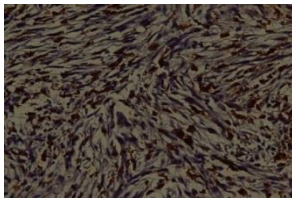
طبق اظهارات بیمار خارج نمودن دندان مذکور همراه با درد شدید و ترومای زیاد و خونریزی شدید بوده است. پس از یک هفته، درد بیمار همچنان ادامه داشت به طوری که دندان پزشک برای بیمار ایبوپروفن، آموکسی سیلین و کوآموکسی کلاو تجویز نموده بود که تأثیری در کاهش درد و ناراحتی بیمار نداشت. در بررسی سابقه پزشکی بیمار هیچگونه بیماری سیستمیک و مصرف دارو وجود نداشت.

در معاینات بالینی خارج دهانی، لنفادنوپاتی ناحیه گردنی وجود نداشت و بیمار فاقد تریسموس بود. ولی در ناحیه سمت راست فک پایین و همچنین لب پایین درجاتی از پارستزی گزارش می‌گردد. سابقه مصرف مواد مخدر و مصرف سیگار (روزانه ۲۰ عدد) در شرح حال بیمار قابل توجه بود.

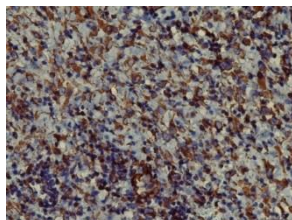
در معاینه داخل دهانی، زخم منتشر عمیق با حاشیه برجسته در ناحیه لته باکال و لینگوال دندان‌های سانترال سمت راست تا مزیال دندان مولر دوم سمت راست مشاهده شد. ضایعه برجسته بدون پایه با سطحی صاف هم رنگ مخاط مجاور و قوام سفت به ابعاد ۲×۲×۳ سانتی‌متر در ناحیه باکال و لینگوال دندان‌های سانترال و لاترال سمت راست تا دندان پرمولر دوم سمت چپ وجود داشت. تحلیل لته در تمامی دندان‌های مجاور ضایعه مشاهده شد (تصویر ۱). ضایعه محیطی باعث تغییرات استخوانی مرکزی شده بود به طوری که در نمای رادیوگرافی پانورامیک بیمار، رادیولوسنسی و در قسمت‌هایی کاهش دانسیته استخوان با حدود نامشخص و بدون بوردر اسکلووتیک از دیستال دندان‌های پرمولر پایین



تصویر ۴: نمای هیستوپاتولوژیک، سلول‌های دوکی و گردکه با طرح گردبادی آرایش یافته اند و با نواحی از سلول‌های زانت پلئومورفیک مخلوط هستند را نشان می‌دهد. (رنگ آمیزی هماتوکسیلین ائوزین $\times 400$)

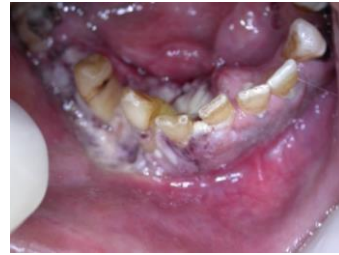

تصویر ۵: رنگ آمیزی ایمونوهیستوشیمی مثبت سلول‌های تومورال با نشانگر CD68 ($\times 400$)

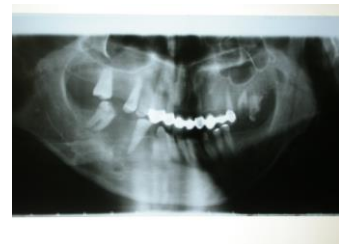

تصویر ۶: رنگ آمیزی ایمونوهیستوشیمی مثبت سلول‌های تومورال با نشانگر ویمنتین ($\times 400$)

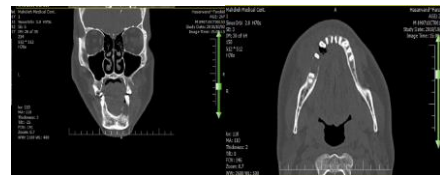
در نهایت این یافته‌ها با تشخیص یک سارکوم پلئومورفیک غیرتمایز فیروز هیستوسیتومای بدخیم مطابقت داشت. بعد از قطعی شدن جواب بیوپسی و تشخیص ضایعه، بیمار به بیمارستان امام خمینی تهران جهت ادامه درمان ارجاع گردید و بعد از عمل جراحی



تصویر ۱: زخم منتشر عمیق با حاشیه برجسته در ناحیه لثه باکال و لینگوال دندان‌های سانترال سمت راست تا مزیا دندان مولر دوم سمت راست و ضایعه برجسته بدون پایه با سطحی صاف هم رنگ مخاط مجاور و قوام سفت به ابعاد $3 \times 2 \times 2$ سانتی متر در ناحیه باکال و لینگوال دندان‌های سانترال و لاترال سمت راست تا دندان پرمولر دوم سمت چپ مشاهده می‌شود.



تصویر ۲: در نمای پانورامیک رادیولوژی و در قسمت هایی کاهش دانسیته استخوان با حدود نامشخص و بدون بوردر اسکروتیک از دیستال دندان‌های پرمولر پایین سمت چپ تا دیستال دندان مولر دوم سمت راست گسترش یافته است.



تصویر ۳: در نمای CT ضایعه، تخریب صفحات کورتیکال باکال و لینگوال مشاهده می‌گردد.

همانند بیمار حاضر، ضایعه در مردان مقداری بیشتر است و بیمار اغلب از توده‌ای که در دوره کوتاه رشد کرده شاکی است، توده معمولاً دردناک نمی‌باشد مگر نزدیک عصب باشد که در این بیمار با توجه به وسعت ضایعه، درد و پاراستزی قابل توجه بود.

تحلیل استخوان کورتیکال مجاور ضایعه به طور قوی پیشنهادکننده MFH^(۷) در نمای رادیوگرافی این بیمار تحلیل وسیع و منتشر وجود داشت.

ضایعات فک پایین اکثراً با درد، تورم، پاراستزی و لقی دندان مشابه تومورهای بدخیم دیگر است و ضایعات گزارش شده اکثراً ضایعه استئولیتیک با حاشیه نامشخص وسیع بدون ریج اسکروتیک و واکنش پریوستال است. تظاهر کلاسیک ضایعه استئولیتیک خلف فک پایین در مرد بزرگسال با تورم و هیپوستزی است.^(۱۹) در بیمار حاضر هم این علائم کلاسیک وجود داشت که شک به ضایعه بدخیم و پروسه مزمن عفونی داخل استخوانی را برمی‌انگیخت.

تشخیص افتراقی در افراد جوان، استئوژنیک سارکوم است که اغلب بوردر اسکروتیک و واکنش پریوستال دارد ولی در افراد بالای ۴۰ سال نمای غالب، استئولیتیک است که تشخیص افتراقی را مشکل می‌کند. یکی از تظاهرات استئومیلیت و کندروسارکوم غیرمتمايز هم به این صورت است.^(۷) در این بیمار واکنش پریوستال وجود نداشت.

شایع‌ترین سارکوم بافت نرم سر و گردن، رابدومیوسارکوم، MFH، فیبروسارکوم و نوروفیبروسارکوم، لیومیوسارکوم، لیوسارکوم، رابدومیوسارکوم، آنژیوسارکوم، پلاسموسیتومای منفرد و استئوسارکوم است.^(۷،۱۱)

تشخیص ضایعه با توجه به درجات مختلف

رادیکال و همی مندیکتومی همراه با رادیوتراپی، متأسفانه بیمار بعد از ۱۸ ماه از درمان، فوت نمود.

بحث

MFH در ۶۵٪ موارد در مردان و ۳۵٪ موارد در زنان مشاهده می‌شود. از ۵-۶۹ سال گزارش شده و میانگین سنی آن ۴۱ سال است و شایع‌ترین تظاهر آن، توده با رشد آهسته بدون درد و زخم مخاطی است.^(۹،۱۰)

سارکومای بافت نرم اغلب در انتهاها و تنه و تنها ۲-۵٪ موارد در ناحیه سر و گردن مشاهده می‌شوند. سارکوم دهانی به جز لنفومای بدخیم به شدت نادر هستند.^(۱۱) MFH استخوان، ۵٪ کل تومورهای بدخیم استخوان را تشکیل می‌دهد. ۳-۱۰٪ کل MFH در ناحیه سر و گردن و اکثراً ناحیه سینونزال ایجاد می‌شود.^(۷،۱۲) MFH فک پایین فقط ۳٪ کل MFH استخوانی را تشکیل می‌دهد.^(۹)

اکثر موارد گزارش شده تاکنون با شکایت از تورم مراجعه نمودند که اکثراً مرد و در سنین بالا بودند^(۱۳-۱۶) و یک مورد در کودک ۹ ماهه گزارش شده بود.^(۱۳) اکثر موارد بدون درد بودند.^(۱۳-۱۶) تظاهر زخم عمیق دردناک که در مورد حاضر وجود داشت، از تظاهرات نادر و در موارد پیشرفته تومور مشاهده می‌شود.

در مورد گزارش شده در این مطالعه، ضایعه در خلف فک پایین وجود داشت و بیمار به علت لقی دندان مراجعه نموده بود، تظاهرات MFH اغلب به شکل توده برجسته و تورم با درد مختصر، پاراستزی، لقی مشابه ضایعات بدخیم فک می‌باشد.^(۱۷) علائم کلینیکی از ۲ هفته تا ۶ ماه وجود دارند و اغلب اندازه تومور حین تشخیص متوسط تا بزرگ است (۷ سانتی‌متر)؛ ضایعه فک پایین اغلب وسیع، استئولیتیک و با حاشیه نامشخص است.^(۱۸) در این بیمار زخم منتشر دهانی و پاراستزی از علائم اصلی حین مراجعه بیمار بودند.

مرکز درمان سرطان تهران ارجاع داده شد و از نظر متاستاز بررسی صورت نگرفت ولی تظاهر بالینی مبنی بر درگیری غدد لنفاوی و ریه مشاهده نشد.

MFH استخوان بین فیبرهای عضلانی منتشر می‌شود و عود موضعی بالا ایجاد می‌کند و باید جراحی با مارجین سالم انجام شود.^(۹) در این بیمار چون در ناحیه سر و گردن عناصر حیاتی وجود دارد جراحی کامل مندیلاکتومی همراه رادیوتراپی و شیمی درمانی انجام شد^(۷) ولی پاسخ به درمان ضعیف بود. از نظر کلینیکی درگیری غدد لنفاوی وجود نداشت و Neck dissection انجام نشد هرچند ممکن است ضروری باشد.

درمان MFH فک پایین بر اساس تشخیص قطعی اولیه، با توجه به پاتولوژی و IHC، جراحی وسیع همراه بافت نرمال و فالوپ دقیق بعد از درمان، جهت جلوگیری از عود موضعی و متاستاز به ریه است.^(۹)

جراحی با مارجین سالم بهترین درمان برای سارکوم ناحیه دهان است.^(۸) برای بیمار فوق انجام شد. ولی با توجه به اینکه نوع داخل استخوانی پروگنوز ضعیف‌تری دارد (طول عمر ۵ ساله: ۶/۵-۵۳٪) و تومور ناحیه سر و گردن تهاجمی‌تر است، متاستاز به استخوان و ریه شایع است (۱۰-۴۴٪) و پروگنوز را بدتر می‌کند.^(۱۱،۹) در بیمار حاضر وجود متاستاز بررسی نشد.

عوامل موثر بر بقا و پیش‌آگهی که با طول عمر بیمار مرتبط هستند شامل Grade تومور، عمق، اندازه، متاستاز، سن و زیرگروه هیستولوژیک می‌باشد که در سنین کمتر (زیر ۶۰ سال)، اندازه کمتر از ۵ سانت، محل سطحی، Grade پایین، عدم متاستاز و نوع Mixoid پروگنوز بهتر می‌باشد.^(۲۲) در این بیمار با وجود سن کم، پروگنوز فوق‌العاده ضعیف بود و مرگ بیمار در کمتر از ۲ سال اتفاق افتاد.

پلی‌مورفیسم سلولی و هتروژنیتی فقط با پاتولوژی نسبتاً مشکل است و با ضایعات دیگر اشتباه می‌شود و جهت تشخیص نهایی ایمونوهیستوشیمی لازم است.^(۹،۱۱) در این بیمار نیز نتیجه با انجام ایمونوهیستوشیمی تایید گردید. MFH انواع زیرگروه‌های هیستولوژیک زیر را دارا است: Pleomorphic, Storiform, Myxoid, Giant cell, Inflammatory, Angiomatous^(۷) که در بیمار حاضر نوع پلی‌مرفیک بود.

از آنجایی که CD34 سلول‌های اندوتلیال نرمال و ئئوپلاستیک را رنگ‌آمیزی می‌کند، به منظور رد ئئوپلاسم‌های عروقی از این مارکر استفاده گردید. دسمین فیلامان بینابینی عضلانی بوده و در سلول‌های عضلات صاف و مخطط دیده می‌شود و به منظور تشخیص تومورهای عضلات صاف و اسکلتی به کار می‌رود، با توجه به اینکه ضایعه مورد نظر برای این نشانگر رنگ‌آمیزی مثبت نشان نداد، احتمال وجود تومورهای عضله صاف و مخطط رد می‌شود.

S100، پروتئینی است که در هسته و سیتوپلاسم سلول‌های گلیال، شوان، ملانوسیت، کندروسیت، آدیپوسیت، میوآپیتلیال و تومورهای مشتق شده از آنها مثبت می‌شود و رنگ‌آمیزی این نشانگر در این ضایعه منفی بود، لذا تمام تومورهای ذکر شده رد می‌گردند. همچنین رنگ‌آمیزی برای سیتوکراتین منفی بود پس تومورهای اپی‌تلیالی رد می‌شوند.^(۲۰)

اما ضایعه رنگ‌پذیری مثبتی را برای ویمنتین و CD68 نشان داد. در مجموع این یافته‌ها با تشخیص یک سارکوم پلئومورفیک غیرمتمايز / فیروس هیستوسیتوما بدخیم مطابقت دارد.^(۲۱)

در این بیمار بعد از نتیجه بیوپسی و شک به بدخیمی و تایید تشخیص با رنگ‌آمیزی ایمونوهیستوشیمی، بیمار به

یک توده با قابلیت رشد می‌باشد که ممکن است زخمی و یا دردناک باشد و تشخیص و ارجاع به موقع در پیش‌آگهی و طول عمر بیماران تاثیر زیادی دارد.

تشکر و قدردانی

بدینوسیله از زحمات بخش پاتولوژی بیمارستان بعثت به خصوص جناب آقای دکتر دهقان و مرکز سرطان تهران تقدیر و تشکر به عمل می‌آید.

هرچند MFH بیماری قابل بهبودی است. پروگنوز آن خوب نیست و عود شایع است.^(۷)

نتیجه‌گیری

بدخیمی‌های حفره دهان اغلب در مراحل اولیه بدون علامت می‌باشند و تشخیص زودرس ضایعات یکی از مشکلات اصلی در درمان و پیش‌آگهی این بیماران است. شایع‌ترین شکایت بیماران با فیبروهیستئومای بدخیم وجود

منابع

1. Regezi JA, Sciu BBa J, Jordan RC. Oral Pathology: Clinical Pathologic Correlations. 6th ed. St. Louis: W.B.Saunders Co; 2012. P. 173.
2. Kauffman SL, Stout AP. Histiocytic tumors (fibrous xanthoma and histiocytoma) in children. Cancer 1961; 14: 469-82.
3. Weiss SW, Enzinger FM. Malignant fibrous histiocytoma: An analysis of 200 cases. Cancer 1978; 41(6): 2250-66.
4. Fletcher CDM UK, Mertens F. World Health Organization Classification of Tumours: Pathology and Genetics of Tumours of Soft Tissue and Bone. 1st ed. Lyon: IARC Press; 2002. P. 292.
5. Kanazawa H, Watanabe T, Kasamatsu A. Primary malignant fibrous histiocytoma of the mandible: Review of literature and report of a case. J Oral Maxillofac Surg 2003; 61(10): 1224-7.
6. Huvos AG, Heilweil M, Bretsky SS. The pathology of malignant fibrous histiocytoma of bone. A study of 130 patients. Am J Surg Pathol 1985; 9(12): 853-71.
7. Dong-Hun H, Jeong-Hee CH, Min-Suk H, Sam-Sun L, Jin-Koo L, Soon-Chul CH. Malignant fibrous histiocytoma of the oral and maxillofacial region: A report of three cases. Korean J Oral Maxillofac Radiol 2003; 33(5): 239-44.
8. Yamaguchi S, Nagasawa H, Suzuki T, Fujii E, Iwaki H, Takagi M, et al. Sarcomas of the oral and maxillofacial region: A review of 32 cases in 25 years. Clin Oral Investig 2004; 8(2): 52-5.
9. Pandey M, Thomas G, Mathew A, Abraham EK, Somanathan T, Ramadas K, et al. Sarcoma of the oral and maxillofacial soft tissue in adults. Eur J Surg Oncol 2000; 26(2): 145-8.
10. Dalirsani Z, Mohtasham N, Falaki F, Bidram F, Nosratzahi T. Malignant fibrous histiocytoma of mandible: A review of literatures and report a case. Aust J App Sci 2011; 5(5): 936-42.
11. Hoekstra HJ, Ham SJ, van der Graaf WT, Kamps WA, Molenaar WM. Malignant fibrous histiocytoma of bone: A clinicopathologic study of 81 patients. Cancer 1998; 82(5): 993-4.
12. Rullo R, Ferraraccio F, Serpico R, Addabbo F, Mazzarella N, Festa VM. Oral fibrous histiocytoma and its angiomatoid variant. J Cranio Maxillofac Surg 2012; 40(5): 435-8.
13. Heo MS, Cho HJ, Kwon KJ, Lee SS, Choi SC. Benign fibrous histiocytoma in the mandible. Oral Surg Oral Med Oral Pathol Oral Radiol Endod 2004; 97(2): 276-80.
14. Tanaka T, Kobayashi T, Iino M. Transformation of benign fibrous histiocytoma into malignant fibrous histiocytoma in the mandible: Case report. J Oral Maxillofac Surg 2011; 69(7): 285-90.
15. Satomi T, Watanabe M, Kaneko T, Matsubayashi J, Nagao T, Chiba H. Radiation-induced malignant fibrous histiocytoma of the maxilla. Odontol 2011; 99(2): 203-8.
16. Anavi Y, Herman GE, Graybill S, MacIntosh RB. Malignant fibrous histiocytoma of the mandible. Oral Surg Oral Med Oral Pathol 1989; 68(4): 436-43.
17. Onyango JF, Awange DO. Primary malignant fibrous histiocytoma of the mandible: A case report. East Afr Med J 1993; 70(7): 460-3.
18. Jamal BT, Tuluc M, Gold L, Heffelfinger R, Taub DI. A radiolucent lesion in the posterior mandible. J Oral Maxillofac Surg 2010; 68(6): 1371-6.
19. Rosai J. Ackerman's Surgical Pathology. 9th ed. London: Mosby Co; 2004. P. 50-51, 55, 60, 62.

20. Cocchiara G, Romano M, Buscemi G, Lo Monte AI, Florena AM, Bartolotta TV, et al. Primary malignant fibrous histiocytoma of the mesocolon transversum. *G Chir* 2009; 30(10): 422-5.
21. Pisters PW, Leung DH, Woodruff J, Shi W, Brennan MF. Analysis of prognostic factors in 1,041 patients with localized soft tissue sarcomas of the extremities. *J Clin Oncol* 1996; 14(5): 1679-89.
22. Salo JC, Lewis JJ, Woodruff JM, Leung DH, Brennan MF. Malignant fibrous histiocytoma of the extremity. *Cancer* 1999; 85(8): 1765-72.