

مرور نظام مند و متاآنالیز در مورد بررسی اثر بارگذاری فوری ایمپلنت‌های کاشته شده در حفره دندان‌های تازه کشیده شده بر موفقیت ایمپلنت

حمیدرضا عرب**، امیر معین تقوی**، ناصر سرگلزایی***، مهرداد رادور**، علیرضا صراف شیرازی****، رامین صادقی*****،

فرید شیعیه زاده*****#

* دانشیار پرودانتیکس، مرکز تحقیقات بیماری‌های دهان، فک و صورت، دانشکده دندانپزشکی، دانشگاه علوم پزشکی مشهد، ایران

** استاد پرودانتیکس، مرکز تحقیقات مواد دندانپزشکی، دانشکده دندانپزشکی، دانشگاه علوم پزشکی مشهد، ایران

*** دانشیار پرودانتیکس، مرکز تحقیقات مواد دندانی، دانشکده دندانپزشکی، دانشگاه علوم پزشکی مشهد، ایران

**** دانشیار دندانپزشکی کودکان، مرکز تحقیقات دندانپزشکی، دانشکده دندانپزشکی، دانشگاه علوم پزشکی مشهد، ایران

***** دانشیار مرکز تحقیقات پزشکی هسته‌ای بیمارستان امام رضا، دانشگاه علوم پزشکی مشهد، ایران

***** دستیار تخصصی گروه پرودانتیکس، دانشکده دندانپزشکی، دانشگاه علوم پزشکی مشهد، ایران

تاریخ ارائه مقاله: ۹۳/۱۲/۱۴ - تاریخ پذیرش: ۹۴/۳/۲۷

Evaluation of Effect of Immediate Loading on Clinical Success after Immediate Implantation: A Systematic Review and Meta-Analysis

HamidReza Arab*, Amir Moentaghavi**, Naser Sargolzaee***, Mehrdad Radvar**,

AliReza SarrafShirazi*****, Ramin Sadeghi*****#, Farid Shieazadeh*****#

* Associate Professor of Periodontics, Oral & Maxillofacial Diseases Research Center, School of Dentistry, Mashhad University of Medical Sciences, Mashhad, Iran

** Professor of Periodontics, Dental Research Center, School of Dentistry, Mashhad University of Medical Sciences, Mashhad, Iran

*** Associate Professor of Periodontics, Dental Materials Center, School of Dentistry, Mashhad University of Medical Sciences, Mashhad, Iran

**** Associate Professor of Pediatric Dentistry, Dental Research Center, School of Dentistry, Mashhad University of Medical Sciences, Mashhad, Iran

***** Associate Professor of Nuclear Medicine, Nuclear Medicine Research Center, Mashhad University of Medical Sciences, Mashhad, Iran

***** Postgraduate Student, Dept of Periodontics, School of Dentistry, Mashhad University of Medical Sciences, Mashhad, Iran

Received: 5 March 2015 ; Accepted: 17 June 2015

Introduction: The aim of this systematic review was to evaluate the effect of immediate loading on clinical success after immediate implantation

Materials & Methods: In this study, Pubmed, ISI (Web of Science) and Scopus databases were searched according to selected keywords all the articles indexed by October 22, 2013 which were in english were evaluated. Full text of the articles meeting the primary criteria to be included in this research, were obtained and appraised using the Oxford score sheet. Data of studies were extracted if they were scored as high or moderate level of evidence. Due to variation of methods of studies, they were divided into three categories and then metaanalysis was performed.

Results: 1270 articles were collected after searching the databases and finally 132 full texts were studied for data gathering. After methodological assessment and determination of level of evidence, 21 studies were selected for metaanalysis. The results of the this study revealed that regarding the success rate, although there was no significant difference between immediate and delayed implantation, immediate implantation showed lower incidence of bone loss in single implants

Conclusion: Immediate implantation and immediate loading, providing the existence of its prerequisites, are effective treatment methods in reducing the time of treatment and preserving crestal bone around the implants.

Key words: Immediate implant, immediate restoration, immediate load, success, fresh socket.

Corresponding Author: Shieazadehf11@mums.ac.ir , fshd1365@gmail.com

J Mash Dent Sch 2015; 39(3): 247-60 .

چکیده

مقدمه: هدف از این مطالعه تعیین اثر بارگذاری فوری ایمپلنت‌های کاشته شده در حفره دندان‌های تازه کشیده شده بر موفقیت کلینیکی ایمپلنت با جمع آوری، ارزیابی و مرور نظام مند مقالات مرتبط با این موضوع می‌باشد.

مواد و روش‌ها: در این مطالعه جستجو در بانک‌های اطلاعاتی Pubmed, Scopus و ISI (Web of science) انجام شد. و با توجه به کلمات کلیدی انتخاب شده، کلیه مقالاتی که تا ۲۲ اکتبر ۲۰۱۳ در این بانک‌ها ایندکس شده بودند، با محدودیت زبان انگلیسی گردآوری و مورد ارزیابی قرار گرفت. مقالاتی که با توجه به خلاصه مقاله، شرایط اولیه ورود به مطالعه را داشتند مورد ارزیابی متن کامل مقاله قرار گرفتند. در صورتی که هر مقاله بر اساس طبقه‌بندی Oxford، دارای اعتبار بالا یا متوسط بود، اطلاعات مورد نیاز استخراج می‌گردید. با توجه به مطالعات به دست آمده، مطالعات در سه گروه تقسیم و با روش‌های متاآنالیز مورد ارزیابی قرار گرفت.

یافته‌ها: پس از جستجو در بانک‌های اطلاعاتی تعداد ۱۲۷۰ مقاله به دست آمد. بعد از خواندن خلاصه مقالات، متن کامل ۱۳۲ مقاله تهیه گردید و ۲۱ مقاله از میان آنها جهت متاآنالیز انتخاب گردید. نتایج متاآنالیز نشان داد که بین ایمپلنت فوری و تأخیری از نظر میزان موفقیت در هیچ یک از گروه‌ها تفاوت معنی‌داری نیست اما ایمپلنت فوری تحلیل استخوان کمتری را در سال اول نشان داد.

نتیجه‌گیری: کاربرد ایمپلنت فوری و بارگذاری فوری به همراه آن در صورت وجود شرایط ایده‌آل برای این روش، موثر در جهت کاهش زمان درمان و کاهش تحلیل استخوان در کوتاه مدت می‌باشد.

واژه‌های کلیدی: ایمپلنت فوری، ترمیم فوری، بارگذاری فوری، موفقیت، حفره دندان تازه کشیده، مرور نظام مند. مجله دانشکده دندانپزشکی مشهد / سال ۱۳۹۴ دوره ۳۹ / شماره ۳: ۶۰-۲۴۷.

مقدمه

جایگزینی دندان‌ها توسط ایمپلنت‌های استواینترگره شده یکی از پیشرفت‌های چشمگیر در زمینه دندانپزشکی است. خارج کردن یک یا چند دندان منجر به تغییراتی در ناحیه بی‌دندانی ریج می‌شود. طی فرآیند ترمیم ساکت، بافت سخت دیواره‌های ساکت تحلیل می‌روند و مرکز ساکت با استخوان اسفنجی پر می‌شود. حجم کلی ناحیه به طور مشخصی در جهت باکولینگوالی/پالاتالی کاهش می‌یابد. این کاهش نه تنها در جهت باکولینگوالی/پالاتالی است بلکه از جهت اپیکورونالی هم می‌باشد. علاوه بر این بافت نرم هم تحت تأثیر تغییرات تطابقی قرار می‌گیرد. کانتور مخاط با تغییراتی که در پروفایل خارجی بافت سخت زائده آلوتول رخ می‌دهد، تطابق می‌یابد. بنابراین کوچک شدن ریج شامل از دست رفتن استخوان و بافت همبند است.^(۱)

در بسیاری از موارد، ایمپلنت انتخاب اول برای جایگزینی تک دندان‌های از دست رفته است. از نقطه نظر

کارایی و همچنین زیبایی، این روش درمانی قابلیت پیش‌بینی بالایی دارد.^(۲-۴) پروتکل‌های گذشته، ۲ تا ۳ ماه بعد از کشیدن دندان را برای کاشت و ۶-۳ ماه دوره بهبودی بدون بارگذاری را برای ریمدلینگ استخوان آلوتول پیشنهاد کرده‌اند.^(۵) علی‌رغم فواید درمان ایمپلنت برای جایگزینی دندان، این دوره طولانی از معایب آن بوده و ممکن است در تصمیم برای انتخاب این روش درمانی تاثیرگذار باشد. استفاده از ایمپلنت فوری جهت کاهش زمان بهبودی بعد از قرار دادن ایمپلنت در بسیاری از مطالعات بیان شده است. در صورتی که ثبات اولیه بالایی فراهم شود، موفقیت این روش درمانی قابل مقایسه با روش استاندارد قراردادن ایمپلنت می‌باشد.^(۶-۹) از طرفی زمان را با حذف دوره اجتناب از بارگذاری بیشتر می‌توان کاهش داد. محققان بسیاری موفقیت روش بارگذاری فوری را در ماندیبول با استفاده از پروتزهای ثابت Cross arch بیان کرده‌اند.^(۱۰،۱۱) نتایج قابل ملاحظه مطالعات فوق منجر به تحقیقات بعدی در زمینه کاهش

مقالاتی که حداقل یکی از کلید واژه‌های جستجوی زیر یا ترکیبی از آنها را داشتند، جمع‌آوری گردید. جستجو در بانک‌های اطلاعاتی (Pubmed, ISI (Web of Science) و Scopus انجام شد و کلیه مقالاتی که تا ۲۲ اکتبر ۲۰۱۳ در این بانک‌ها ایندکس شده بودند با محدودیت زبان انگلیسی مورد ارزیابی قرار گرفت.

کلید واژه‌های استفاده شده در این جستجو به شرح ذیل بود:

(Immediate Load*) or (Immediate Restor*) or (Immediate Functional Load*) or (Immediate Nonfunctional Load*) and ((Immediate Implant*) or (Fresh Socket) or (Immediate Placement) and (Dental Implant))

پس از جمع‌آوری عنوان و خلاصه مقالات، کلیه آنها با توجه به معیارهای زیر مورد ارزیابی قرار گرفتند: عنوان مطالعه مرتبط با اهداف مورد بررسی باشد. براساس خلاصه مقالات مطالعه در حیطه مطالعات پریو-پروتز باشد. مشخص شده باشد که مطالعه از نوع تحلیلی مداخله‌ای بوده است.

نتایج بدست آمده در راستای هدف مطالعه بوده باشد. در صورتی که فقدان معیارهای فوق در عنوان و خلاصه هر مطالعه‌ای محرز می‌شد، حذف می‌گردید ولی در صورت وجود معیارها و یا مبهم بودن وجود آنها، نسخه کامل مقاله تهیه و بررسی می‌شد.

معیارهای خروج مقالات شامل اطلاعات ناواضح در مورد بیماران، ایمپلنت، زمان Follow up و طراحی مطالعه، مطالعات حیوانی، مطالعات ارائه مورد یا گذشته نگر، انواع دیگر پروتکل‌های ایمپلنت (مثل کاشت تاخیری ایمپلنت، عدم وجود گروه کنترل و مطالعات مروری بود.

زمان درمان در ایمپلنت‌های چند واحدی و سپس تک واحدی در فک بالا گردید و در نهایت منجر به ارائه روش بارگذاری فوری با استفاده از پروتز موقت در ایمپلنت منفرد فک بالا شد.^(۱۲،۱۳) علاوه بر کاهش زمان درمان، مزیت مهم دیگر ایمپلنت فوری و بارگذاری فوری حفظ بافت نرم و سخت می‌باشد. زیرا در ایمپلنت فوری کل جراحی و فرآیند بارگذاری در یک جلسه انجام می‌گردد ولی در روش استاندارد نیاز به ۲ تا ۳ جلسه جراحی داریم که این خود ترومای اضافی به بافت‌های نرم و سخت وارد می‌کند. از طرفی قراردادن پروتز موقتی به صورت فوری به شکل مکانیکال پابی و لته سطح باکال را در محل اصلی خود نگه داشته و بنابر این نیاز به جراحی‌های بافت نرم اضافه را حذف می‌کند.^(۱۴،۱۵)

واژه کاشت فوری (Immediate Implantation) به گذاشتن ایمپلنت در زمان کشیدن دندان بر می‌گردد. مزایای متعددی برای این پروتکل در نظر گرفته شده است. که شامل کاهش جلسات جراحی، حفظ زیبایی، ارتفاع و عرض استخوان، بهبود کیفیت زندگی، افزایش راحتی و رضایتمندی بیمار است.^(۱۶) فرایند کاشت فوری با استفاده از ترمیم اباتمنت یا پروتز موقت، حفظ بافت لته‌ای بین دندانی اطراف ایمپلنت را با قابلیت پیشگویی بالا، به همراه ناراحتی کمتر بیمار و دوره درمان کوتاهتر، فراهم می‌کند.^(۱۷)

هدف از این مطالعه جمع‌آوری و ارزیابی مقالات مربوط به تعیین اثر بارگذاری فوری ایمپلنت‌های کاشته شده در حفره دندان‌های تازه کشیده شده بر موفقیت کلینیکی ایمپلنت در مقایسه با کاشت تاخیری ایمپلنت بود.

مواد و روش‌ها

در این مطالعه مرور نظام مند، ابتدا عنوان و خلاصه

در یک گروه با ایمپلنت‌گذاری فوری و در یک گروه با ایمپلنت‌گذاری تاخیری مقایسه گردیده بود (جدول ۲). ۲- مطالعاتی که بارگذاری فوری با بارگذاری تاخیری در موارد ایمپلنت‌گذاری فوری مقایسه گردیده بود. ۳- مطالعاتی که بارگذاری فوری به صورت تمام فک در یک گروه با ایمپلنت‌گذاری فوری و در یک گروه با ایمپلنت‌گذاری تاخیری مقایسه گردیده بود.

اما با توجه به هدف این مقاله، متاآنالیز تنها در گروه اول که ایمپلنت فوری با تاخیری مقایسه گردید، انجام شد.

جهت انجام متاآنالیز، ابتدا اطلاعات آماری ارائه شده در هر مقاله براساس مقایسه‌های انجام شده برای هر گروه استخراج شد. این اطلاعات شامل حجم نمونه در هر گروه، نوع روش مورد مقایسه، میانگین و انحراف معیار P -value و یا هر نوع اطلاعات آماری دیگری بود که مولف ارائه نموده بود.

سپس ابتدا با تست χ^2 ، هموزنیته مقایسه‌های مشابه بررسی گردید. در صورتی که مطالعات همگون بودند، از مدل‌های Fixed effect استفاده شد. Effect size هر مقایسه با مقایسه‌های بعدی بر اساس نوع داده‌های بدست آمده محاسبه می‌گردید، بعنوان مثال برای گروهی که متغیر پاسخ آنها کمی بود std Diff in mean محاسبه شد. نهایتاً براساس P -value، اثر تجمعی کل، تصمیم‌گیری گردید که در هر دسته مقایسه‌ها، نتایج به نفع کدام روش خواهد بود. همچنین به منظور بررسی وجود یا عدم وجود هرگونه سوگیری در چاپ از روش Funnel plot استفاده شد.

در صورتی که مقایسه‌های هر دسته دارای هموزنیته بودند، محاسبه اثر تجمعی (Cumulative effect) با مدل‌های Random effect انجام می‌شد. (نرم افزار

(Comprehensive Meta-analysis version 2.0)

معیارهای ورود مقالات به مطالعه شامل مطالعات مداخله‌ای کلینیکی یا آینده‌نگر به مدت زمان پیگیری حداقل ۱۲ ماهه، استفاده از حداقل ۱۰ ایمپلنت در هر گروه و بیان جزئیات ایمپلنت استفاده شده (طول-قطر-نوع) و وضعیت ثبات ایمپلنت و نیز بیان واضح Success rate یا Survival rate یا اطلاعاتی که کمک به محاسبه آنها کند؛ بود.

سپس از بین مقالات موجود، مقالات مرتبط انتخاب شده و جهت ارزیابی تفصیلی استفاده شد مقالات منتخب از دو بعد اصول علمی مطالعه و صحت متدولوژی مورد ارزیابی قرار گرفت. ارزیابی مقالات توسط دو نفر مرورگر مستقل انجام شد و در صورت وجود اختلاف، توسط نفر سوم مقاله مورد بررسی قرار می‌گرفت. در صورتی که روش‌های اجرای مطالعه از نظر اصول دندانپزشکی ایمپلنت و روش استفاده برای بارگذاری فوری یا کاشت فوری دارای مشکل می‌بود، از مطالعه حذف می‌شد و دلایل آن نیز در فرم اطلاعاتی ثبت می‌گردید. از آنجا که تنها مطالعات مداخله‌ای و آینده‌نگر وارد ارزیابی‌های نهایی می‌شدند برای ارزیابی صحت متدولوژی از چک لیست استاندارد Oxford critical appraisal استفاده شد.

سپس از بین مقالاتی که اصول علمی آنها تأیید شده بود مقالاتی که دارای اعتبار بالا انتخاب شد؛ در صورت فقدان چنین مقالاتی، مقالات با اعتبار متوسط جهت انجام آنالیزهای آماری انتخاب گردید. در این مرحله نیز دلایل عدم انتخاب بقیه مقالات مشخص شده و ثبت گردید. چارت مطالعات وارده شده، در جدول آورده شده است.

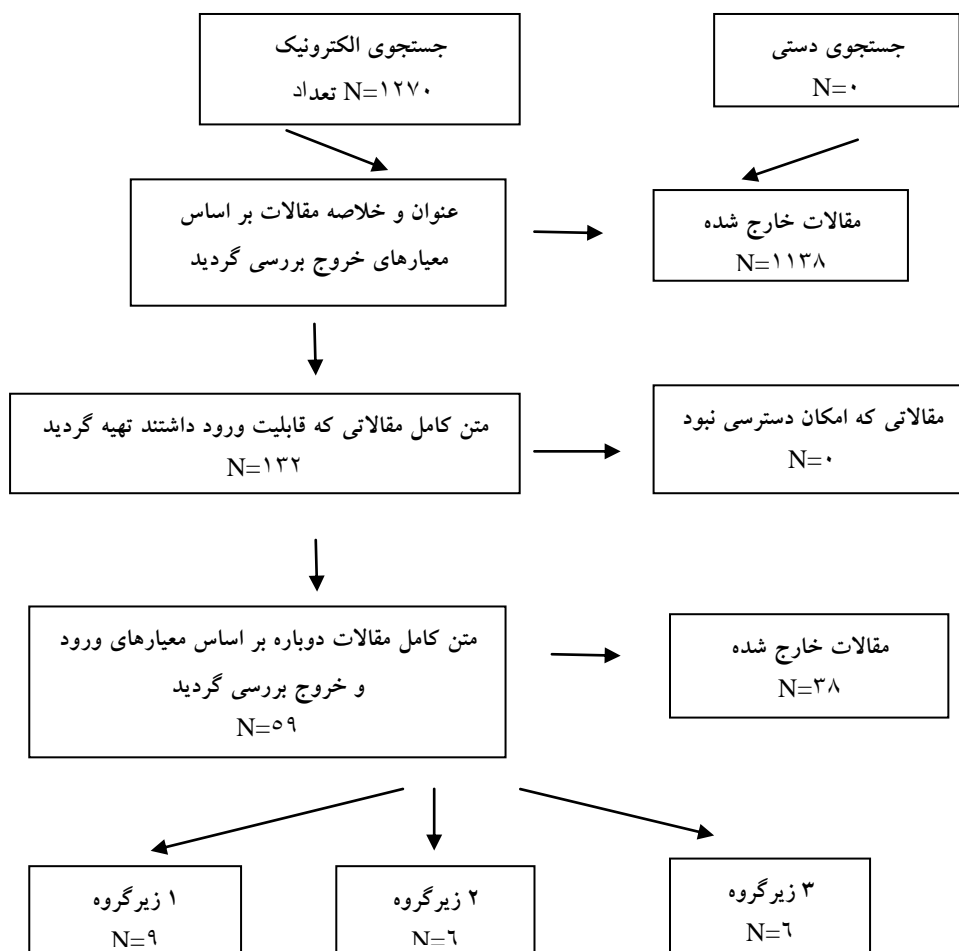
سپس کلیه مقالات منتخب بر اساس نوع روش‌های مورد بررسی بلوک بندی گردیدند و مطالعات دارای شرایط مشابه در یک گروه قرار گرفتند. مقالات منتخب به ۳ دسته تقسیم گردیدند: ۱- مطالعاتی که بارگذاری فوری

یافته‌ها

در این مطالعه پس از جستجو در بانک‌های اطلاعاتی PubMed، ISI (Web of Science) و Scopus بر اساس کلمات کلیدی ذکر شده، و پس از حذف مقالات مشابه، ۱۲۷۰ مقاله بدست آمد. پس از خواندن خلاصه مقالات و بررسی اولیه و حذف مقالات غیرمرتبط، نسخه کامل ۵۹ مقاله تهیه و بررسی گردید. در جستجوی دستی که از

طریق منابع مقالات انجام گردید، مقاله‌ای اضافه نگردید. از بین ۵۹ مقاله موجود، مقالات مرتبط انتخاب شده و جهت ارزیابی تفصیلی استفاده شدند، مقالات منتخب از دو بعد اصول علمی مطالعه و صحت متدولوژی مورد ارزیابی قرار گرفتند. در این مرحله ۳۸ مقاله حذف گردید و ۲۱ مقاله جهت انجام آنالیز آماری انتخاب گردید.

جدول ۱: Prisma chart مطالعات وارد شده به مرور سیستماتیک



جدول ۲: مقالاتی که در آنها ایمپلنت فوری با تاخیری مقایسه گردیده و در هر ۲ گروه بارگذاری فوری انجام شده است و وارد متاآنالیز شده‌اند

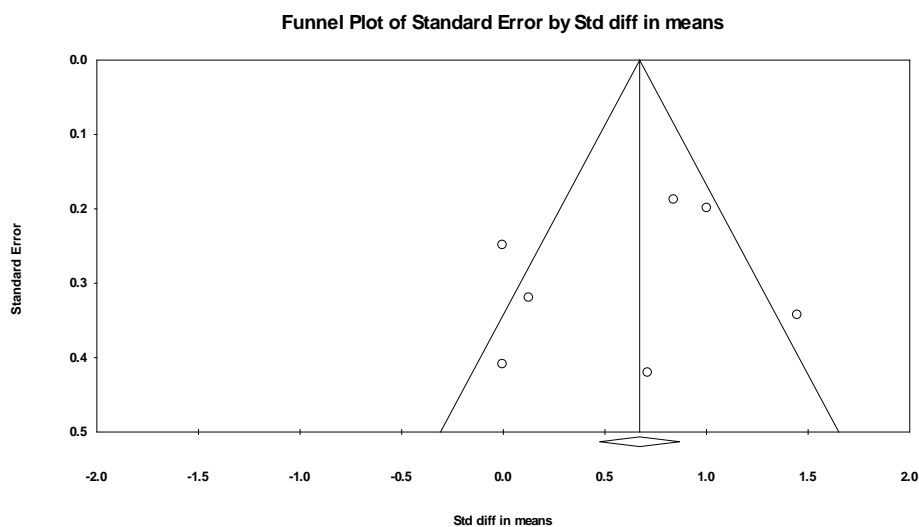
| نویسنده | تعداد ایمپلنت | دوره پیگیری | نوع ایمپلنت | تورک قرار دادن (N/cm) | موفقیت | تحلیل استخوان (میلی متر) | بارگذاری | سن (سال) |
|---|-----------------------------|------------------|------------------------------------|-----------------------|-------------------------------|--|------------------------------|-------------------------------|
| Atieh MA ^(۱۸) 2013 {Majety, 2011 #402} (1) | ۲۴ (۱۲ عدد در هر گروه) | ۱ سال | Tapered (max southern) | ۴۵ | ۸۳/۳٪ تاخیری ۶۶/۷٪ فوری | ۰/۴۱±۰/۵۷ فوری ۰/۰۴±۰/۴۶ تاخیری | در طی ۴۸ ساعت و فانکشنال | ۲۴ بیمار ۵۱/۵-۵۳/۶ سال |
| Cooper LF 2010 ^(۱۹) | ۵۸ عدد فوری و ۶۵ عدد تاخیری | ۱ سال | Osseospeed Astra tech | ۵۰ | ۹۴/۵٪ فوری ۹۸/۳٪ تاخیری | ۱/۳±۲/۵ فوری ۰/۴±۱/۴۳ تاخیری | در روز جراحی و غیر فانکشنال | ۱۳۹ بیمار میانگین ۴۵/۱ سال |
| De Bruyn H. 2013 ^(۲۰) | ۵۵ عدد فوری و ۵۸ تاخیری | ۳ سال | Osseospeed Astra tech | ۲۰ | ۹۴/۶٪ فوری ۹۸/۳٪ تاخیری | ۱/۶±۲/۴ فوری ۰/۴±۱/۵ تاخیری | در روز جراحی و غیر فانکشنال | ۱۱۳ بیمار ۴۲-۴۵ سال |
| Di Alberti L. 2012 ^(۲۱) | ۲۵ عدد فوری و ۴۵ تاخیری | ۱ سال | (seven-MIS) | ۴۰ | ۱۰۰٪ برای هر دو گروه | بدون تحلیل بعد از یک سال | میانگین ۷۱ ساعت غیر فانکشنال | ۷۰ بیمار میانگین ۴۵ سال |
| Hui E. 2001 ^(۲۲) | ۱۳ عدد فوری و ۱۱ تاخیری | ۱۵ ماه | Noble biocare | ۳۲ | ۱۰۰٪ برای هر دو گروه | ۰/۶ در هر گروه | در طی ۲۴ ساعت غیر فانکشنال | ۲۴ بیمار میانگین ۳۷ سال |
| Pallatella P. 2008 ^(۲۳) | ۱۰ عدد در هر گروه | ۲ سال | Tapered effect straumann SLA | ۳۵ | ۱۰۰٪ برای هر دو گروه | ۰/۵۴±۰/۵۱ فوری ۰/۴۶±۰/۵۴ تاخیری | در روز جراحی و غیر فانکشنال | ۱۶ بیمار میانگین ۳۵ سال |
| Ribeiro FS. 2008 ^(۲۴) | ۴۶ عدد فوری و ۳۶ تاخیری | ۲۷,۱ ماه میانگین | Conexao brazil tio2 sandblasted | ۴۰ | ۹۳/۵٪ فوری ۱۰۰٪ تاخیری | گزارش نشده است | در روز جراحی و غیر فانکشنال | ۶۴ بیمار میانگین ۴۵,۴ سال |
| Tsirlis AT. 2005 ^(۲۵) | ۲۸ عدد فوری و ۱۵ تاخیری | ۲ سال | NT osseotite 3I implant Frialite 2 | ۳۵ | ۱۰۰٪ برای هر دو گروه | ۰/۷۵±۱/۰۵ فوری ۰/۸۷±۰/۶۲ تاخیری | در طی ۷۲ ساعت غیر فانکشنال | ۳۸ بیمار ۲۰-۶۰ سال |
| Vandeweghe S. 2013 ^(۲۶) | ۲۳ عدد فوری و ۱۵ تاخیری | ۲۶ ماه | Tapered Southern implants | ۴۰ | ۱۰۰٪ برای هر دو گروه | ۰/۸۸±۰/۳۱ فوری ۱/۲۸±۰/۲۳ تاخیری | در طی ۲۴ ساعت غیر فانکشنال | ۳۸ بیمار میانگین ۴۹ سال |

گروه تاخیری اندکی بیشتر بود (۰/۰۲۴) در گروه تاخیری بیشتر است (P-value=۰/۱۰۹) (جداول ۳ و ۴). جهت ارزیابی وجود یا عدم وجود سوگیری در چاپ از Funnel plot استفاده شد که نشان داد سوگیری چاپ وجود ندارد (P-value>۰/۰۵) (تصویر ۱).

مقالات در رسته اول، ۹ مقاله وجود داشت. با توجه به اینکه P-value تست هتروژنیسته برابر با صفر بود، از مدل Random-effect جهت متاآنالیز استفاده شد. نتیجه این آنالیز نشان داد که بین ایمپلنت فوری با تاخیری از نظر میزان موفقیت تفاوت معنی داری وجود نداشت، اما در

جدول ۳: نتایج متاآنالیز مطالعات

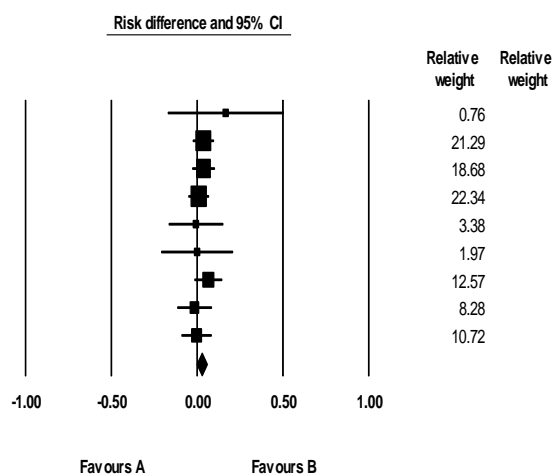
| Tau-squared | | | Heterogeneity | | | Test of null (2-tail) | | اندازه اثر و فاصله اطمینان ۹۵٪ | | | | | |
|-------------|------------|-------------|---------------|---------|-------|-----------------------|---------|--------------------------------|-----------|------------|----------------|--------------|--------|
| tau | خطای معیار | Tau squared | I-squared | P-value | Df(Q) | Q-value | P-value | کران پایین | کران بالا | خطای معیار | برآورد نقطه‌ای | تعداد مطالعه | مدل |
| ۰/۰۰۰ | ۰/۰۰۱ | ۰/۰۰۰ | ۰/۰۰۰ | ۰/۹۲۰ | ۸ | ۳/۲۱۲ | ۰/۱۰۹ | -۰/۰۰۵ | ۰/۰۵۴ | ۰/۰۱۵ | ۰/۰۲۴ | ۹ | ثابت |
| | | | | | | | ۰/۱۰۹ | -۰/۰۰۵ | ۰/۰۵۴ | ۰/۰۱۵ | ۰/۰۲۴ | ۹ | تصادفی |



تصویر ۱: Funnel plot جهت ارزیابی Publication bias

جدول ۴ : Forest Plot مطالعات برای ارزیابی موفقیت

| P-value | Statistics for each study | | | | نام مطالعه |
|---------|---------------------------|-----------|------------|------------|------------|
| | کران پایین | کران بالا | خطای معیار | اختلاف خطر | |
| ۰/۳۳۷ | -۰/۱۷۳ | ۰/۵۰۷ | ۰/۱۷۳ | ۰/۱۶۷ | Atieh |
| ۰/۲۶۹ | -۰/۰۲۸ | ۰/۱۰۱ | ۰/۰۳۳ | ۰/۰۳۶ | Cooper |
| ۰/۲۸۷ | -۰/۰۳۱ | ۰/۱۰۶ | ۰/۰۳۵ | ۰/۰۳۷ | De Bruyne |
| ۰/۷۸۲ | -۰/۰۵۴ | ۰/۰۷۲ | ۰/۰۳۲ | ۰/۰۰۹ | Di Alberti |
| ۰/۹۳۲ | -۰/۱۶۸ | ۰/۱۵۵ | ۰/۰۸۲ | -۰/۰۰۷ | Hui |
| ۱/۰۰۰ | -۰/۲۱۲ | ۰/۲۱۲ | ۰/۱۰۸ | ۰/۰۰۰ | Palattella |
| ۰/۱۲۷ | -۰/۰۱۹ | ۰/۱۴۹ | ۰/۰۴۳ | ۰/۰۶۵ | Ribeiro |
| ۰/۷۶۹ | -۰/۱۱۹ | ۰/۰۸۸ | ۰/۰۵۳ | -۰/۰۱۵ | Tsirtis |
| ۰/۹۴۴ | -۰/۰۹۴ | ۰/۰۸۷ | ۰/۰۴۶ | -۰/۰۰۳ | Vandeweghe |
| ۰/۱۰۹ | -۰/۰۰۵ | ۰/۰۵۴ | ۰/۰۱۵ | ۰/۰۲۴ | |



Favour A : ایمپلنت تاخیری با بارگذاری فوری

Favour B : ایمپلنت فوری با بارگذاری فوری

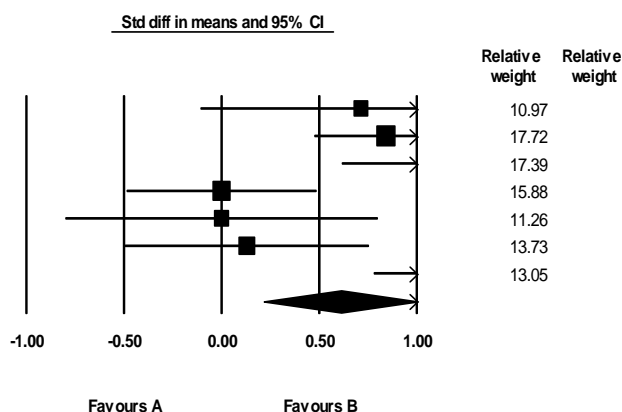
گروه ایمپلنت فوری کمتر بود، بلکه با افزایش استخوان مارژینال نیز همراه بوده است ($P\text{-value}=۰/۰۰۳$) ($۰/۶۱ \pm ۰/۲\text{mm}$).

برای ارزیابی متغیر میزان تحلیل استخوان مجدداً متاآنالیز صورت گرفت (جدول ۵).

ارزیابی تحلیل استخوان تفاوت معنی‌داری بین دو گروه نشان داد، به طوری که نه تنها تحلیل استخوان در

جدول ۵ : Forest Plot : مطالعات برای ارزیابی تحلیل استخوان

| Statistics for each study | | | | | نام مطالعه |
|---------------------------|------------|-----------|------------|------------|--------------|
| P-value | کران پایین | کران بالا | خطای معیار | اختلاف خطر | |
| ۰/۳۳۷ | -۰/۱۷۳ | ۰/۵۰۷ | ۰/۱۷۳ | ۰/۱۶۷ | Atieh MA |
| ۰/۲۶۹ | -۰/۰۲۸ | ۰/۱۰۱ | ۰/۰۳۳ | ۰/۰۳۶ | Cooper LF |
| ۰/۲۸۷ | -۰/۰۳۱ | ۰/۱۰۶ | ۰/۰۳۵ | ۰/۰۳۷ | De Bruyne H |
| ۰/۷۸۲ | -۰/۰۵۴ | ۰/۰۷۲ | ۰/۰۳۲ | ۰/۰۰۹ | Di Alberti L |
| ۰/۹۳۲ | -۰/۱۶۸ | ۰/۱۵۵ | ۰/۰۸۲ | -۰/۰۰۷ | Hui E |
| ۰/۷۶۹ | -۰/۱۱۹ | ۰/۰۸۸ | ۰/۰۵۳ | -۰/۰۱۵ | Tsirtis A.T |
| ۰/۹۴۴ | -۰/۰۹۴ | ۰/۰۸۷ | ۰/۰۴۶ | -۰/۰۰۳ | Vandeweghe S |
| ۰/۱۰۹ | -۰/۰۰۵ | ۰/۰۵۴ | ۰/۰۱۵ | ۰/۰۲۴ | |



Favour A : ایمپلنت تاخیری با بارگذاری فوری

Favour B : ایمپلنت فوری با بارگذاری فوری

بحث

Survival بالا و عده‌ای حتی Survival ۱۰۰٪ را برای آن ذکر کرده‌اند.

این میزان موفقیت حداقل قابل مقایسه با میزان موفقیت ایمپلنت تک که به روش استاندارد در ریج بهبود یافته قرار می‌گیرد، می‌باشد.^(۲۷)

در مطالعه حاضر، نتایج قابل توجه در تعدادی از مطالعات به دست آمد. ولی در برخی از مطالعات ارائه

در گذشته استنواپت‌نگریشن که مهمترین عامل برای موفقیت هر پروتز متکی بر ایمپلنت است، به صورت Survival تعریف می‌گردد. از این دیدگاه ایمپلنت فوری و بارگذاری فوری به دنبال آن، یک روند و مفهوم درمانی قابل پیش‌بینی تلقی می‌گردد زیرا مطالعات فراوانی

مطالعات تفاوت معنی‌داری در ارتفاع پایی، بعد از ۱/۵ سال پیگیری بین ایمپلنت فوری و تاخیری دیده نشد.^(۳۳) در گذشته اعتقاد بر این بوده است که قرار دادن ایمپلنت در ساکت دندان تازه کشیده شده از ریمودلینگ استخوان جلوگیری و باعث حفظ شکل ریح می‌گردد.^(۳۴) اما مطالعات جدید این مسئله را رد نموده است.^(۳۵-۳۷) مطالعات حیوانی و نیز مطالعات انسانی نشان داده‌اند که بدون توجه به روش قرار دادن ایمپلنت، ریمادلینگ بعد از کشیدن دندان اتفاق خواهد افتاد و منجر به تحلیل عرضی و عمودی استخوان می‌گردد. از طرفی تحلیل استخوان در سمت باکال بسیار قابل توجه‌تر از سمت لینگوال است. این حقیقت را می‌توان اینگونه توجیه کرد که کرست استخوان باکال عمدتاً از استخوان باندل تشکیل یافته است که با کشیدن دندان کارایی خود را از دست داده و تحلیل می‌رود.^(۳۵-۳۷)

مسئله دیگر در مورد ایمپلنت فوری، استفاده از ایمپلنت‌های با Treat سطحی می‌باشد که می‌تواند هم سرعت و هم میزان بالاتری از BIC (bone to implant contact) را به همراه داشته باشد. از طرف دیگر استفاده از ایمپلنت‌های Taper در ایمپلنت‌گذاری فوری نسبت به نوع استوانه‌ای در به دست آوردن ثبات اولیه موفق‌تر عمل می‌کند. اما از نظر قرار دادن تورک، توافق کلی در مورد حداقل میزان آن در این مطالعات به دست نیامده است.^(۳۸،۳۹)

در مجموع با بررسی این مطالعات می‌توان نتایج زیر در مورد ایمپلنت فوری دست یافت. ایمپلنت فوری می‌تواند به واسطه حضور عفونت در محل قرار دادن ایمپلنت دچار مشکل گردد و باید پروتکل درمانی در این موارد دقیق‌تر بررسی گردد.

مورد نیز گزارشات مبنی بر موفقیت کمتر وجود داشت. از جمله در مطالعه Chaushu و همکاران^(۱۴) که هم ایمپلنت فوری و هم بارگذاری فوری انجام داده بود، میزان Survival ۷۸/۶ درصد به دست آمد. شاید دلیل این میزان Survival پایین Press-fit بودن ایمپلنت‌ها بوده باشد.^(۱۴) از آنجا که معیارهای موفقیت در طی دهه‌های اخیر به خصوص در جهت زیبایی تغییر یافته است، درمان ایمپلنت از یک پروتکل Bone driven (براساس استخوان) به سمت پروتکل Restorative driven (بر اساس ترمیم) تکامل یافت. برای بهبود زیبایی، حفظ بافت نرم و سخت اهمیت بالایی دارد. نتایج این مطالعه سیستماتیک در مورد ایمپلنت فوری و بارگذاری فوری، نه تنها تحلیل استخوان کمتر، بلکه افزایش در سطح استخوان مارژینال به میزان 0.2 ± 0.61 mm را در سال اول نشان داد. این میزان در مقایسه با داده‌های منتشر شده در ایمپلنت‌های Submerged که میزان تحلیل ۱mm را در سال اول بیان کردند بهتر می‌باشد. بنابراین حداقل اینگونه می‌توان بیان کرد که ایمپلنت‌گذاری فوری و بارگذاری فوری به دنبال آن به اندازه روش استاندارد ایمپلنت‌گذاری در ریح بهبود یافته، در حفظ استخوان در کوتاه مدت موثر است.^(۲۸،۲۹)

مسئله مهم دیگر نگهداری پایی بین‌دندانی است. کلید اصلی در این مورد میزان و سطح استخوان در پروگزیمال دندان مجاور می‌باشد.^(۳۰) نتایج حاصل از مطالعات Kan و همکاران^(۳۱) و Cornellini و همکاران^(۳۲) بیان نمود ایمپلنت‌های فوری همراه با بارگذاری نمی‌تواند نتایج قابل توجهی در جلوگیری از تحلیل پایی داشته باشد. این نتیجه را می‌توان اینگونه تفسیر نمود که حفظ پایلا بیش از اینکه به روش جراحی و پروتکل پروتز بستگی داشته باشد، به حضور استخوان بین‌دندانی وابسته است. در این

بعد از کشیدن دندان بیان شد به این جمع بندی رسیدند که ایمپلنت گذاری فوری روش درمانی پیچیده تری می باشد و ایمپلنت تاخیری امکان ایجاد ثبات اولیه بیشتر و قرار دادن پروتزی بهتری را فراهم می کند. با این وجود ۸۰٪ موارد ایمپلنت فوری از لحاظ زیبایی مورد رضایت بیماران بوده و همچنین Survival ایمپلنت فوری بالا بوده و قابل مقایسه با مواردی است که در ریج بهبود یافته قرار می گیرند.^(۴۲)

در کنفرانس ITI با بررسی مطالعات مروری به این نتیجه رسیدند که ایمپلنت فوری از تحلیل افقی و عمودی بعد از کشیدن دندان جلوگیری نمی کند. از طرف دیگر بازسازی عرض استخوانی بعد از قرار دادن ایمپلنت فوری از تحلیل عرضی استخوان جلوگیری می کند با این وجود تحلیل عمودی استخوان باکال همچنان ادامه دارد. ولی جالب است که این مطالعات دلایلی قوی را ارائه نمودند مبنی بر اینکه بازسازی استخوانی حتی در موارد ایمپلنت فوری موفق تر از تاخیری است.^(۴۳)

در مطالعه بررسی سیستماتیک Esposito و همکاران^(۴۴) بر خلاف اینکه تعداد بسیار زیادی از مقالات میزان محدودی از دست رفتن استخوان و یا حتی افزایش سطح آن را در ایمپلنت گذاری فوری بیان کرده اند ولی این نتایج باید با احتیاط تفسیر گردد. چون تعداد کمی از این مطالعات از نظر رادیوگرافیک بررسی شده اند. اما در این مطالعه تنها مطالعاتی که میزان دقیق از دست دادن یا افزایش استخوان را بر اساس رادیوگرافی به میلی متر بیان کرده اند در متاآنالیز وارد گردیده اند.

در ساکت دندان تازه کشیده شده، عرض Gap بین سطح ایمپلنت و دیواره استخوانی یک مسئله مهم در روند بهبودی است. هر چه عرض این حفره افزایش یابد میزان BIC کاهش می یابد و کرونالی ترین قسمت BIC به سمت

به دست آوردن ثبات اولیه در ایمپلنت گذاری فوری مهمترین عامل موفقیت محسوب می گردد. به همین دلیل باید میزان کافی استخوان در انتهای اپیکال حفره وجود داشته و از طرفی ایمپلنت هم طول کافی داشته باشد.

بارگذاری فوری به خصوص در مواردی که نقص استخوان باکال به ناحیه کرسست رسیده است نباید انجام گیرد. زیرا در این موارد استفاده از گرفت استخوانی به همراه غشاء بر روی سطح ریج نیاز است و دیگر نمی توان پروتز را بر روی سطح ایمپلنت قرار داد.

مورد دیگر نگرانی از قرار دادن پروتز در اکلوزن است. توصیه بر این است که در ایمپلنت فوری تمام تلاش بر این باشد که پروتز موقت در تمام حرکات خارج از اکلوزن باشد (Non functional).^(۴۵)

در مطالعات مروری که در زمینه مقایسه موفقیت ایمپلنت فوری با تاخیری صورت گرفته است بر این نکات تاکید شده است که در کوتاه مدت بین این دو روش ایمپلنت گذاری تفاوتی دیده نشده است؛ اما در زمینه زیبایی و رضایت بیمار و حفظ ارتفاع آلوئول، ایمپلنت گذاری فوری بهتر از تاخیری بوده است. اما از طرف دیگر میزان شکست بیشتر در این مطالعات، مربوط به ایمپلنت فوری بوده است به خصوص اگر همراه با بارگذاری فوری باشد.^(۴۱)

این نتایج با اطلاعات حاصل از این مطالعه همخوانی دارد، با این تفاوت که مطالعات فوق ایمپلنت فوری و بارگذاری فوری را بیشتر در قدام ماندیبول موفق می دانستند ولی در مطالعاتی که در این متاآنالیز وارد گردید این روش در خلف ماندیبول و ماگزایلا هم موفق ارزیابی گردید.

در چهارمین کنفرانس ITI (international team for implantology) که نظرات مختلف برای قرار دادن ایمپلنت

تحلیل استخوان وجود داشته باشد و بتوان متاآنالیز را با مطالعات دارای قدرت بیشتر انجام داد.

نتیجه گیری

بر اساس نتایج به دست آمده از این مطالعه ایمپلنت گذاری فوری در صورت فراهم بودن شرایط، روند درمانی موفق بوده و در کاهش زمان درمان موثر است. بارگذاری فوری به دنبال ایمپلنت فوری در صورت به دست آمدن ثبات اولیه کافی در کوتاه مدت، در حفظ استخوان پروگزیمال موثر است و احتمالاً می تواند در حفظ پایی اینتر پروگزیمال موفق عمل کند.

تشکر و قدردانی

با تقدیر و تشکر از معاونت محترم پژوهشی دانشگاه علوم پزشکی و دانشکده دندانپزشکی مشهد که ما را در انجام پژوهش حاضر یاری نموده اند. قابل ذکر است که این مقاله برگرفته از پایان نامه با شماره ۵۳۷ از دانشکده دندانپزشکی مشهد می باشد.

ایپیکال مهاجرت می کند.^(۴۵) در مطالعه حیوانی Botticelli و همکاران^(۳۷) دیده شد که نقائص مارژینال که در اطراف ایمپلنت فوری وجود دارد، چنانچه پرپودنشیوم دست نخورده باشد بهبود می یابد و ارتفاع استخوان پروگزیمال حفظ و کاهش عرض کرستال محدود به باکال می گردد.

با این وجود، مولفان بیان می کنند که ایمپلنت های با بارگذاری فوری میزان BIC بیشتری را نسبت به روش تاخیری خواهند داشت و میزان تحلیل استخوان کمتری در این موارد اتفاق خواهد افتاد. در مطالعه ما هم دیده شد که میزان تحلیل در گروه ایمپلنت فوری کمتر بود. ولی در اکثر این مطالعات و از جمله این مطالعه تفاوت بین دو گروه از نظر آماری معنی دار نبود.^(۳۷)

در مجموع انجام مطالعات کارآزمایی بالینی تصادفی، با تعداد نمونه های بیشتری توصیه می گردد تا امکان ارزیابی بلندمدت نتایج هم از نظر موفقیت و هم از نظر

منابع

1. Hammerle CHF, Araujo M, Lindhe J. Timing of implant placement. in: clinical periodontology and implant dentistry. 5th ed. St. Louis: Blackwell Pub 2008. P. 1053-5.
2. Belser UC, Mericske-Stern R, Bernard JP, Taylor TD. Prosthetic management of the partially dentate patient with fixed implant restorations. Clin Oral Implant Res 2000; 11(1): 126-45.
3. Henry PJ, Laney WR, Jemt T, Harris D, Krogh PH, Polizzi G, et al. Osseointegrated implants for single-tooth replacement: A prospective 5-year multicenter study. The Int J Oral Maxillofac Implant 1996; 11(4): 450-5.
4. Schmitt A, Zarb GA. The longitudinal clinical effectiveness of osseointegrated dental implants for single-tooth replacement. Int J Prosthodont 1993; 6(2): 197-202.
5. Albrektsson T, Branemark PI, Hansson HA, Lindstrom J. Osseointegrated titanium implants. Requirements for ensuring a long-lasting, direct bone-to-implant anchorage in man. Acta Orthopaedica Scandinavica 1981; 52(2): 155-70.
6. Branemark PI. Osseointegration and its experimental background. J Prosthet Dent 1983; 50(3): 399-410.
7. Becker W, Becker BE. Guided tissue regeneration for implants placed into extraction sockets and for implant dehiscences: surgical techniques and case report. Int J Periodont Rest Dent 1990; 10(5): 376-91.
8. Gomez-Roman G, Kruppenbacher M, Weber H, Schulte W. Immediate postextraction implant placement with root-analog stepped implants: Surgical procedure and statistical outcome after 6 years. Int J Oral Maxillofac Implant 2001; 16(4): 503-13.
9. Polizzi G, Grunder U, Goene R, Hatano N, Henry P, Jackson WJ, et al. Immediate and delayed implant placement into extraction sockets: A 5-year report. Clin Implant Dent Res 2000; 2(2): 93-9.

10. Randow K, Ericsson I, Nilner K, Petersson A, Glantz PO. Immediate functional loading of Branemark dental implants. An 18-month clinical follow-up study. *Clin Oral Implant Res* 1999; 10(1): 8-15.
11. Tarnow DP, Emtiaz S, Classi A. Immediate loading of threaded implants at stage 1 surgery in edentulous arches: ten consecutive case reports with 1- to 5-year data. *Int J Oral Maxillofac Implant* 1997; 12(3): 319-24.
12. Degidi M, Piattelli A, Felice P, Carinci F. Immediate functional loading of edentulous maxilla: A 5-year retrospective study of 388 titanium implants. *J Periodontol* 2005; 76(6): 1016-24.
13. Ostman PO, Hellman M, Sennerby L. Direct implant loading in the edentulous maxilla using a bone density-adapted surgical protocol and primary implant stability criteria for inclusion. *Clin implant dent res* 2005; 7(1): 60-9.
14. Chaushu G, Chaushu S, Tzohar A, Dayan D. Immediate loading of single-tooth implants: Immediate versus non-immediate implantation. A clinical report. *Int J Oral Maxillofac Implant* 2001; 16(2): 267-72.
15. Branemark PI, Adell R, Breine U, Hansson BO, Lindstrom J, Ohlsson A. Intra-osseous anchorage of dental prostheses. I. Experimental studies. *Scand J Plast Reconstr Surg* 1969; 3(2): 81-100.
16. Han TJ, Pak KB, Klokkevold PR. Esthetic management of difficult cases (minimally invasive approach). In Caranza's *Clinical Periodontology*. 11th ed. St. Louis: Elsevier; 2011. P. 696-8.
17. Atieh MA, Payne AG, Duncan WJ, de Silva RK, Cullinan MP. Immediate placement or immediate restoration/loading of single implants for molar tooth replacement: A systematic review and meta-analysis. *Int J Oral Maxillofac Implant* 2010; 25(2): 401-15.
18. Atieh MA, Alsabeeha NHM, Duncan WJ, de Silva RK, Cullinan MP, Schwass D, et al. Immediate single implant restorations in mandibular molar extraction sockets: A controlled clinical trial. *Clin Oral Implant Res* 2013; 24(5): 484-96.
19. Cooper LF, Raes F, Reside GJ, Garriga JS, Tarrida LG, Wiltfang J, et al. Comparison of radiographic and clinical outcomes following immediate provisionalization of single-tooth dental implants placed in healed alveolar ridges and extraction sockets. *Int J Oral Maxillofac Implant* 2010; 25(6): 1222-32.
20. De Bruyn H, Raes F, Cooper LF, Reside G, Garriga JS, Tarrida LG, et al. Three-years clinical outcome of immediate provisionalization of single osseospeed implants in extraction sockets and healed ridges. *Clinical Oral Implant Res* 2013; 24(2): 217-23.
21. Di Alberti L, Donnini F, Di Alberti C, Camerino M, Sgaramella N, Lo Muzio L. Clinical and radiologic evaluation of 70 immediately loaded single implants in the maxillary esthetic zone: Preliminary results after 1 year of functional loading. *Int J Oral Maxillofac Implant* 2012; 27(1): 181-6.
22. Hui E, Chow J, Li D, Liu J, Wat P, Law H. Immediate provisional for single-tooth implant replacement with Branemark system: Preliminary report. *Clin Implant Dent Res* 2001; 3(2): 79-86.
23. Palattella P, Torsello F, Cordaro L. Two-year prospective clinical comparison of immediate replacement vs. immediate restoration of single tooth in the esthetic zone. *Clin Oral Implant Res* 2008; 19(11): 1148-53.
24. Ribeiro FS, Pontes AE, Marcantonio E, Piattelli A, Neto RJ, Marcantonio E, Jr. Success rate of immediate nonfunctional loaded single-tooth implants: Immediate versus delayed implantation. *Implant Dent* 2008; 17(1): 109-17.
25. Tsirlis AT. Clinical evaluation of immediate loaded upper anterior single implants. *Implant Dent* 2005; 14(1): 94-103.
26. Vandeweghe S, Nicolopoulos C, Thevissen E, Jimbo R, Wennerberg A, De Bruyn H. Immediate loading of screw-retained all-ceramic crowns in immediate versus delayed single implant placement. *Int J Prosthodont* 2013; 26(5): 458-64.
27. Goodacre CJ, Kan JY, Rungcharassaeng K. Clinical complications of osseointegrated implants. *J Prosthet Dent* 1999; 81(5): 537-52.
28. Adell R, Lekholm U, Rockler B, Branemark PI, Lindhe J, Eriksson B, et al. Marginal tissue reactions at osseointegrated titanium fixtures (I). A 3-year longitudinal prospective study. *Int J Oral Maxillof Surg* 1986; 15(1): 39-52.
29. Jemt T, Pettersson P. A 3-year follow-up study on single implant treatment. *J Dent* 1993; 21(4): 203-8.

30. Buser D, Martin W, Belser UC. Optimizing esthetics for implant restorations in the anterior maxilla: anatomic and surgical considerations. *Int J Oral Maxillofac Implant* 2004; 19: 43-61.
31. Kan JY, Rungcharassaeng K, Lozada J. Immediate placement and provisionalization of maxillary anterior single implants: 1-year prospective study. *Int J Oral Maxillofac Implant* 2003; 18(1): 31-9.
32. Cornelini R, Cangini F, Covani U, Wilson TG, Jr. Immediate restoration of implants placed into fresh extraction sockets for single-tooth replacement: A prospective clinical study. *Int J Periodont Restor Dent* 2005; 25(5): 439-47.
33. Schropp L, Isidor F, Kostopoulos L, Wenzel A. Interproximal papilla levels following early versus delayed placement of single-tooth implants: A controlled clinical trial. *Int J Oral Maxillofac Implant* 2005; 20(5): 753-61.
34. Paolantonio M, Dolci M, Scarano A, d'Archivio D, di Placido G, Tumini V, et al. Immediate implantation in fresh extraction sockets. A controlled clinical and histological study in man. *J Periodontol* 2001; 72(11): 1560-71.
35. Araujo MG, Sukekava F, Wennstrom JL, Lindhe J. Ridge alterations following implant placement in fresh extraction sockets: An experimental study in the dog. *J Clin Periodontol* 2005; 32(6): 645-52.
36. Araujo MG, Lindhe J. Dimensional ridge alterations following tooth extraction. An experimental study in the dog. *J Clin Periodontol* 2005; 32(2): 212-8.
37. Botticelli D, Berglundh T, Lindhe J. Hard-tissue alterations following immediate implant placement in extraction sites. *J Clin Periodontol* 2004; 31(10): 820-8.
38. Klokkevold PR, Nishimura RD, Adachi M, Caputo A. Osseointegration enhanced by chemical etching of the titanium surface. A torque removal study in the rabbit. *Clin Oral Implant Res* 1997; 8(6): 442-7.
39. Lazzara RJ, Testori T, Trisi P, Porter SS, Weinstein RL. A human histologic analysis of osseotite and machined surfaces using implants with 2 opposing surfaces. *Int J Periodont Res Dent* 1999; 19(2): 117-29.
40. Wennerberg A, Ektessabi A, Albrektsson T, Johansson C, Andersson B. A 1-year follow-up of implants of differing surface roughness placed in rabbit bone. *Int J Oral Maxillofac Implant* 1997; 12(4):486-94.
41. Quirynen M, Van Assche N, Botticelli D, Berglundh T. How does the timing of implant placement to extraction affect outcome. *Int J Oral Maxillofac Implant* 2007; 22: 203-23.
42. Chen ST, Beagle J, Jensen SS, Chiapasco M, Darby I. Consensus statements and recommended clinical procedures regarding surgical techniques. *Int J Oral Maxillofac Implant* 2009; 24: 272-8.
43. Esposito M, Grusovin MG, Kwan S, Worthington HV, Coulthard P. Interventions for replacing missing teeth: Bone augmentation techniques for dental implant treatment. *Cochrane Database of Systematic Reviews* 2008; 16(3):
44. Esposito M, Grusovin MG, Coulthard P, Worthington HV. The efficacy of various bone augmentation procedures for dental implants: a Cochrane systematic review of randomized controlled clinical trials. *Int J Oral Maxillofac Implant* 2006; 21(5): 696-710.
45. Chen ST, Wilson TG Jr, Hammerle CH. Immediate or early placement of implants following tooth extraction: review of biologic basis, clinical procedures, and outcomes. *Int J Oral Maxillofac Implant* 2004; 19: 12-25.