

مقایسه فیلم‌های رادیوگرافی داخل دهانی با سرعت D و F در تشخیص پوسیدگی‌های پروگزیمالی در شرایط آزمایشگاهی

عالیه سادات جوادزاده*#، سیده طاهره محتوی پور*، فاطمه شاهسواری**، محمد داودی***، سیده سعیده محتوی پور****

* استادیار گروه رادیولوژی دهان، فک و صورت، دانشکده دندانپزشکی، دانشگاه علوم پزشکی گیلان

** استادیار گروه آسیب شناسی دهان، فک و صورت، دانشگاه آزاد اسلامی واحد دندانپزشکی تهران

*** دستیار تخصصی گروه آسیب شناسی دهان، فک و صورت، دانشکده دندانپزشکی، دانشگاه علوم پزشکی مشهد

**** دستیار تخصصی گروه دندانپزشکی کودکان، دانشکده دندانپزشکی، دانشگاه علوم پزشکی شهید بهشتی

تاریخ ارائه مقاله: ۹۰/۹/۱۹ - تاریخ پذیرش: ۹۱/۷/۲۰

In Vitro Comparison of D and F Speed Intraoral Radiographic Films in the Detection of Proximal Caries

Alihesadat Javadzadeh*#, Seyedh Tahereh Mohtavipoor*, Fatemeh Shahsavari**,
Mohammad Davoodi***, Seyedeh Saeedeh Mohtavipoor****

* Assistant Professor, Dept of Maxillofacial Radiology, School of Dentistry, Guilan University of Medical Sciences, Rasht, Iran.

** Assistant Professor, Dept of Oral & Maxillofacial Pathology, Dental Branch, Islamic Azad University, Tehran, Iran.

*** Postgraduate Student, Dept of Oral & Maxillofacial Pathology, School of Dentistry, Mashhad University of Medical Sciences, Mashhad, Iran.

**** Postgraduate Student, Dept of Pediatric Dentistry, School of Dentistry, Shahid Beheshti University of Medical Sciences, Tehran, Iran.

Received: 10 December 2011; Accepted: 11 October 2012

Introduction: The use of fast films is one of the major factors contributing to dose reduction. However, the diagnostic ability of fast film must be determined before current use of the films. The purpose of this study was to compare the efficiency of D and F speed films in the diagnosis of proximal caries.

Materials & Methods: Eighty proximal surfaces in 40 extracted unrestored premolars were undergone radiography in standardized conditions using D- and F-speed flow dental intraoral films. True caries diagnosis was based on histological assessment of the surfaces after sectioning the teeth. Two observers read the radiographs using a four-point scale to record their diagnosis. Observer responses were evaluated using ROC analysis and areas under the ROC Curves (Az) was microscopical assessed by pairwise comparison of ROC Curve.

Results: D and F speed films had a mean Az of 0.934 and 0.920 respectively. The difference was not statistically significant ($P=0.548$) Difference between observers was also not statistically significant.

Conclusion: The efficiency of the new F-Speed films was not statistically different from that D Speed films in caries detection. This film shows the ability of reducing patient's dose while maintaining diagnostic quality.

Key words: Proximal caries, diagnosis, radiography, intraoral film.

Corresponding Author: drjavadzadeh@gums.ac.ir, drjavadzadeh@yahoo.com

J Mash Dent Sch 2013; 37(1): 27-36.

چکیده

مقدمه: استفاده از فیلم‌های با سرعت بالا یکی از فاکتورهای مهم دخیل در کاهش دوز اشعه می‌باشد. اما، توانایی تشخیصی فیلم‌های سریع باید قبل از استفاده رایج از آنها تعیین شود. هدف از این مطالعه مقایسه کارایی فیلم‌های با سرعت D و F در تشخیص پوسیدگی‌های پروگزیمال بود.

مولف مسؤول، نشانی: رشت، انتهای جاده لاکان، کمربندی سراوان به فومن، مجتمع دانشگاهی علوم پزشکی گیلان، دانشکده دندانپزشکی، گروه رادیولوژی دهان،

E-mail: drjavadzadeh@gums.ac.ir, drjavadzadeh@yahoo.com

فک و صورت، تلفن: ۹۰-۳۲۶۳۶۰۵-۱۳۱

مواد و روش‌ها: از هشتاد سطح پروگزیمال، در ۴۰ دندان پرمولر کشیده شده بدون ترمیم، با استفاده از دو نوع فیلم داخل دهانی Flowdental با سرعت D و F، تحت شرایط استاندارد رادیوگرافی تهیه شد. تشخیص واقعی پوسیدگی براساس ارزیابی هیستولوژیک سطوح پروگزیمال پس از برش دندان‌ها بود. دو مشاهده‌گر با خواندن رادیوگرافی‌ها و با استفاده از درجه بندی چهار گزینه‌ای تشخیص خود را ثبت نمودند. پاسخ‌های مشاهده‌گران توسط آنالیز ROC ارزیابی شد و سطوح زیر منحنی ROC (A_z) از طریق مقایسه دو به دو منحنی ROC بررسی شد.

یافته‌ها: میانگین سطح زیر منحنی (A_z) برای فیلم D ۰/۹۳۴ و برای فیلم F ۰/۹۲۰ بود. این اختلاف‌ها از لحاظ آماری معنی‌دار نبودند ($P=۰/۵۴۸$). همچنین اختلاف میان مشاهده‌گران نیز از لحاظ آماری معنی‌دار نبود.

نتیجه‌گیری: کارایی فیلم جدید با سرعت F در تشخیص پوسیدگی با فیلم با سرعت D متفاوت نبود. این فیلم توانایی کاهش دوز بیمار با حفظ کیفیت تشخیصی را نشان می‌دهد.

واژه‌های کلیدی: پوسیدگی پروگزیمال، تشخیص، رادیوگرافی، فیلم داخل دهانی. مجله دانشکده دندانپزشکی مشهد / سال ۱۳۹۲ دوره ۳۷ / شماره ۱: ۳۶-۲۷.

مقدمه

حساسیت یا سرعت فیلم عمدتاً تحت تاثیر سایز کریستال‌های هالید نقره در امولسیون فیلم است؛ به طوری که با افزایش سایز کریستال‌ها سرعت فیلم زیادتر می‌شود. از سوی دیگر افزایش سایز کریستال‌ها می‌تواند منجر به افزایش Noise رادیوگرافیک و تنزل کیفیت تصویر شود. از این رو کارخانجات مختلف سعی می‌کنند با استفاده از تمهیدات و روش‌های نوین، فیلم‌هایی با سرعت بیشتر همراه با حفظ کیفیت بصری تولید کنند.^(۱و۹) سرعت فیلم‌های داخل دهانی با حروف D و E و F نشان داده می‌شود. سریع‌ترین فیلم‌های دندان که در حال حاضر در دسترسند سرعت F دارند. کارخانه کداک مدعی است فیلم (F) Insight به واسطه کریستال‌های Tabular و پهن موجود در امولسیون نسبت به فیلم Ultraspeed (D) که در آن ذرات فرم گلوبولار هستند، سریع‌تر است و این فیلم می‌تواند با کاهش اکسپوژر به نصف، از لحاظ کنتراست و وضوح مشابه فیلم D باشد.^(۱)

اگرچه استفاده از سریع‌ترین فیلم‌های موجود در دندانپزشکی، راه آسانی برای کاهش اکسپوژر ناشی از پرتوهای یونیزان به نظر می‌رسد، اما قبل از اینکه این فیلم‌ها به صورت جهانی مورد پذیرش قرار گیرند، باید توانایی آنها برای تشخیص پوسیدگی ثابت شود.^(۱۱)

یکی از مشکلات کلینیکی دندانپزشکان، تشخیص صحیح پوسیدگی و میزان وسعت آن می‌باشد. از آنجا که غالباً پوسیدگی سیر پیشرونده داشته و ممکن است منجر به درگیری پالپ دندان و متعاقباً انجام درمان‌های پیچیده‌تر و صرف وقت و هزینه بیشتری گردد، بنابراین تشخیص صحیح و به موقع آن ارزشمند است. از رایج‌ترین روش‌های تشخیص پوسیدگی، انجام معاینات بالینی و تهیه رادیوگرافی با استفاده از فیلم‌های داخل دهانی بویژه برای سطوح پروگزیمال است.^(۱۲) علیرغم معرفی رادیوگرافی دندان دیجیتال از سال ۱۹۸۷، هزینه پایین و کیفیت تصویری مطلوب رادیوگرافی‌های تهیه شده با فیلم، همچنان آن را در رقابت با رادیوگرافی دیجیتال نگه داشته و درصد کمی از دندانپزشکان در کار حرفه‌ای خود از سیستم دیجیتال استفاده می‌کنند.^(۵-۱۳)

در عین حال مهم‌ترین هدف رادیولوژی تشخیصی، دستیابی به کیفیت هرچه مطلوب‌تر تصاویر رادیوگرافیک همراه با حداقل دوز قابل قبول برای بیمار می‌باشد. یکی از موثرترین راه‌های کاهش دوز بیمار، استفاده از فیلم‌های با سرعت بالاتر است؛ که نیاز به اشعه کمتری برای ایجاد تصویر دارد.^(۱۰-۶ و ۷)

تشخیص پوسیدگی پروگزیمالی بین این دو نوع فیلم وجود ندارد.^(۱۵) در مطالعه Gungor و همکارانش، کارایی فیلم Insight در تعیین عمق پوسیدگی‌های پروگزیمالی با فیلم Ultraspeed مورد مقایسه قرار گرفت و نتایج، اختلاف معنی‌داری را نشان نداد.^(۱۶) Alkurt و همکارانش، دو فیلم F (Insight و Flow FV58) و دو فیلم E (Agfa Dentus و E plus) و گیرنده دیجیتال را مورد مقایسه و ارزیابی قرار دادند و کیفیت تشخیصی آنها را در تشخیص پوسیدگی‌های پروگزیمالی یکسان گزارش کردند.^(۱۷)

هرچند در این خصوص تحقیقات زیادی انجام گرفته و در حال انجام است، همچنان میان کلینیسین‌ها از نظر ارزیابی Subjective کیفیت تصویر اختلاف نظرهایی وجود دارد.^(۱۸) از سوی دیگر تنوع فیلم‌های موجود در بازار کشور و تجربه کلینیکال محدود در کاربرد همه انواع آنها، لزوم مطالعات بیشتری را به منظور بررسی ویژگی‌ها و قابلیت‌های مختلف و نیز بکارگیری بهترین انواع آنها ایجاد می‌کند. در این مطالعه، قابلیت دو نوع فیلم رادیوگرافی داخل دهانی Flow dental با سرعت‌های D و F که مطالعات کمتری در خصوص آن صورت گرفته است، در تشخیص پوسیدگی سطح پروگزیمال مورد بررسی قرار گرفت.

مواد و روش‌ها

در این مطالعه آزمایشگاهی، از هشتاد سطح پروگزیمال دندان‌های پرمولرکشیده شده انسان (که به علت مشکلات ارتودنسی و پریو خارج شده بودند) استفاده شد. انتخاب دندان‌ها براساس معیارهای ویژه صورت گرفت، بدین ترتیب که سطوح پروگزیمال دندان‌ها از طریق معاینه بصری و پروبینگ مورد بررسی قرار گرفته و دندان‌های دارای سطوح پروگزیمال سالم یا پوسیده کوچک (مینایی و عاجی) وارد مطالعه شدند و

Hintze و همکارانش، دقت تشخیصی دو فیلم رادیوگرافی جدید Ektaspeed Plus و Agfa M2 Comfort را با فیلم‌های Ultraspeed و Ektaspeed در تشخیص پوسیدگی سطوح اکلوزال و پروگزیمال در دندان‌های کشیده شده مقایسه کرده و اختلاف آماری معنی‌داری بین آنها پیدا نکردند.^(۱۲)

در مطالعه Svenson و همکارانش به منظور بررسی دقت تشخیصی پوسیدگی‌های پروگزیمالی، دو نوع فیلم با سرعت E، (Ektaspeed Plus, EV 57) و دو نوع فیلم با سرعت D (Ultraspeed, DV57) با یکدیگر مقایسه شد. در تشخیص ضایعات لکه سفید اختلاف معنی‌داری وجود نداشت؛ اما در تشخیص ضایعات حفره‌دار بین EV57 و DV57 و E plus اختلاف معنی‌دار وجود داشت، به طوری که DV57 بالاترین دقت تشخیصی را نشان داد.^(۱۳)

Ludlow و همکارانش طی تحقیقی، بیان کردند کارایی فیلم جدید (Insight) با سرعت F در تشخیص پوسیدگی، با فیلم‌های با سرعت E (Ektaspeed Plus) و D (Ultraspeed) اختلاف آماری معنی‌داری نداشته و این فیلم می‌تواند کاهش دوز بیمار را همراه با حفظ کیفیت تشخیصی داشته باشد.^(۱۴)

نتایج مطالعه Wong و همکارانش نشان داد که فیلم Ektaspeed Plus به اندازه فیلم Ultraspeed در تشخیص پوسیدگی‌های پروگزیمال قابل اطمینان است و اکسپوزر بیمار می‌تواند به طور قابل ملاحظه‌ای بدون از دست دادن توانایی تشخیصی با تغییر فیلم Ultraspeed به Ektaspeed Plus کاهش یابد.^(۱۱)


Ardakani و همکارانش در مطالعه‌ای، بیان کردند که هر دو نوع فیلم (D) Ultraspeed و (E) Ektaspeed برای تشخیص پوسیدگی‌های پروگزیمالی مناسبند و علی‌رغم وجود تفاوت‌های جزئی، اختلاف معنی‌داری در قدرت

داده‌ها از طریق مشاهده نمای رادیوگرافی و میکروسکوپی انجام گردید. به این ترتیب پس از تهیه رادیوگرافی‌ها دو متخصص رادیولوژی فک و صورت با تجربه یکسان، ضایعات پوسیدگی را بر اساس درجه‌بندی چهار گزینه‌ای شامل (۱) عدم وجود پوسیدگی (۲) پوسیدگی در حد مینا (۳) پوسیدگی در حد DEJ (۴) پوسیدگی در حد عاج مورد ارزیابی قرار دادند. و چهار هفته بعد این عمل تکرار گردید (تصویر ۴). برش‌های تهیه شده توسط دیسک الماسی نیز با استفاده از استریومیکروسکوپ Olympus SZ (X12 Japan) با بزرگنمایی ۱۶ توسط پاتولوژیست فک و صورت براساس درجه‌بندی ذکر شده در مورد رادیوگرافی‌ها مورد بررسی قرار گرفت و نتایج آن به عنوان پوسیدگی حقیقی یا Gold standard ثبت گردید (تصویر ۵). داده‌ها وارد نرم افزار SPSS با ویرایش ۱۶ شده و سپس از آنالیز ROC (Receiver Operating Characteristic) برای ارزیابی دقت تشخیصی هر فیلم استفاده شد و تفاوت بین سطوح زیر منحنی‌ها، Paired Inter و Intraobserver agreement توسط آنالیز Wilcoxon محاسبه گردید.

یافته‌ها

در این مطالعه، کارایی تشخیصی دو فیلم رادیوگرافی داخل دهانی با سرعت‌های مختلف در تعیین وسعت پوسیدگی در هشتاد سطح پروگزیمال دندان‌های پرمولر کشیده با هم مقایسه گردید و از مشاهده میکروسکوپی به عنوان استاندارد طلایی استفاده گردید. نتایج حاصل از مطالعه میکروسکوپی نشان داد که ۴۳ سطح پروگزیمال (۵۳/۸٪) عاری از پوسیدگی و ۳۷ سطح (۴۶/۲٪) دارای پوسیدگی با وسعت‌های مختلف بودند (جدول ۱).

دندان‌های دارای ترمیم یا حفرات پوسیدگی بزرگ و دندان‌های دارای پوسیدگی لینگوال و باکال انتخاب نشدند. ریشه دندان‌ها در بلاک‌های پوتی به صورت گروه‌های چهارتایی در تماس نزدیک هم قرار داده شدند، یعنی برای ایجاد تماس‌های پروگزیمال برای دندان‌های پرمولر دو دندان اضافی، یک کانین و یک مولر در طرفین آنها قرارگرفت و تماس پروگزیمالی آنها مشابه تماس‌های موجود در دهان انسان برقرار شد (تصویر ۱). به منظور تصویربرداری از نمونه‌ها، از فیلم‌های داخل دهانی با سرعت D و F سایز ۲ بزرگسالان یعنی DV58 و FV58 (ساخت شرکت Flow dental کشور آمریکا) و دستگاه رادیوگرافی پری اپیکال (Planmeca (1.5mm AL, 70KVP) استفاده شد که در آن شرایط Kvp و زمان قابل تنظیم بود. بدین ترتیب که Kvp معادل ۷۰ و زمان ۰/۴۰s برای فیلم D و برای فیلم F مطابق دستور کارخانه سازنده ۵۰٪ کمتر از آن یعنی ۰/۲۰s در نظر گرفته شد. برای این که هنگام تهیه رادیوگرافی با دو نوع فیلم، موقعیت فیلم و دندان‌ها یکسان باشد وسیله‌ای چوبی طراحی شد و به کمک فیلم‌نگهدار نوع تابش مانند تکنیک بایت وینگ و با فاصله یکسان نسبت به بلوک حاوی دندان و فیلم انجام شد (تصویر ۲). برای معادل سازی نسج نرم از صفحه شیشه‌ای به ضخامت ۰/۵cm استفاده شد. بدین ترتیب ۴۰ فیلم با دو سرعت مختلف (۲۰ عدد با سرعت D و ۲۰ عدد با سرعت F) با رعایت شرایط فوق تحت تابش اشعه قرار گرفتند. سپس تمامی فیلم‌ها در شرایط یکسان توسط دستگاه ظهور و ثبوت اتوماتیک داخل دهانی Peri-pro Ground محلول تازه، پردازش شدند. تاج دندان‌ها توسط section با دیسک الماسی (Mecatome T201, Persi, France) در جهت مزیالی-دیستالی برش داده شدند (تصویر ۳). آنالیز متغیرهای مورد مطالعه و جمع‌آوری



تصویر ۲: نحوه تهیه رادیوگرافی از بلوک‌های دندانی

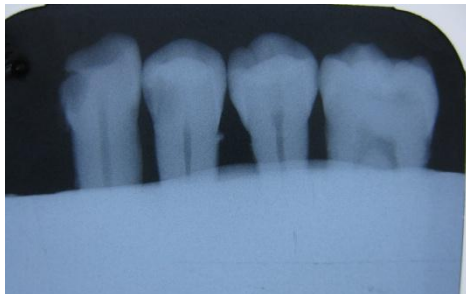جدول ۱: بررسی میکروسکوپی دندان‌ها

درصد	تعداد سطوح دندانی	درجه بندی پوسیدگی
۵۳/۸	۴۳	(۱) عدم وجود پوسیدگی
۶/۲	۵	(۲) پوسیدگی در حد مینا
۲/۵	۲	(۳) پوسیدگی در حد DEJ
۳۷/۵	۳۰	(۴) پوسیدگی در حد عاج

بعد از بررسی رادیوگرافی‌های حاصل توسط مشاهده گران، از آزمون آماری Wilcoxon به منظور تعیین میزان همخوانی مشاهده‌ها (Intra & Interobserver agreement) استفاده گردید که بر طبق نتایج این آزمون، اختلاف آماری معنی‌داری یافت نشد ($P > 0/05$). مقادیر P در بررسی توافق هر مشاهده گر با خودش در جدول ۲ آورده شده است. همچنین مقادیر P در بررسی توافق میان مشاهده‌گرها برای فیلم D و F به ترتیب $1/000$ و $0/884$ بود.



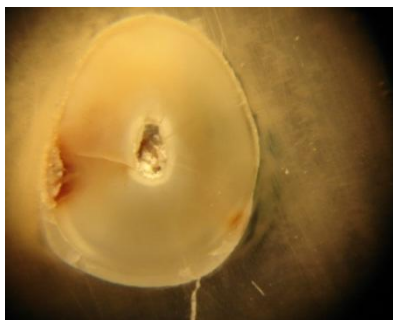
تصویر ۳: دندان‌های برش داده شده توسط دیسک الماسی



تصویر ۴: تصویر رادیوگرافی از دندان‌های مانت شده

جدول ۲: توافق Intraobserver

P-value		مشاهده گر
F فیلم	D فیلم	
۱/۰۰۰	۰/۰۸۳۰	مشاهده گر اول
۰/۳۱۷	۰/۴۸۰	مشاهده گر دوم



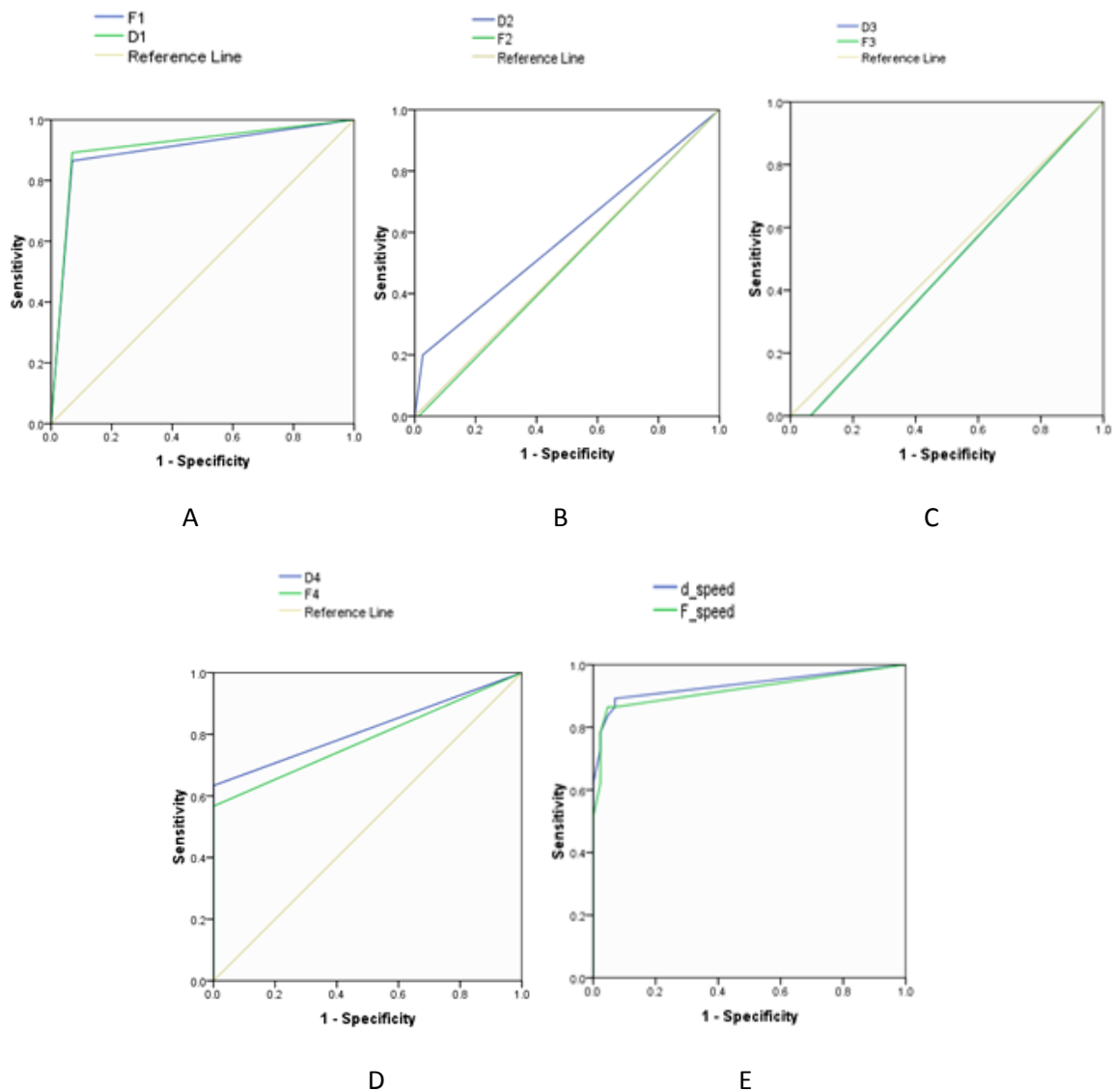
تصویر ۵: نمای میکروسکوپی از دندان‌های برش خورده



تصویر ۱: بلوک‌های پوتی حاوی یک دندان کائین، دو پرمولر و یک مولر

هر یک از دو فیلم در جداول ۳ و ۴ آورده شده است. منحنی ROC به منظور تشخیص پوسیدگی پروگنیمالی برای دو فیلم **D** و **F** رسم شد (نمودار ۱).

کارایی تشخیص هر فیلم رادیوگرافی بر حسب سطح زیر منحنی (Az) ROC، یکبار به تفکیک درجه بندی وسعت پوسیدگی و یک بار به طور کلی محاسبه گردید. مقادیر سطح زیر منحنی بر حسب درجه بندی پوسیدگی در



نمودار ۱: منحنی ROC برای دو فیلم با سرعت **D** و **F** (A) با توجه به وجود یا عدم وجود پوسیدگی، (B) برای پوسیدگی در حد مینا، (C) برای پوسیدگی در حد DEJ، (D) برای پوسیدگی در حد عاج، (E) به طور کلی برای تشخیص پوسیدگی پروگنیمالی

همچنین مقادیر سطح زیر منحنی ROC برای فیلم D و F به طور کلی برای تشخیص پوسیدگی پروگزیمال محاسبه و نمودار آن رسم گردید (جدول ۶ و نمودار ۱- E). آنالیز سطوح زیر منحنی، براساس مقایسه دو به دو (Pair wise comparison) با فاصله اطمینان ۹۵٪ اختلاف آماری معنی‌داری را بین این دو نوع فیلم در تشخیص پوسیدگی سطوح پروگزیمال نشان نداد ($P=0/0548$).

جداول و نمودار نشان می‌دهد با وجود این که مقادیر سطح زیر منحنی برای تمام درجات پوسیدگی در فیلم D بیشتر از فیلم F است. همچنین در هر کدام از درجات پوسیدگی، آنالیز سطوح زیر منحنی بر اساس مقایسه دو به دو (Pair wise comparison) با فاصله اطمینان ۹۵٪ اختلاف آماری معنی‌داری را بین این دو نوع فیلم نشان نداد (جدول ۵).

جدول ۳: میانگین سطح زیر منحنی ROC برای فیلم D بر حسب درجه پوسیدگی

آنالیز ROC		Std error	سطح زیر منحنی (Az)	درجه بندی پوسیدگی
فاصله اطمینان ۹۵٪				
حد بالا	حد پایین			
۰/۹۸۴	۰/۸۳۸	۰/۰ ۳۷	۰/۹۱۱	(۱) پوسیدگی وجود ندارد
۰/۸۷۵	۰/۲۹۸	۰/۱۴۸	۰/۵۸۷	(۲) پوسیدگی در حد مینا
۰/۸۵۱	۰/۰ ۸۵	۰/۱۹۵	۰/۴۶۹	(۳) پوسیدگی در حد DEJ
۰/۹۲۸	۰/۷۰۶	۰/۰ ۵۷	۰/۸۱۷	(۴) پوسیدگی در حد عاج

جدول ۴: میانگین سطح زیر منحنی ROC برای فیلم F بر حسب درجه پوسیدگی

آنالیز ROC		Std error	سطح زیر منحنی (Az)	درجه بندی پوسیدگی
فاصله اطمینان ۹۵٪				
حد بالا	حد پایین			
۰/۹۷۶	۰/۸۱۹	۰/۰ ۴۰	۰/۸۹۸	(۱) پوسیدگی وجود ندارد
۰/۷۵۳	۰/۲۳۳	۰/۱۳۳	۰/۴۹۳	(۲) پوسیدگی در حد مینا
۰/۸۵۱	۰/۰ ۸۵	۰/۱۹۵	۰/۴۶۸	(۳) پوسیدگی در حد DEJ
۰/۹۰۱	۰/۶۶۶	۰/۰ ۶۰	۰/۷۸۳	(۴) پوسیدگی در حد عاج

جدول ۵: مقایسه دو فیلم در تشخیص هر یک از درجات پوسیدگی

P-value	df	t	فیلم D - F				درجه بندی پوسیدگی	
			اختلاف میان دو فیلم					
			فاصله اطمینان ۹۵٪		Std error Mean	Std. Deviation		میانگین سطح زیر منحنی
			حد بالا	حد پایین				
۰/۶۵۸	۷۹	۰/۴۴۵	۰/۰۶۸۴۲	-۰/۰۴۳۴۲	۰/۰۲۸۰۹	۰/۲۵۱۲۶	۰/۱۲۵۰	(۱) پوسیدگی وجود ندارد D1 - F1
۰/۳۲۰	۷۹	۱/۰۰۰	۰/۰۷۴۷۶	-۰/۰۲۴۷۶	۰/۰۲۵۰۰	۰/۲۲۳۶۱	۰/۰۲۵۰۰	(۲) پوسیدگی در حد مینا D2 - F2
۱/۰۰۰	۷۹	۰/۰۰۰	۰/۰۵۰۰۸	-۰/۰۵۰۰۸	۰/۰۲۵۱۶	۰/۲۲۵۰۲	۰/۰۰۰۰۰	(۳) پوسیدگی در حد DEJ D3 - F3
۰/۳۲۰	۷۹	۱/۰۰۰	۰/۰۷۴۷۶	-۰/۰۲۴۷۶	۰/۰۲۵۰۰	۰/۲۲۳۶۱	۰/۰۲۵۰۰	(۴) پوسیدگی در حد عاج D4 - F4

جدول ۶: میانگین سطح زیر منحنی ROC برای دو فیلم D و F برای تشخیص پوسیدگی سطح پروگزیمال

آنالیز ROC نوع فیلم	سطح زیر منحنی (Az)	Std error		فاصله اطمینان ۹۵٪
		حد بالا	حد پایین	
فیلم با سرعت D	۰/۹۳۴	۰/۰۳۲	۰/۸۷۲	۰/۹۹۷
فیلم با سرعت F	۰/۹۲۰	۰/۰۳۶	۰/۹۹۰	۰/۸۵۰

بحث

تشخیص پوسیدگی‌های پروگزیمال مورد مقایسه قرار گرفته‌اند. هر چند که مطالعات محدودی به بررسی فیلم‌های Flowdental پرداخته‌اند. Hintze^(۱۲)، Wong^(۱۱)، Ardakani^(۱۵) در مطالعات جداگانه‌ای فیلم‌های سرعت D و Kodak E را در تشخیص پوسیدگی‌های پروگزیمال ارزیابی کرده و علی‌رغم تفاوت‌های جزئی، اختلاف معنی‌داری را در قدرت تشخیص دو فیلم پیدا نکردند و هر دو فیلم را برای تشخیص پوسیدگی‌های پروگزیمال مناسب دانستند.

مطالعه حاضر، به منظور بررسی قدرت تشخیصی فیلم‌های رادیوگرافی داخل دهانی Flowdental با سرعت D و F در تشخیص پوسیدگی‌های بین دندانی (Interproximal) در محیط آزمایشگاهی انجام شد. نتایج این مطالعه نشان داد که کارایی تشخیص پوسیدگی در فیلم FV58 (سرعت F) و نصف زمان تابش تقریباً معادل فیلم DV58 (سرعت D)، و قابل قبول می‌باشد. در مطالعات زیادی انواع فیلم‌های تولیدی از کارخانجات مختلف و با سرعت‌های متفاوت از نظر

تشخیصی سیستم‌های تصویربرداری اثبات شده است.^(۱۷) در بسیاری از مطالعاتی که به منظور ارزیابی پوسیدگی انجام گرفته، علاوه بر بررسی هیستولوژیک به عنوان یک روش معتبر، اندازه‌گیری سطوح زیر منحنی ROC (مقدار Az) برای سنجش دقت تشخیصی و مقایسه میان گیرنده‌های تصویر انجام شده است.^(۱۷-۱۴)

هرچند که تفاوت‌ها در مطالعه حاضر معنی‌دار نبود، اما میانگین مقادیر سطوح زیر منحنی ROC، برای تمام درجات پوسیدگی و به طور کلی در فیلم D در مقایسه با فیلم F بیشتر بود. همچنین به نظر می‌رسد عمق ضایعه روی کارایی مشاهده‌گر تاثیرگذار باشد، به طوری که در هر دو فیلم مقادیر Az در موارد عدم وجود پوسیدگی و در حد عاج بیشتر از پوسیدگی در حد مینا و DEJ یافت شد. این یافته‌ها با نتایج مطالعات پیشین همخوانی دارد.^(۱۹، ۱۶ و ۱۴)

در این مطالعه میان مشاهده‌گران اختلاف معنی‌داری مشاهده نشد. در برخی مطالعات انجام شده در این زمینه از جمله مطالعه Syriopoulos^(۱۸) و Nair^(۱۹) تاثیر مشاهده‌گر معنی‌دار گزارش شد. البته در این مطالعات، مشاهده‌گران بیشتر با میزان دانش، تجربه و تخصص‌های مختلف و بعضاً از دندانپزشکان عمومی انتخاب شده بودند که می‌تواند توجیه‌کننده این تفاوت باشد.

نتیجه‌گیری

بر اساس نتایج این مطالعه، هرچند کارایی فیلم FV58 (سرعت F)، در تشخیص پوسیدگی پروگزیمالی اندکی کمتر از فیلم DV58 (سرعت D) بود، اما بر طبق نتایج این مطالعه این تفاوت در حد معنی‌دار نبود و قدرت تشخیصی هر دو با یکدیگر قابل مقایسه و رقابت می‌باشد. از طرفی به دلیل اینکه میزان اشعه دریافتی بیمار در استفاده از فیلم FV58، ۵۰٪ کمتر از فیلم DV58 می‌باشد،

Syriopoulos و همکاران طی مطالعه‌ای توانایی دندانپزشکان را در تشخیص پوسیدگی تعیین‌کننده‌تر از نوع گیرنده تصویر دانسته و توانایی تشخیص پوسیدگی را در دو نوع فیلم با سرعت E از کارخانجات مختلف شامل (Kodak E plus و Agfa Dentus M2) و سیستم دیجیتال یکسان گزارش کردند.^(۱۸)

به دنبال معرفی فیلم با سرعت F، مطالعات مختلفی کارایی این فیلم جدید در تشخیص پوسیدگی را با فیلم‌های قبلی مورد مقایسه قرار دادند. نتایج مطالعه Ludlow^(۱۴)، Nair^(۱۹)، Shulze^(۲۰)، Gungor^(۱۶) و Alkurt^(۱۷) در مقایسه فیلم جدید با سرعت F با فیلم‌های قبلی و بعضاً با گیرنده‌های تصویری دیجیتال حاکی از آن است که فیلم جدید F می‌تواند با کاهش دوز بیمار نسبت به فیلم‌های قبلی، کیفیت تشخیصی را حفظ نموده و قابل رقابت با فیلم‌های قبلی و نیز گیرنده‌های دیجیتال باشد. در این مطالعات بین فیلم سرعت F و فیلم‌های رایج قبلی اختلاف معنی‌داری یافت نشد که با نتایج مطالعه ما همخوانی دارد.

تحقیق Gungor و همکاران^(۱۶) از این حیث که در مطالعه خود تنها فیلم‌های سرعت F و D را در تشخیص پوسیدگی مورد مقایسه قرار دادند، بسیار شبیه مطالعه ما می‌باشد. هرچند که فیلم‌های مورد مطالعه آنها Ultraspeed و Insight محصول کارخانه Kodak و متفاوت از مطالعه ما می‌باشد. نتایج مطالعه آنها نیز همانند مطالعه حاضر، کارایی فیلم F را در تشخیص عمق واقعی پوسیدگی کمتر از فیلم D اما بدون اختلاف معنی‌دار برآورد نمود که مشابهت یافته‌های دو مطالعه را نشان می‌دهد.

در مطالعه حاضر، به منظور مقایسه کارایی دو فیلم در تشخیص پوسیدگی از آنالیز ROC استفاده شد. آنالیز ROC به عنوان روشی قابل اعتماد برای مقایسه دقت

از زحمات آقای دکتر احسان کاظم نژاد، استادیار گروه
آمار زیستی دانشگاه علوم پزشکی گیلان و سرکار خانم
پور حبیبی کارشناس ارشد آمار تقدیر و تشکر می‌گردد.

بنابراین استفاده از آن در تشخیص پوسیدگی‌های
ایترپروگزیمال توصیه می‌گردد.

تشکر و قدردانی

این مقاله منتج از پایان نامه دانشجویی به شماره ۱۲۷۹
در دانشگاه علوم پزشکی گیلان است. همچنین بدینوسیله

منابع

- White S, Pharoah M. Oral Radiology Principle and Interpretation. 6th ed. St. Louis: Mosby Co; 2009. P. 270, 78.
- Syriopoulos K, Velders XL, Sanderink GCH, Ginkel FC, Amerongen JP, Stelt PF. The effect of developer age on the detection of approximal caries using three dental films. *Dentomaxillofac Radiol* 1999; 28(4): 208-23.
- Lieutenant Gray D, Captain Scott B. Dental imaging advances in conventional and digital radiography. *Clinical Update* 2003; 25(4): 7-9.
- Syriopoulos K, Velders XL, Sanderink GCH, Stelt PF. Sensitometric and clinical evaluation of a new F-speed dental X-ray film. *Dentomaxillofac Radiol* 2001; 30(1): 40-4.
- Carvalho FP, silveria MMF, Frazao MAG, Santana ST, Anjos Pontual ML. Effect of developer exhaustion on DFL Contrast FV-58 and Kodak Insight dental films. *Dentomaxillofac Radiol* 2011; 40(6): 358-61.
- Syriopoulos K, Velders XL, Sanderink GCH, Ginkel FC, Stelt PF. Effect of developer exhaustion on the sensitometric properties of four dental films. *Dentomaxillofac Radiol* 1999; 28(2): 80-8.
- Syriopoulos K, Velders XL, Sanderink GCH, Ginkel FC, Stelt PF. Sensitometric evaluation of four dental X-ray films using five processing solutions. *Dentomaxillofac Radiol* 1999; 28(2): 73-9.
- Geist JR, Brand JW. Sensitometric comparison of speed group E and F dental radiographic films. *Dentomaxillofac Radiol* 2001; 30(3): 147-52.
- Casanova MLS, Haiter-Neto F. Effect of developer depletion on image quality of kodak Insight and Ektaspeed plus films. *Dentomaxillofac Radiol* 2004; 33(2): 108-13.
- Casanova MS, Haiter-Neto F, Boscolo FN, Almeida SM. Comparison of Insight and Ektaspeed plus films: Effect of chemical developer depletion. *Braz Dent J* 2006; 17(2): 149-54.
- Wong A, Monsour PA, moule AJ, Basford KE. A comparison of Kodak Ultraspeed and Ektaspeed Plus dental X-ray films for detection of dental caries. *Aust Dent* 2002; 47(1): 27-9.
- Hintze H, Christoffersen L, Wenzel A. *In vitro* comparison of Kodak Ultra-speed, Ektaspeed, Ektaspeed plus, and Agfa M2 Comfort dental x-ray films for the detection of caries. *Oral Surg Oral Med Oral Pathol Oral Radiol Endod* 1996; 81(2): 240-4.
- Svenson B, Welander U, Shi X-Q, Stamatakis H, Tronje G. A sensitometric comparison of four dental X-ray films and their diagnostic accuracy. *Dentomaxillofac Radiol* 1997; 26(4): 230-5.
- Ludlow JB, Abreu Jr M, Mol A. Performance of a new F-speed film for caries detection. *Dentomaxillofac Radiol* 2001; 30(2): 110-3.
- Ardakani FE, Davari D, Goodarzipour K, Fallahzadeh H. Evaluation of the diagnostic advantage of intraoral D and E film for detecting interproximal caries. *J Contemp Dent Pract* 2004; 5(4): 58-70.
- Gungor K, Erten H, Akarslan ZZ, Celik I, Semiz M. Approximal carious lesion depth assessment with insight and ultraspeed films. *Oper Dent* 2005; 30(1): 58-62.
- Alkurt MT, Peker I, Bala O, Altunkaynak B. *In vitro* comparison of four different dental x-ray films and direct digital radiography for proximal caries detection. *Oper Dent* 2007; 32(5), 504-9.
- Syriopoulos K, Sanderlink GCH, Velders XL, van der Stelt PF. Radiographic detection of approximal caries: A comparison of dental films and digital imaging systems. *Dentomaxillofac Radiol* 2000; 29(5): 312-8.
- Nair MK, Nair UP. An *In vitro* evaluation of Kodak Insight and Ektaspeed Plus film with a CMOS detector for natural proximal caries: ROC analysis. *Caries Res* 2001; 35(5): 354-9.
- Schulze RKW, Nackat D, Hoedt B. *In vitro* carious lesion detection on D-, E-, and F-speed radiographic films. *Oral Surg Oral Med Oral Pathol Oral Radiol Endod* 2004; 97(4): 529-34.