

بررسی تعداد کانال دندان کانین فک پایین با دو روش رادیوگرافیک و شفاف‌سازی در یک جمعیت ایرانی

مریم احسانی*، فریدا ابسی**، فاطمه تاجیک**، نریاخفري***

* استادیار اندودانتیکس، مرکز تحقیقات مواد دندانی، دانشکده دندانپزشکی، دانشگاه علوم پزشکی بابل

** استادیار رادیولوژی دهان، فک و صورت، مرکز تحقیقات مواد دندانی، دانشکده دندانپزشکی، دانشگاه علوم پزشکی بابل

*** دندانپزشک

**** استادیار گروه آمار حیاتی، گروه پزشکی اجتماعی، دانشگاه علوم پزشکی بابل

تاریخ ارائه مقاله: ۹۱/۵/۱۸ - تاریخ پذیرش: ۹۱/۱۰/۲۰

Evaluation of the Number of Canals in Mandibular Canines Using Radiographic and Clearing Methods in an Iranian Population

Maryam Ehsani*, Farida Abesi**#, Fateme Tajik***, Soraya Khafri****

* Assistant Professor of Endodontics, Dental Material Research Center, School of Dentistry, Babol University of Medical Sciences, Babol, Iran.

** Assistant Professor of Oral & Maxillofacial Radiology, Dental Material Research Center, School of Dentistry, Babol University of Medical Sciences, Babol, Iran.

*** Dentist

**** Assistant Professor, Dept of Biostatistics, Social of Medicine, Babol University of Medical Sciences, Babol, Iran.

Received: 8 August 2012; Accepted: 9 January 2013

Introduction: Lack of knowledge about root canal anatomy can cause mistakes in diagnosis, treatment planning and failure of treatment. Mandibular canine is usually single-rooted it may have two roots or more root canals. The purpose of this study was evaluating the number of root and root-canals of mandibular canine using digital radiography with different angles and comparing it with clearing method.

Materials & Methods: This study was a diagnostic test. Two hundred human mandibular canine teeth were studied. Digital radiography of the teeth from mesiodistal, buccolingual and 20° mesial views were prepared. Radiographic evaluation was done by two observers (An oral radiologist and an endodontist) separately. Then dental clearing was performed. Data analysis was done using SPSS.Ver.17 software and statistical tests of MC Nemar. $P < 0.05$ was considered significant.

Results: Out of 200 cases of mandibular canine teeth, six teeth had two roots. In clearing method 183 teeth (91.5%) had single-canal and 17 cases (8.5 %) had two canals, and 3 teeth were type II and 8 teeth were type III. Digital x-ray results in buccolingual view showed that 198 teeth (99%) were single-canal and 2 cases (1%) were two-canal, which showed a significant difference compared to the results of clearing method ($P < 0.001$). Findings of digital radiography in mesiodistal view showed that 180 teeth (90%) were single-canal and 20 teeth (10%) had two canals, which were not different from those of clearing method ($P = 0.25$). In 20° mesial view, 192 teeth (96%) were single-canal and 8 teeth (4%) had two canals, which were different from those of clearing method ($P = 0.012$).

Conclusion: Despite the low prevalence of anatomical variations in mandibular canine in this *in vitro* study, due to the lack of significant difference of radiographic mesiodistal views compared to that of clearing technique, CBCT modality is recommended for obtaining fast and complete diagnosis of unusual root canal.

Key words: Mandibular canine, clearing method, digital radiography.

Corresponding Author: f_abesi@yahoo.com

J Mash Dent Sch 2013; 37(1): 1-10.

چکیده

مقدمه: عدم آگاهی از آناتومی و فرم کانال ریشه می‌تواند موجب بروز اشتباهاتی در تشخیص و طرح درمان گردیده و درمان را با شکست مواجه نماید. دندان کانین فک پایین معمولاً تک ریشه است ولی طبق مطالعات انجام شده ممکن است دارای دو ریشه یا دو کانال یا بیشتر باشد و در این موارد رادیوگرافی به عنوان یکی از ابزارهای تشخیص در اعمال اندودنتیک دارای محدودیت‌هایی به دلیل دو بعدی بودن آن می‌باشد. هدف از مطالعه حاضر بررسی تعداد ریشه و کانال دندان کانین فک پایین با استفاده از رادیوگرافی دیجیتال در زوایای مختلف و مقایسه آن با روش شفاف‌سازی بود.

مواد و روش‌ها: این مطالعه از نوع تستی تشخیصی بود. ۲۰۰ دندان کشیده شده کانین فک پایین انسان مورد بررسی قرار گرفت. ابتدا از دندان‌ها رادیوگرافی دیجیتال (CCD) از نمای مزیو دیستالی، باکولینگوالی و ۲۰ درجه مزیالی تهیه شد. ارزیابی رادیوگرافی توسط دو مشاهده‌گر (یک متخصص رادیولوژی فک، دهان و صورت و یک متخصص درمان ریشه) به صورت جداگانه انجام گردید. سپس شفاف‌سازی دندان‌ها انجام شد. آنالیز داده‌ها با استفاده از نرم افزار SPSS با ویرایش ۱۷ و MC Namar a انجام شده و $P < 0/05$ معنی‌دار تلقی شد.

یافته‌ها: از ۲۰۰ دندان کانین فک پایین مورد بررسی ۶ دندان دو ریشه بوده است. در بررسی به روش شفاف‌سازی ۱۸۳ دندان (۹۱/۵٪) تک کانال و ۱۷ مورد (۸/۵٪) دو کانال بودند که ۳ دندان نوع III و ۸ دندان نوع II بودند. نتایج رادیوگرافی دیجیتال از نظر تعداد کانال در نمای باکولینگوال نشان داد که ۱۹۸ دندان (۹۹٪) تک کانال و ۲ مورد (۱٪) دو کانال هستند که در مقایسه با شفاف‌سازی معنی‌دار بود ($P < 0/001$). در یافته‌های رادیوگرافی دیجیتال از نمای مزیو دیستال ۱۸۰ دندان (۹۰٪) تک کانال و ۲۰ دندان (۱۰٪) دو کانال بودند که در مقایسه با شفاف‌سازی معنی‌دار نبود ($P = 0/25$). در نمای ۲۰ درجه مزیالی ۱۹۲ دندان (۹۶٪) تک کانال و ۸ دندان (۴٪) دو کانال بودند که در مقایسه با شفاف‌سازی معنی‌دار بود ($P = 0/012$).

نتیجه‌گیری: در این مطالعه آزمایشگاهی تنوعات آناتومیکی در دندان کانین شرح پایینی داشت. در بین دو روش رادیوگرافی دیجیتال و شفاف‌سازی اختلاف آماری معنی‌داری یافت نشد.

واژه‌های کلیدی: کانین فک پایین، روش شفاف‌سازی، رادیوگرافی دیجیتال.

مجله دانشکده دندانپزشکی مشهد / سال ۱۳۹۲ دوره ۳۷ / شماره ۱: ۱-۱۰.

مقدمه

درمان گردیده و کل فرایند درمان را با شکست مواجه نمایند. از طرفی رادیوگرافی به عنوان یکی از ابزارهای تشخیص در اعمال اندودنتیک دارای محدودیت‌هایی به دلیل دو بعدی بودن آن می‌باشد. جهت رسیدن به این مقصود از روش‌های مختلفی برای بررسی مورفولوژی کانال‌ها استفاده شده است که به طور کلی در دو دسته آزمایشگاهی و بالینی قرار می‌گیرند. روش‌های بالینی شامل رادیوگرافی از دندان بیمار پس از گذاشتن فایل در کانال‌ها یا پر کردن آن می‌باشد. اما روش‌های آزمایشگاهی دارای تنوع بیشتری است. روش‌هایی همچون شفاف‌سازی (Clearing)، تهیه مقاطع عرضی، تزریق ماده حاجب در داخل تعداد کانال‌ها در هر ریشه و نحوه ارتباط آن‌ها با یک دیگر و گرفتن قالب از کانال و مطالعه توسط SEM اشاره کرد.^(۱)

هدف اصلی در درمان ریشه تمیز نمودن بیومکانیکی حفره پالپ و مجرای ریشه و آماده نمودن این فضا جهت پذیرش مواد پرکننده و به دنبال آن ایجاد سیل کامل ناحیه آپیکال و کروئال در سه بعد به منظور قطع ارتباط فضای داخلی دندان با بافت‌های اطراف آن می‌باشد.^(۱) در آناتومی بدن انسان شکل حفره پالپ دندان، یکی از پیچیده‌ترین قسمت‌ها است. از کارهای ابتدایی که در سال ۱۹۲۵ توسط Hess و Zurcher انجام پذیرفت تا پژوهش‌های اخیر گویای پیچیدگی‌های تشریح کانال ریشه‌ها است. وجود یک ریشه با یک کانال متقارب و یک فورامن اپیکال بیشتر یک استثنا است تا اینکه قانون باشد.^(۲) بنابراین عدم آگاهی از آناتومی و فرم کانال ریشه می‌تواند موجب بروز اشتباهاتی در تشخیص و طرح

معنی‌داری بین این دو روش وجود ندارد و تنگ شدن ناگهانی کانال را به عنوان یک معیار خوب جهت وجود چندریشه‌ای بودن اعلام نمودند.^(۹) بنابراین هدف از مطالعه حاضر بررسی تعداد ریشه و کانال آن‌ها با استفاده از رادیوگرافی دیجیتالی در زوایای مختلف باکولینگوال و ۲۰ درجه مزیالی (همانند شرایط کلینیکی) و مزودیستال و مقایسه آن با روش شفاف‌سازی است، می‌باشد.

مواد و روش‌ها

مطالعه بر روی ۲۰۰ دندان کشیده شده کاین فک پایین انسان که از مراکز درمانی و مطب‌های دندانپزشکی جمع‌آوری شدند انجام شد. سن، جنسیت افراد و علت کشیدن دندان مورد بررسی قرار نگرفتند. تمامی دندان‌ها سالم و فاقد شکستگی و یا تحلیل در ناحیه آپکس دندان بودند. بافت‌های نرم متصل به دندان کاملاً برداشته شدند و با استفاده از سدیم هیپوکلریت ۲/۵٪ به مدت یک هفته ضدعفونی شدند. سپس دندان‌ها درون فرمالین ۱۰٪ قرار گرفتند. به کمک قلم جرم‌گیری، جرم‌های موجود در سطح ریشه و طوق دندان برداشته شدند. سپس دندان کاین فک پایین از نظر تعداد ریشه مورد مشاهده بصری قرار گرفت. در مرحله بعد دندان‌ها در بلوک‌های مومی تثبیت گردید و به منظور تقلید بافت نرم برای ایجاد اشعه پراکنده و تضعیف اشعه بین بلوک و منبع اشعه یک صفحه Plexy glass به ضخامت ۲۴ میلی‌متر قرار داده شدند. رادیوگرافی‌ها از نمای مزودیستالی، باکولینگوالی و با زاویه ۲۰ درجه مزیالی از نمای باکولینگوالی برای هر دندان کاین، در یک وسیله ثابت کننده به طوری که موقعیت تیوب و دندان در هر اکسپوز ثابت باشد، انجام شدند.

از هر بلوک با استفاده از رادیوگرافی‌های دیجیتالی، گیرنده CCD (Dixi₃, Planmeca, Finland) با مشخصات

در مواردی که دندان کاین مورد درمان ریشه قرار می‌گیرد مثل قرار گرفتن در معرض ترومای ناشی از اکلوژن، پایه برای Overdenture، در موارد نهنفتگی و آوردن آن به قوس دندانی^(۳،۴) و Rampant Caries نیاز به شناخت آناتومیکی کامل آن می‌باشد. همچنین دندان کاین فک پایین معمولاً تک ریشه است و طبق مطالعات انجام شده در ۱/۷٪ تا ۶/۲٪ موارد دو ریشه می‌باشد و ۱۰/۶٪ دارای دو کانال یا بیشتر می‌باشد.^(۵) Pecora و همکارانش در سال ۱۹۹۳، در مطالعه‌ای به بررسی آناتومی داخلی، تعداد کانال‌ها و سایز دندان کاین فک پایین انسان پرداختند. نتایج نشان داد که ۹۸/۳٪ دندان‌ها تک‌ریشه‌اند که ۹۳/۹٪ آن‌ها تک کانال، ۴/۹٪ آن‌ها دارای دوکانال و یک فورامن و ۱/۲٪ موارد نیز دو کانال با دو فورامن بودند. میزان دندان‌های دو ریشه‌ای ۱/۷٪ بود.^(۶) وزیری و همکارانش در سال ۲۰۰۸ در مطالعه‌ای به بررسی دندان کاین فک پایین در جمعیت ایرانیان پرداختند. در این مطالعه ۱۰۰ دندان دائمی کاین فک پایین مورد بررسی قرار گرفت. تعداد ۸۸٪ دندان‌ها تک کانال بودند و ۱۲٪ دندان‌ها دارای دو کانال بودند.^(۷) لذا یافت نشدن کانال دوم و انجام نشدن درمان ریشه این کانال باعث شکست در درمان ریشه دندان می‌شود.

مطالعات محدودی در مورد تاثیر زوایا در تعیین تعداد کانال انجام شده است. به عنوان مثال در مطالعه He و همکارانش که بر روی دندان‌های قدامی و پره مولر انجام دادند به این نتیجه رسیدند که زوایای مختلف در پلن افقی (۰،۲۰،۳۰) مزیالی یا دیستالی به کلینیسین در تشخیص و درمان کانال‌های متعدد کمک کننده است^(۸) و در مطالعه Yoshioka و همکارانش در مقایسه بین بررسی تعدد کانال از طریق رادیوگرافی پری اپیکال (بعد باکولینگوال) و روش شفاف‌سازی به این نتیجه رسیدند که تفاوت

منتقل شدند دندان‌های آماده شده به منظور پاک‌سازی نهایی از بقایای جرم یا دبری‌های ریز روی سطح دندان و همچنین انحلال نسبی بقایای بافتی پالپ، به مدت ۲۴ ساعت در محلول سدیم هیپوکلریت ۵/۲۵ درصد خانگی قرار داده شدند و سپس به مدت ۲ ساعت در زیر آب جاری با فشار شسته شدند. سپس دندان‌ها برای مدتی کوتاه بر روی کاغذخشک‌کن و در فضای آزمایشگاه قرار گرفتند و بعد از آن جهت دکلسیفیکاسیون به ظروف شیشه‌ای دردار حاوی اسیدنیتریک ۵ درصد (Merck, Darmstadt, Germany) منتقل و به مدت ۷۲ ساعت در این محلول نگهداری شدند. جهت جلوگیری از رسوب اسید و املاح و یکنواخت بودن اسید در تمام قسمت‌ها، ظرف حاوی اسید نیتریک ۵ درصد و دندان‌ها هر روز در سه نوبت هم زده و اسید هر ۲۴ ساعت یک بار تعویض شدند. سپس نمونه‌ها از ظرف حاوی اسیدنیتریک ۵ درصد خارج و جهت حذف اسید و املاح به مدت ۴ ساعت به طور کامل در آب جاری شسته شدند. سپس دندان‌ها را جهت دهیدراتاسیون به ترتیب در الکل ۸۰ درجه به مدت ۱۲ ساعت و ۹۰ درجه به مدت یک ساعت و ۱۰۰ درجه به مدت یک ساعت قرار داده شدند. سپس جهت شفاف‌سازی نمونه‌ها در متیل سالیسیلات ۹۹-۱۰۰ درصد (Merck, Darmstadt, Germany) با چگالی ۱/۱۸ کیلوگرم به مدت ۲ ساعت قرار داده شدند. پس از این که دندان‌ها کاملاً شفاف و شیشه‌ای (Clear) شدند جوهر پلیکان به آرامی از ناحیه حفره دسترسی تهیه شده با استفاده از سرنگ یک بار مصرف به داخل دندان هدایت شدند. کانال‌های رنگ شده از لحاظ تعداد و نوع کانال‌ها براساس تقسیم‌بندی Vertucci^(۱۰) با استفاده از میکروسکوپ نوری بررسی شدند.

Spatial resolution=13-26Lp/mm و Pixel size=19-38µm با شرایط 60KVP, 8mA و زمان اکسپوز ۰/۰۸ ثانیه رادیوگرافی به عمل آمد.

جهت گرفتن رادیوگرافی یک صفحه مدرج که به عنوان نقاله کاغذی استفاده می‌شد بر روی سطحی که موازی با سطح افق بود، قرار داده شد به طوری که این صفحه توانایی نشان دادن ۵ درجه را دارا بود و از یک مقوای بریده شده به شکل مستطیل به عنوان Marker (نشانگر) که بر روی Head tube دستگاه نصب شده بود و میزان Shift را روی صفحه مدرج را نشان می‌داد استفاده شد و کلیه رادیوگرافی‌ها در شرایط استاندارد با زاویه عمودی ۵- درجه تهیه شد. به این صورت که برای هر دندان رادیوگرافی در سه نمای باکولینگوال، مزبودیستال و ۲۰ درجه مزیالی باکولینگوال گرفته شد. تصاویر CCD مستقیماً در کامپیوتر پردازش و سپس نمایش داده شدند.

ارزیابی رادیوگرافی: به هر یک از تصاویر دیجیتال یک کد داده شدند. یک متخصص رادیولوژی فک، دهان و صورت و یک متخصص درمان ریشه به عنوان مشاهده گر تصاویر را با هم در یک جلسه بررسی کرده و یک نظر واحد را اعلام نمودند. جهت کاهش خطا مشاهده‌گرها دوباره تصاویر را دو هفته بعد مشاهده کردند. تصاویر دیجیتال در فضای کاملاً تاریک یک به یک و به صورت تصادفی از قبل تعیین شده روی صفحه نمایشگر ۱۹ اینچ Samsung Sync Master SN 1943 با Resolution بالا و بدون محدودیت زمانی به نمایش گذاشته شدند.

سپس برای مراحل شفاف دندان‌ها^(۱۱) با فرز فیشور الماسی توربین (D&Z, Diamaned, Germany) جهت ورود به مینای دندان از سطح لینگوال دندان اقدام به تهیه حفره دسترسی گردید. بعد از این که حفره دسترسی مورد قبول تهیه شد، دندان‌ها به بطری‌های حاوی الکل صنعتی

بررسی رادیوگرافی دیجیتالی از نمای مزودیستال ۱۸۰ دندان را تک کانال تشخیصی داده که روش شفاف‌سازی نیز این یافته را تأیید کرد ولی از ۲۰ دندانی که در این نما به وسیله رادیوگرافی دیجیتالی دو کانال تشخیص داده شده بود، در روش شفاف‌سازی مشخص گردید که ۳ دندان دو کانال نبوده و تک کانال بودند. مقایسه نتایج رادیوگرافی دیجیتالی از نمای مزودیستال و یافته‌های حاصل از روش شفاف‌سازی از نظر تعداد کانال تفاوت آماری معنی‌داری نشان نمی‌دهد ($P=0/25$).

در نمای ۲۰ درجه مزیالی رادیوگرافی دیجیتالی ۱۹۲ دندان تک کانال تشخیص داده شدند که در نتیجه شفاف‌سازی ۹ مورد از آنها دو کانال بودند، همچنین از ۸ دندانی که در این نما از رادیوگرافی دیجیتالی دو کانال دیده شدند ۸ مورد در روش شفاف‌سازی نیز تأیید گردید. مقایسه نتایج رادیوگرافی دیجیتالی از نمای ۲۰ درجه مزیالی و یافته‌های حاصل از روش شفاف‌سازی از نظر تعداد کانال تفاوت آماری معنی‌داری داشت ($P=0/012$).

رادیوگرافی دیجیتالی از نمای مزودیستال که از ۲۰ دندان دو کانال، ۴ دندان نوع III و ۱۰ دندان نوع II، در هیچکدام از دندان‌های مورد بررسی نوع IV مشاهده نگردید (تصویر ۳ و ۴). مقایسه نتایج رادیوگرافی دیجیتالی از نمای مزودیستال و یافته‌های حاصل از روش شفاف‌سازی از نظر نوع کانال ریشه تفاوت آماری معنی‌داری نشان نداد ($P=0/15$).

آنالیز داده‌ها با استفاده از نرم‌افزار SPSS با ویرایش ۱۷ و MC Nemar انجام شده و $P<0/05$ معنی‌دار تلقی شد.

یافته‌ها

نتایج بررسی‌های حاصل از شفاف‌سازی نشان داد که ۱۸۳ دندان (۹۱/۵٪) تک کانال و ۱۷ مورد (۸/۵٪) دو کانال که ۳ دندان نوع III و ۸ دندان نوع II بودند و همچنین در هیچ کدام از دندان‌های مورد بررسی نوع IV مشاهده نگردید (جدول ۱) (تصویر ۱).

در این مطالعه از ۲۰۰ دندان کاین فک پایین مورد بررسی ۶ مورد، دو ریشه بودند که در بررسی رادیوگرافی از نمای باکولینگوال ۱ دندان، از نمای مزودیستال ۶ دندان و از نمای ۲۰ درجه مزیالی ۶ دندان، دو ریشه تشخیص داده شدند (تصویر ۲).

نتایج رادیوگرافی دیجیتالی از نظر تعداد کانال در نمای باکولینگوال نشان داد که ۱۹۸ دندان (۹۹٪) تک کانال و ۲ مورد (۱٪) دو کانال بودند. همچنین در یافته‌های رادیوگرافی دیجیتالی از نمای مزودیستال ۱۸۰ دندان (۹۰٪) تک کانال و ۲۰ دندان (۱۰٪) دو کانال، همچنین از نمای ۲۰ درجه مزیالی ۱۹۲ دندان (۹۶٪) تک کانال و ۸ دندان (۴٪) دو کانال بودند (جدول ۱).

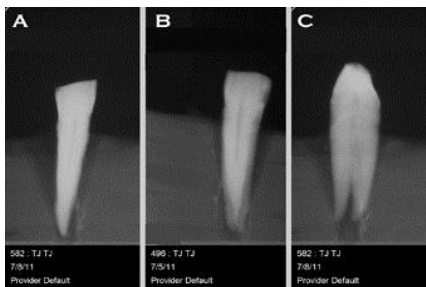
از ۱۹۸ دندان که به وسیله رادیوگرافی دیجیتالی در نمای باکولینگوال تک کانال تشخیص داده شدند در روش شفاف‌سازی مشخص گردید که ۱۵ دندان دو کانال هستند. همچنین ۲ مورد که در این نما به وسیله رادیوگرافی دیجیتالی دو کانال تشخیص داده شد به وسیله شفاف‌سازی تأیید گردید. مقایسه نتایج حاصل از رادیوگرافی دیجیتالی از نمای باکولینگوال و یافته‌های حاصل از روش شفاف‌سازی در مورد تعداد کانال تفاوت معنی‌داری را نشان می‌دهد که شفاف‌سازی تعداد دو کانال را بیشتر مشخص می‌کند ($P<0/001$) (جدول ۲).

جدول ۱: نتایج رادیوگرافی دیجیتال و روش شفاف‌سازی


روش و نمای رادیوگرافی	تک کانال	دو کانال
رادیوگرافی دیجیتال با کولینگوال	۱۹۸ دندان ٪۹۹	۲ دندان ٪۱
رادیوگرافی دیجیتال مزودیستال	۱۸۰ دندان ٪۹۰	۲۰ دندان ٪۱۰
رادیوگرافی دیجیتال ۲۰ درجه مزایالی	۱۹۲ دندان ٪۹۶	۸ دندان ٪۴
شفاف‌سازی	۱۸۳ دندان ٪۹۱/۵	۱۷ دندان ٪۸/۵

جدول ۲: مقایسه نتایج رادیوگرافی دیجیتال از نماهای مختلف و یافته‌های شفاف‌سازی

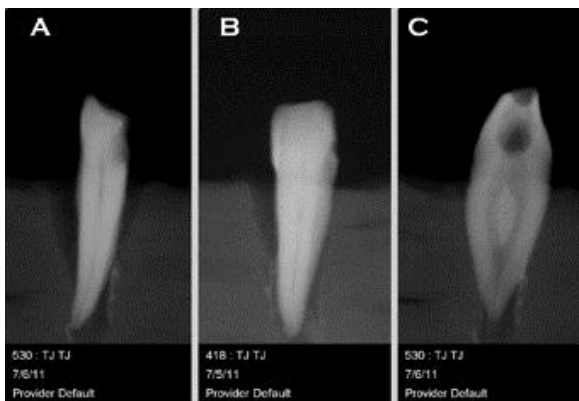
نتیجه آزمون مک نیمار	نمای رادیوگرافی		تعداد کانال	جهت تابش
	شفاف‌سازی			
	دو کانال (درصد) تعداد	یک کانال (درصد) تعداد		
<۰/۰۰۱	۱۵(۷/۵)	۱۸۳(۹۱/۵)	یک کانال	باکولینگوال
	۲(۱/۰)	۰(۰/۰)	دو کانال	
۰/۲۵	۰(۰/۰)	۱۸۰(۹۰/۰)	یک کانال	مزودیستال
	۱۷(۸/۵)	۳(۱/۵)	دو کانال	
۰/۰۱۲	۹(۴/۵)	۱۸۳(۹۱/۵)	یک کانال	۲۰درجه
	۸(۴/۰)	۰(۰/۰)	دو کانال	



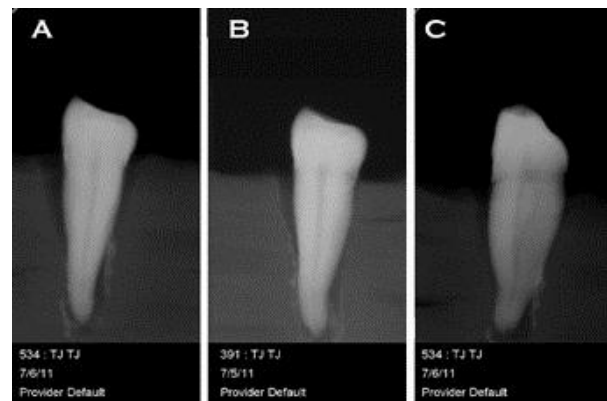
تصویر ۲: رادیوگرافی دندان کانین دو ریشه فک پایین در سه نمای باکولینگوال (A)، ۲۰ درجه مزیالی (B) و مزودیستالی (C)



تصویر ۱: دندان‌های کانین فک پایین بعد از شفاف‌سازی (D) و دو ریشه مجزا (C) و دو ریشه مجزا (D) type III, (B) Type II, (A) Type I



تصویر ۴: رادیوگرافی دندان کانین دو کانال (Type III) فک پایین در سه نمای باکولینگوال (A)، ۲۰ درجه مزیالی (B) و مزودیستالی (C)



تصویر ۳: رادیوگرافی دندان کانین دو کانال (Type II) فک پایین در سه نمای باکولینگوال (A)، ۲۰ درجه مزیالی (B) و مزودیستالی (C)

بحث

در شرایط کلینیکی را دارد و همچنین در این مطالعه در نمای مزودیستالی تعداد ریشه‌ها کاملاً تشخیص داده شد که این موافق مطالعه Versiani و همکارانش^(۱۱) است ولی آنها از توموگرافی در نمای مزودیستال برای بررسی آناتومیک دندان کانین فک پایین استفاده کردند.

در مطالعه ما تعداد کانین دو ریشه ۳ درصد بود ولی مطالعات دیگر بین ۱ تا ۵ درصد کانین دو ریشه را گزارش می‌کنند.^(۱۲)

نتایج مطالعه حاضر نشان داد که در نماهای رادیوگرافی انجام شده تنها نمای مزودیستال تفاوت معنی‌داری با یافته‌های شفاف‌سازی نداشت ($P > 0.05$).

در این مطالعه از روش شفاف‌سازی دندانی استفاده شد و با نتایج حاصل از بررسی رادیوگرافیک در نماهای مختلف از دندان کانین فک پایین از نظر تعداد ریشه، کانال و همچنین نوع کانال‌های یافت شده مورد مقایسه گردید و تاکنون مطالعه‌ای مشابه با موضوع فوق که با سه زاویه مختلف (مزودیستال، باکولینگوال، ۲۰ درجه مزیالی) انجام نشده است.

در این مطالعه نمای رادیوگرافی ۲۰ درجه مزیالی در بررسی تعداد ریشه کمک‌کننده بوده که می‌توان نتیجه گرفت که این نما ارزش تشخیصی در بررسی تعداد ریشه

آنها اظهار کردند که تفاوت معنی‌داری بین نمای باکولینگوال و شفاف‌سازی از نظر تعدد کانال وجود ندارد.^(۹) که به علت آن که، آنها در مطالعه شان از دندان پره مولر و تنگ شدن ناگهانی کانال را به عنوان یک معیار اصلی دال بر متعدد بودن کانال دانستند و نوع کانال و تعدد ریشه را مدنظر نداشتند.

یافته‌های مطالعه حاضر در شفاف‌سازی نشان می‌دهد ۹۱/۵٪ (۱۸۳ دندان) از دندان‌های مورد مطالعه تک کانال و ۸/۵٪ (۱۷ دندان) دو کانال می‌باشند. در مطالعه وزیری و همکارانش ۱۰۰ دندان کانین فک پایین در جمعیت ایرانیان مورد بررسی قرار گرفت که ۸۸٪ درصد دندان‌ها تک کانال ۷ که با نتایج مطالعه ما توافق نسبی دارد که ممکن است علت این تفاوت اندک تفاوت در روش مطالعه حاضر می‌باشد. در مطالعه وزیری و همکارانش از ۱۲٪ دندان‌هایی که دارای دو کانال بودند ۵ دندان نوع II و ۷ دندان نوع III که نتایج حاصل با این مطالعه تفاوت داشت که می‌توان علت این تفاوت را تفاوت نظر مشاهده‌گرها، روش‌های متفاوت ارزیابی و منطقه دانست.

احتمال وجود دو کانال در دندان کانین فک پایین در مطالعات Vertucci^(۱۷)، Green^(۱۶)، Pineda^(۱۵)، و Zaatar^(۱۸) به ترتیب ۱۳/۵، ۱۸، ۲۰ و صفر درصد، عنوان گردیده است همچنین در مطالعه وزیری و همکارانش ۱۶/۵ درصد بوده است و ۷ و در مطالعه حاضر ۸/۵ درصد از دندان‌های کانین فک پایین دو کانال بودند. که شاید بتوان علت این تفاوت را به تاثیرگذار بودن عواملی چون تفاوت‌های نژادی، روش پژوهش (درون دهان و خارج دهان) و روش ارزیابی (پرتونگاری، برش و سایش، قالب‌گیری و تزریق رنگ و شفاف‌سازی) بر تعداد و اشکال کانال‌ها و همچنین به حجم نمونه‌ها و مورد مطالعه نیز دانست.

چون در نمای مزودیستال به علت عدم سوپرایمپوز شدن کانال‌ها دید بهتری برای کلینیسین وجود دارد که این اهمیت رادیوگرافی با نمای مزودیستال برای مطالعات تحقیقاتی *In vitro* می‌باشد. در مورد زوایا هنوز بسیاری از کلینیسین‌ها اعتقاد دارند که بین نمای ۲۰ درجه مزیالی و نمای مزودیستالی تفاوتی وجود ندارد در حالی که با این تحقیق *In vitro* به طور کامل نشان داده شد که این تفاوت بسیار محسوس می‌باشد که جهت تعمیم به نمای کلینیک نمای جایگزین مزودیستالی همان استفاده از CBCT می‌باشد.

در این مطالعه برای نزدیکی به شرایط کلینیکی نمای باکولینگوال و نمای ۲۰ درجه مزیالی نیز در نظر گرفته شد که این دو نما تفاوت معنی‌داری در تعداد کانال با روش شفاف‌سازی داشتند ولی نتایج در نمای ۲۰ درجه مزیالی نسبت به نمای باکولینگوالی شباهت بیشتری به نتایج حاصل از شفاف‌سازی داشت که این اهمیت جستجو برای کانال‌های اضافی با استفاده از رادیوگرافی در نماهای مختلف را نشان می‌دهد که موافق مطالعه Hanan و همکارانش^(۱۳) و Nandini و همکارانش^(۱۴) و صفی و همکارانش^(۲) می‌باشد که عنوان کردند که رادیوگرافی جهت تشخیص آناتومی کانال‌ها باید از نماهای مختلف صورت پذیرد و جهت یافتن کانال‌های اضافی تلاش گردد. He و همکارانش که بر روی دندان‌های قدامی و پره‌مولر انجام دادند به این نتیجه رسیدند که زوایای مختلف در پلن افقی (۰، ۲۰، ۳۰) مزیالی یا دیستالی به کلینیسین در تشخیص و درمان کانال‌های متعدد کمک‌کننده است.^(۸)

همچنین در این مطالعه نمای باکولینگوال تفاوت معنی‌داری با روش شفاف‌سازی از نظر تعداد کانال دارد که مخالف با Yoshioka و همکارانش است به طوری که

است محدودیتی همچون افزایش دوز بیمار و هزینه بالا به همراه دارد.

نتیجه گیری

با توجه به مطالعه حاضر نماهای رادیوگرافی باکولینگوال و ۲۰ درجه مزیالی باکولینگوال که (در شرایط کلینیکی) انجام می‌شود در یافتن کانال‌های اضافی دندان کانین فک پایین کمک‌کننده می‌باشند ولی کافی نیست. بنابراین علی‌رغم شیوع کم تنوعات آناتومیکی در دندان کانین، با توجه به وجود ارتباط معنی‌دار نمای رادیوگرافیک مزیدستال با روش شفاف‌سازی، جهت حصول اطلاعات سریع و کامل در تشخیص تعداد کانال ریشه غیرمعمول دندان کانین تکنیک CBCT توصیه می‌شود.

تشکر و قدردانی

این مقاله منتج از پایان نامه خانم دکتر فاطمه تاجیک به شماره ۴۴۸ دانشکده دندانپزشکی بابل می‌باشد. همچنین از همکاری مرکز تحقیقات مواد دندانی دانشکده دندانپزشکی بابل و دانشگاه علوم پزشکی بابل که حمایت مالی را برای انجام این پژوهش فراهم نمودند، تقدیر و تشکر می‌گردد.

در مطالعه ما کانال نوع IV مشاهده نشد که مشابه با مطالعه Çalişkan بود^(۱۹) ولی در مطالعه Pineda ۵ درصد^(۱۵) Green ۳ درصد^(۱۶) و Vertucci ۶ درصد^(۱۷) بود.

براساس نتایج به دست آمده از این مطالعه، تفاوت قابل ملاحظه‌ای میان مطالعه به روش شفاف‌سازی و رادیوگرافی دیجیتالی وجود دارد که می‌تواند ناشی از نوع تحقیق و یا دقت بالاتر مطالعات آزمایشگاهی نسبت به مطالعات کلینیکی باشد.

اگرچه شایع‌ترین آناتومی کانین فک پایین، تک ریشه و تک کانال بودن آن است اما کلینیسین بایستی احتمال تنوعات آناتومیکی در دندان و همچنین جستجو برای کانال دوم و یا دو ریشه بودن دندان را مدنظر داشته باشد. جهت تعمیم دادن این مطالعه به کلینیک، تکنیک CBCT پیشنهاد می‌شود به طوری که Neelakantan و همکارانش در مورد مقایسه بین CBCT و شفاف‌سازی به این نتیجه رسیدند که تفاوت معنی‌داری بین این دو تکنیک دیده نمی‌شود و می‌توان از CBCT برای مورفولوژی کانال استفاده نمود.^(۲۰) CBCT علی‌رغم مزایایی چون تصویر سه بعدی که هم برای تشخیص اولیه و هم طرح درمان مفید

منابع

1. Hasheminia M, Hashemi A. Assessment of canal configuration in maxillary first premolars and mandibular second premolars in the city of Isfahan. J Mash Dent 2007; 31(2): 141-8. (Persian)
2. Safi L, Abdolahy K. Radiographic evaluation of endodontic treatment frequency and internal anatomy of endodontically treated teeth at endodontic Department, School of Dentistry, Shiraz University of Medical Sciences (1999). Journal of Dentistry Shiraz University of Medical Sciences 2002; 3(2): 29-34. (Persian)
3. Mittal M, Murray A, Sandler J. Impacted maxillary canines. A perennial problem. Dent Update 2012; 39(7): 487-8, 491-2, 495-7.
4. Pinho T. Impaction of both maxillary central incisors and a canine. Am J Orthod Dentofacial Orthop 2012; 142(3): 374-83.
5. Barrett MT. The internal anatomy of teeth with special reference to the pulp with its branches. Dental Cosmos 1925; 67: 581-92.

6. Pecora JD, Sousa Neto MD, Saquy PC. Internal anatomy, direction and number of roots and size of human mandibular canines. *Braz Dent J* 1993; 4(1): 53-7.
7. Vaziri BP, Kasraee SH, Abdolsamadi HR, Abdollahzadeh SH, Esmaili F, Vahedi M. Root canal configuration of one-rooted mandibular canine in an Iranian population: An *in vitro* study. *J Dent Res Dent Clin Dent Prospects* 2008; 2(1): 28-32.
8. He BZ, Yin XZ, Zhang CF. Clinical evaluation of the effect of angulation apical X-rays and the X-rays with file in diagnosing multiple canals in mandibular anterior teeth and premolar. *Zhonghua Kou Qiang Yi Xue Za Zhi* 2006; 41(3): 160-3.
9. Yoshioka T, Villegas JC, Kobayashi C, Suda H. Radiographic evaluation of root canal multiplicity in mandibular first premolars. *J Endod* 2004; 30(2): 73-4.
10. Cohen S, Hargreaves KM. *Pathways of the Pulp*. 9th ed. St. Louis: Mosby Co; 2006. P. 532.
11. Versiani MA, Pecora JD, Souza -Neto MD. The anatomy of two-rooted mandibular canines determined using micro-computed tomography. *Int Endod J* 2011; 44: 682-7.
12. Andrei OC, Mărgărit R, Gheorghiu IM. Endodontic treatment of a mandibular canine with two roots. *Rom J Morphol Embryol* 2011; 52(3): 923-6.
13. Hanan A, Balto AL. Mandibular canine with two root canals. *Egypt Dent J* 2007; 5(3): 221-6.
14. Nandini S, Velmurugan N, Kandaswamy D. Bilateral mandibular canines with type two canals. *Indian J Dent Res* 2005; 16(2): 68-70.
15. Pineda F, Kuttler Y. Mesiodistal and buccolingual roentgenographic investigation of 7,275 root canals. *Oral Surg Oral Med Oral Pathol* 1972; 33(1): 101-10.
16. Green D. Double canals in single roots. *Oral Surg Oral Med Oral Pathol* 1973; 35(5): 689-96.
17. Vertucci FJ. Root canal morphology of mandibular permanent teeth. *Oral Surg Oral Med Oral Pathol* 1984; 58(5): 589-99.
18. Zaatar EI, al-Kandair AM, Alhomidah S, al-Yasin IM. Frequency of endodontic treatment in Kuwait: Radiographic evaluation of 846 endodontically treated teeth. *J Endod* 1997; 23(7): 453-6.
19. Calişkan MK, Pehlivan Y, Sepetçioğlu F, Türkün M, Tuncer SS. Root canal morphology of human permanent teeth in a Turkish population. *J Endod* 1995; 21(4): 200-4.
20. Neelakantan P, Subbarao C, Subbarao CV. Comparative evaluation of modified canal staining and clearing technique, cone-beam computed tomography, peripheral quantitative computed tomography, spiral computed tomography, and plain and contrast medium-enhanced digital radiography in studying root canal morphology. *J Endod* 2010; 36(9): 1547-51.