بررسی آنژیوژنزیس و رابطه آن با ماست‌سل‌های تریپتاز مثبت در ادنتوژنیک کراتوسیست و کیست دنتی‌ژروس به روش ایمونوهیستوشیمی

شکوفه جمشیدی*، ستاره شجاعی#، عباس مقیم بیگی***، شیرین مدبرنیا****، رضا زارع محمود آبادی*****

* استادیار آسیب شناسی دهان، فک و صورت، مرکز تحقیقات دندانپزشکی، دانشکده دندانپزشکی، دانشگاه علوم پزشکی همدان، ایران

** استادیار گروه آسیب شناسی دهان، فک و صورت، دانشکده دندانپزشکی، دانشگاه علوم پزشکی همدان، ایران

*** دانشیار آمار زیست و اپیدمیولوژی، مرکز تحقیقات مدلسازی بیماری‌های غیرواگیر، دانشگاه علوم پزشکی و خدمات بهداشتی درمانی همدان، ایران

**** دستیار تخصصی گروه آسیب شناسی دهان، فک و صورت، دانشکده دندانپزشکی، دانشگاه علوم پزشکی همدان، ایران

***** دانشیار آسیب شناسی دهان، فک و صورت، مرکز تحقیقات دندانپزشکی، دانشکده دندانپزشکی، دانشگاه علوم پزشکی مشهد، ایران

تاریخ ارائه مقاله : ۹۳/۷/۱ – تاریخ پذیرش : ۹۳/۱۲/۲۰

Immunohistochemical Evaluation of Angiogenesis and Its Relationship with Tryptase-Positive Mast Cells in Odontogenic Keratocyst and Dentigerous Cyst

Shokofeh Jamshidi*, Setareh Shojaee#, Abbas Moghimbeigi***, Shirin Modabernia****, Reza Zaremahmoudabadi*****

** Assistant Professor, Dental Research Center, Department of Oral and Maxillofacial Pathology, School of Dentistry, Hamadan University of Medical Sciences, Hamadan, Iran.*

*** Assistant Professor, Dept of Oral and Maxillofacial Pathology, School of Dentistry, Hamadan University of Medical Sciences, Hamadan, Iran.*

**** Associated Professor, Modeling of Non-communicable Diseases Research Center, Dept of Biostatistics and Epidemiology, School of Public Health, Hamadan University of Medical Sciences.*

***** Postgraduate Student, Dept of Oral and Maxillofacial Pathology, School of Dentistry, Hamadan University of Medical Sciences, Hamadan, Iran*

****** Associated Professor of Oral and Maxillofacial Pathology, Dental Research Center, School of Dentistry, Mashhad University of Medical Sciences, Mashhad, Iran*

Received: 23 September 2014 ; Accepted: 11 March 2015

Introduction: Developmental cysts of the jaws are relatively common bone destructive lesions in the human maxillofacial skeleton but their pathogenesis is still poorly understood. Among inflammatory cells, mast cells (MC) might be associated with their pathogenesis. On the other hand angiogenesis is important for the growth, expansion and distribution of lesions. The aim of the present study was to correlate angiogenesis with MCs density in odontogenic keratocysts and dentigerous cysts.

Materials and Methods: In a descriptive-analytic cross-sectional study, 30 paraffin blocks of odontogenic keratocysts and dentigerous cysts were selected and stained immunohistochemically with CD34 and tryptase. T-test for independent samples and Fisher's exact test were used for the statistical analysis of data.

Results: MVD was 2.07±0.53 and 7.96±1.23 in dentigerous cysts and odontogenic keratocysts respectively. Mean mast cells density was 3.93±2.35 and 12.12±4.37 in dentigerous cysts and odontogenic keratocysts. A Statistically significant difference was observed in MVD (P=0.05) and tryptase positive mast cells (P<0.001) between the odontogenic keratocysts and dentigerous cysts; a higher number of blood vessels and mast cells was detected in odontogenic keratocysts.

Conclusion: The results suggest that CD34 and tryptase positive mast cells are strongly expressed in odontogenic keratocysts indicating that angiogenesis and mast cells may have a role in the aggressive behavior of odontogenic keratocysts. Lack of the correlation between mast cells number and angiogenesis in this study could be because of the developmental nature of these cysts.

Key words: Odontogenic keratocyst, dentigerous cyst, CD34, tryptase.

 # Corresponding Author: s.shojaei.umsha@gmail.com

J Mash Dent Sch 2015; 39(2): 137-46 .

مولف مسؤول، نشانی: همدان، خیابان شهید فهمیده، روبروی پارک مردم، کد پستی : ۳۸۶۷۷ -۶۵۱۷۸، تلفن: ۰۹۱۸۳۱۲۵۸۵۶

E-mail: s.shojaei.umsha@gmail.com

چکیده

مقدمه: کیست‌های تکاملی ادنتوژنیک، ضایعات شایع تخریب کننده استخوان در ناحیه سر و گردن بوده که پاتوژنز آنها دقیقاً مشخص نیست. به نظر می‌رسد از میان سلول‌های التهابی، ماست‌سل‌ها نقش مهمی در پاتوژنز آنها ایفا می‌کنند. آنژیوژنزیس برای رشد، تکامل و گسترش ضایعات امری حیاتی به شمار می‌رود. هدف از این مطالعه بررسی ارتباط ماست‌سل‌ها و آنژیوژنزیس در ادنتوژنیک کراتوسیست و کیست دنتی‌ژروس بود.

مواد و روش‌ها: در این مطالعه توصیفی-تحلیلی به روش مقطعی، ۳۰ بلوک پارافینه از ضایعات ادنتوژنیک مذکور انتخاب شده و رنگ‌آمیزی ایمنوهیستوشیمی جهت بررسی بروز پروتئین‌های تریپتاز و CD34 انجام شد. آزمون‌های آماری *t*-test for independent samples و Fischer exact test جهت تجزیه و تحلیل داده‌ها استفاده شد.

یافته‌ها: میانگین تراکم عروق خونی با استفاده از نشانگر CD34 در کیست دنتی‌ژروس ۲/۰۷±۰/۵۳ و در ادنتوژنیک کراتوسیست ۱/۲۳±۷/۹٦ بود. میانگین تراکم ماست‌سل‌های تریپتازمثبت در کیست دنتی‌ژروس ۲/۳۵±۳/۹۳ و در ادنتوژنیک کراتوسیست ٤/۳۷±۱۲/۱۲ بود. میانگین تراکم عروق خونی با استفاده از نشانگر CD34 (P=۰/۰۰٤) و ماست‌سل‌ها (P<۰/۰۰۱) به طور معنی‌داری در ادنتوژنیک کراتوسیست بیشتر از کیست دنتی‌ژروس بود.

نتیجه گیری: در این مطالعه، میانگین تراکم عروق خونی و میزان ماست‌سل‌ها در ادنتوژنیک کراتوسیست بیشتر از کیست دنتی‌ژروس بود، که می‌تواند نشان‌دهنده این باشد که آنژیوژنزیس و ماست‌سل‌ها ممکن است یکی از مکانیسم‌های احتمالی موثر در رفتار بیولوژیکی تهاجمی تر ادنتوژنیک کراتوسیست نسبت به کیست دنتی‌ژروس باشد. همچنین همسو نبودن ارتباط بین میزان تراکم عروق خونی و ماست‌سل‌ها شاید به دلیل ماهیت رشدی تکاملی این کیست‌ها باشد.

کلمات کلیدی: ادنتوژنیک کراتوسیست، کیست دنتی‌ژروس، تریپتاز، CD34.

مجله دانشکده دندانپزشکی مشهد / سال ۱۳۹٤ دوره ۳۹ / شماره ۲ : ٤٦-۱۳۷ .

مقدمه

کیست‌های ادنتوژنیک بخش مهمی از ضایعات دهان و فک و صورت را تشکیل می‌دهند. کیست‌های تکاملی ادنتوژنیک از جمله ضایعات شایع تخریب کننده استخوان در ناحیه سر و گردن محسوب می‌شوند که پاتوژنز آنها دقیقاً مشخص نیست. کیست دنتی‌ژروس (فولیکولر)، شایع‌ترین کیست تکاملی ادنتوژنیک است که از جدا شدن فولیکول دندانی اطراف تاج یک دندان رویش نیافته به وجود می‌آید.[۱]

در میان کیست‌ها، ادنتوژنیک کراتوسیست به علت ویژگی‌های هیستوپاتولوژیک و مشی بالینی خاص مورد توجه قرار گرفته است.[۱] ادنتوژنیک کراتوسیست، از جمله کیست‌های رشدی تکاملی ادنتوژنیک می‌باشد که ممکن است رفتار کلینیکی مهاجمی را نشان داده و دارای میزان عود بالایی باشد؛ چنانکه در طبقه‌بندی جدید سازمان بهداشت جهانی (WHO) تحت عنوان کراتوسیستیک ادنتوژنیک تومور نامگذاری شده است.[۱] به نظر می‌رسد از میان سلول‌های التهابی، ماست‌سل‌ها نقش مهمی در پاتوژنز این ضایعات ایفا کنند، بدین صورت که این سلول‌ها می‌توانند سبب رشد تومور بوسیله آنژیوژنز شوند و همچنین قادر به رهاسازی سایتوکاین‌های آنژیوژنیک نظیر VEGF، FGF2، سرین پروتئازهای تریپتاز و کیماز، IL-8، TGF-β و TNF و NGF می‌باشند.[۲و۳] از طرف دیگر آنژیوژنزیس برای رشد، تکامل و گسترش ضایعات، امری حیاتی به شمار می‌رود.[٤] مارکرهای مختلفی مانند CD34، CD31 و VEGF و ... جهت تعیین متوسط دانسیته (MVD) مورد استفاده قرار می‌گیرند.[۵] از جمله مارکرهای ایمنوهیستوشیمی که برای رنگ‌آمیزی عروق استفاده می‌شوند، آنتی CD34 می‌باشند. CD34 (cluster of differentiation molecule) یک نوع

پروتئوگلیکان است که روی سلول‌های اندوتلیال و سلول‌های مغز استخوان قرار دارد و مارکری مناسب برای مطالعاتی است که کمیت آنژیوژنیک را در تومورها بررسی می‌کنند. CD31 می‌تواند به میزان کمتری سلول‌های فیبروبلاست و برخی از پلاسماسل‌ها را رنگ کند و به ندرت دارای تظاهر کاملاً قوی می‌باشد. CD34 دارای مشخصات CD31 بوده، ولی این پروتئین دارای بروز قوی و میزان شکست کم در رنگ‌پذیری نسبت به سایر مارکرها مانند CD31 می‌باشد و نقش مهمی در ارزیابی تراکم عروق خونی کوچک در ضایعات مختلف دارد.[۸-۵]

مطالعات مختلفی ارتباط ماست‌سل و آنژیوژنزیس را مورد بررسی قرار داده‌اند؛ به دلیل نتایج متناقض به دست آمده، هدف از این مطالعه بررسی ارتباط ماست‌سل‌های تریپتاز مثبت و آنژیوژنزیس با استفاده از مارکر CD34 در ادنتوژنیک کراتوسیست و کیست دنتی‌ژروس بود. در صورت وجود رابطه مثبت بین میزان بروز این پروتئین‌ها و رفتار متفاوت ادنتوژنیک کراتوسیست، شاید بتوان در آینده با بلوک و مهار کردن این پروتئین‌ها باعث کاهش فعالیت رگ‌زایی ضایعات با فعالیت آنژیوژنزیس بالا شد.

مواد و روش‌ها

در این مطالعه گذشته نگر توصیفی-تحلیلی به روش مقطعی، کلیه فایل‌های آرشیو دانشکده دندانپزشکی همدان از سال‌های ۹۳-۷۶ مورد بررسی قرار گرفت و پرونده بیماران با تشخیص ضایعات ادنتوژنیک شامل کیست دنتی‌ژروس و ادونتوژنیک کراتوسیست خارج شد. سپس بلوک‌های پارافینه و اسلایدهای نمونه‌های مربوط به کیست دنتی‌ژروس و ادنتوژنیک کراتوسیست خارج شد. پس از مشاهده اسلایدهای هماتوکسیلین-ائوزین توسط دو پاتولوژیست دهان و فک و صورت، و تایید تشخیص ضایعات مذکور، اسلایدهایی که دارای بافت کافی و فیکساسیون مناسب بودند، انتخاب شدند. جهت تعیین حجم نمونه از فرمول مقایسه میانگین‌های دو جامعه و از اطلاعات مطالعات مشابه با اطمینان ۹۵ درصد و توان ۸۰ درصد استفاده شد و تعداد حجم نمونه برای هر گروه ۱۵ عدد به دست آمد.[۶و۵] نمونه‌های با خونریزی و آماس زیاد و بافت ناکافی از مطالعه خارج گردیدند. اطلاعات بالینی مربوط به آنها، شامل سن، جنس و محل ضایعات از پرونده بیماران استخراج شد و ثبت گردید. سپس جهت رنگ‌آمیزی ایمونوهیستوشیمی برش ٤ میکرونی از بلوک پارافینی تهیه گردید. این برش‌ها جهت پارافین زدایی در گزیلن و سپس برای آب گیری در الکل با درجات مختلف قرار گرفت و بعد از آن به منظور متوقف ساختن فعالیت پراکسیداز داخلی در محلول بافر فسفات و هیدروژن پراکسید ۳ درصد انکوبه شد. پس از آن جهت بازیافت آنتی‌ژن نمونه‌ها برای CD34 در میکروویو (Panasonic,1380w) با فشار ۲ اتمسفر در ۱۲۰ درجه سانتی گراد به مدت ۱۰ دقیقه قرار گرفته و برای تریپتاز نمونه‌ها در بافر سیترات با pH 6.0 در حمام آب با دمای ۹٦ درجه سانتی گراد به مدت ۳۰ دقیقه قرار گرفتند و به منظور جلوگیری از واکنش‌های غیراختصاصی نمونه‌ها توسط سرم ۱۰ درصد به مدت ۱۰ دقیقه انکوبه شدند و سپس تحت تاثیر آنتی‌بادی اولیه با Anti CD34 (Clone: QBend 10, Product code: M7165 A/S, Glostrup, DAKO, Denmark), Tryptase (monoclonal mouse anti-human mast cell tryptase, clone G3; Cell Marque Corporation, Rocklin, CA, USA; با رقت ۱/۲۰۰) به مدت ۳۰ دقیقه قرار گرفتند، بعد از آن به مدت ۱۵ دقیقه تحت تاثیر آنتی‌بادی ثانویه، DAB، جهت واکنش رنگ‌پذیری، هماتوکسیلین مایرز به منظور رنگ‌پذیری زمینه قرار گرفتند. اسلایدها بعد از هر مرحله در بافر

فسفات قرار داده شدند. بافت لوزه انسانی به عنوان شاهد مثبت در نظر گرفته شد و برای شاهد منفی آنتی‌بادی اولیه حذف و با PBS (Phosphate Buffered Saline) جایگزین گردید.[۹و۱۰]

اسلایدهای رنگ‌آمیزی شده زیر میکروسکوپ نوری (BX 41 Olympus, Japan) با درشت نمایی ۴۰۰ و ۱۰۰ برابر تحت مطالعه قرار گرفتند و با استفاده از مقایسه با نمونه شاهد مثبت (بافت لوزه انسان) از صحت رنگ‌آمیزی اطمینان حاصل گشت. ابتدا با بزرگنمایی ۴۰۰ برابر، پنج منطقه که بیشترین تعداد ماست‌سل‌های رنگ‌آمیزی شده (با استفاده از مارکر تریپتاز) را داشت (Hot spot) انتخاب شدند و از این مناطق توسط دوربین دیجیتال (U-TV0/5 DP12 XC-3, Japan) سوار شده بر میکروسکوپ (Olympus BX 41, Japan) عکس تهیه گردید و سپس با استفاده از برنامه Analysis LS Starter (نرم افزار شمارش سلولی ساخت کشور ژاپن) تعداد سلول‌های رنگ‌آمیزی شده در این مناطق توسط پاتولوژیست‌های طرح شمارش و میانگین آنها گرفته شد.[۸] ارزیابی کمی عروق خونی طبق روش توصیف شده Weidner و همکاران[۱۱] انجام شد. بدین ترتیب که در درشت نمایی پایین (۴۰×)، ۳ ناحیه که بیشترین واسکولاریته را نشان دادند (hot spot) انتخاب شدند و سلول‌های رنگ‌آمیزی شده، شمارش شدند. پس از انجام تکنیک ایمونوهیستوشیمی برای مارکر CD34، هر سلول اندوتلیال قهوه‌ای رنگ به صورت منفرد یا دستجات که به طور واضح و مشخص از میکرووسل‌های مجاور، سلول‌های تومور یا دیگر اجزای بافت همبند جدا بودند، به عنوان یک میکرووسل قابل شمارش پذیرفته شدند. مواردی که به نظر می‌رسید از یک رگ مشتق شده‌اند، اگر از آن جدا بودند نیز شمارش شده و محسوب گردیدند. عروق خونی با دیواره عضلانی از مطالعه خارج شدند و میزان متوسط شمارش رگ‌ها در ۳ ناحیه به عنوان متوسط دانسیته عروقی (MVD) در هر نمونه ثبت گردید.[۱۲] در این مطالعه از نرم‌افزار SPSS و آزمون آماری *t*-test for independent samples و Fisher exact test جهت مقایسه تراکم عروق خونی و همچنین تراکم ماست‌سل‌های تریپتاز مثبت بین گروه‌ها استفاده شد. در توصیف داده‌ها از جداول توزیع فراوانی و نمودارها استفاده شد و سطح معنی‌داری در این آزمون‌ها $P\leq ۰/۰۵$ بود.

یافته‌ها

اطلاعات بالینی مربوط به بیماران به طور خلاصه در جدول ۱ مشاهده می‌شود. از لحاظ اطلاعات بالینی اختلاف آماری معنی‌داری بین دو گروه یافت نشد. صددرصد نمونه‌های مورد بررسی در هر دو گروه از نظر رنگ‌آمیزی مارکرهای CD34 و تریپتاز، مثبت بودند. (تصویر ۱و۲) میانگین تراکم عروق خونی(MVD) با استفاده از نشانگر CD34 در کیست دنتی‌ژروس ۲/۰۷±۰/۵۳ و در ادنتوژنیک کراتوسیست ۷/۹۶±۱/۲۳ بود. (جدول ۲) نرمالیتی داده‌ها با استفاده از آزمون کلموگروف – اسمیرنوف ارزیابی شد و مقدار احتمال برای CD34 و تریپتاز به ترتیب ۰/۸۴۲ و ۰/۱۴۸ به دست آمد. آزمون *t* اختلاف آماری معنی‌داری را بین دو گروه مورد مطالعه نشان داد (P=۰/۰۰۴ و $t_{(28)}$=۱/۹۹۹) به عبارت دیگر MVD در ادنتوژنیک کراتوسیست، به طور معنی‌داری بیشتر از کیست دنتی‌ژروس بود.

میانگین تراکم ماست‌سل‌های تریپتازمثبت در کیست دنتی‌ژروس ۳/۹۳±۲/۳۵ و در ادنتوژنیک کراتوسیست ۱۲/۱۲±۴/۳۷بود. (جدول ۳). آزمون *t* اختلاف آماری معنی‌داری را بین دو گروه مورد مطالعه نشان داد (P<۰/۰۰۱ و $t_{(28)}$=۶/۳۸۶).

ضریب همبستگی Pearson بین مارکرهای CD34 و تریپتاز، در گروه ادنتوژنیک کراتوسیست برابر ۰/٤۲۰- (P=۰/۱۱۹) و در گروه کیست دنتی‌ژروس برابر ۰/۱۳۵- (P=۰/٦۳۱) به دست آمد که در جهت مخالف هم بود ولی این ناهمسو بودن به لحاظ آماری معنی‌دار نبود.

جدول ۱ : اطلاعات بالینی مربوط به سن، جنسیت ومکان در گروه‌های تحت مطالعه

گروه	تعداد	جنسیت		سن		مکان	
		زن (درصد)تعداد	مرد (درصد)تعداد	انحراف معیار	میانگین	خلف فک پایین	خلف فک بالا
کیست دنتی‌ژروس	۱۵	۸(۵۳/۳)	۷(٤٦/۷)	۱۵/۹	۳۳/٤	۱۰۰ (۱۰۰/۰)	۰(۰/۰)
ادنتوژنیک کراتوسیست	۱۵	۷(٤٦/۷)	۸(۵۳/۳)	۱۸/۳	۳۸/۲	۱۱(۷۳/۳)	٤(۲٦/۷)
نتیجه آزمون		P=۰/۷۱۵		P=۰/٤٤٤		P=۰/۱	

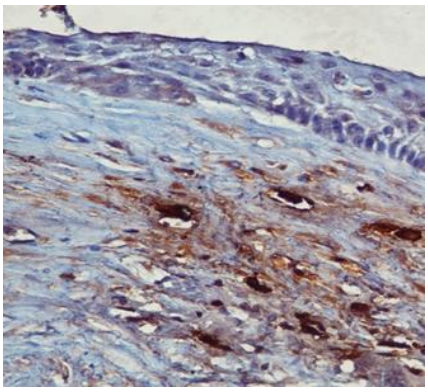

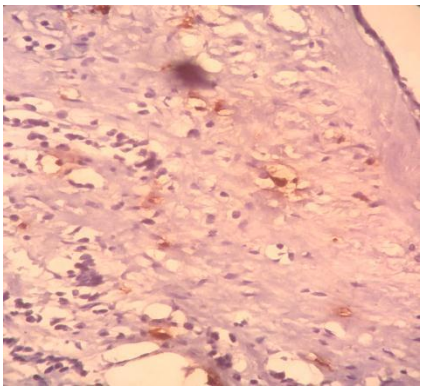

تصویر ۲ : رنگ‌آمیزی ایمونوهیستوشیمی با استفاده از نشانگر تریپتاز با بزرگنمایی ٤۰۰ برابر در A) ادنتوژنیک کراتوسیست B) در کیست دنتی ژروس

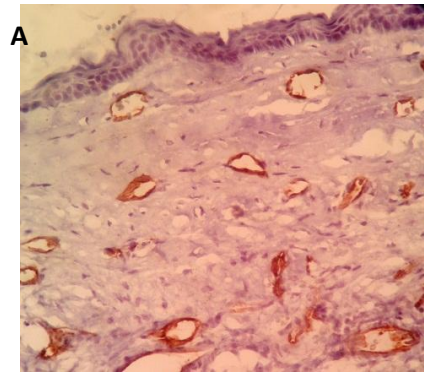

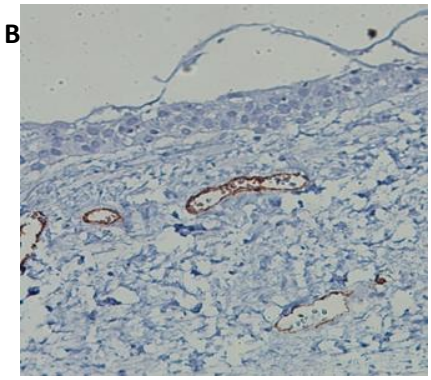

تصویر ۱ : رنگ‌آمیزی ایمونوهیستوشیمی با استفاده از نشانگر CD34 با بزرگنمایی ٤۰۰ برابر در A) ادنتوژنیک کراتوسیست B) در کیست دنتی ژروس

جدول ۲ : میانگین تراکم عروق خونی با استفاده از نشانگر CD34 در گروه‌های مورد مطالعه

گروه	تعداد نمونه	میانگین	انحراف معیار
کیست دنتی‌ژروس	۱۵	۲/۰۷	۰/۵۳
ادنتوژنیک کراتوسیست	۱۵	۷/۹٦	۱/۲۳
نتیجه آزمون	P=۰/۰۵	df=۰/۲۸	t=۱/۹۹۹

جدول ۳ : میانگین تراکم ماست‌سل‌های تریپتاز مثبت در گروه‌های مورد مطالعه

گروه	تعداد نمونه	میانگین	انحراف معیار
کیست دنتی‌ژروس	۱۵	۳/۹۳	۲/۳۵
ادنتوژنیک کراتوسیست	۱۵	۱۲/۱۲	٤/۳۷
نتیجه آزمون	P<۰/۰۰۱	df=۰/۲۸	t=٦/۳۸٦

بحث

در مطالعه حاضر، همه نمونه‌های کیست دنتی‌ژروس و ادنتوژنیک کراتوسیست رنگ‌پذیری برای مارکر CD34 را نشان دادند که میزان رنگ‌پذیری در ادنتوژنیک کراتوسیست به طور معنی‌داری بالاتر بود.

در مطالعه‌ای که توسط سیفی و همکاران[۵] انجام شد نیز میانگین تراکم عروق خونی با استفاده از مارکر CD34 در آملوبلاستومای مولتی سیستیک، به طور معنی‌داری بالاتر از ادنتوژنیک کراتوسیست و کیست دنتی‌ژروس بود. همچنین، تراکم عروق خونی در ادنتوژنیک کراتوسیست به طور معنی‌داری بالاتر از کیست دنتی‌ژروس بود. نتایج مطالعه Gadbail و همکاران[٤] نیز نشان داد که میانگین تراکم عروق خونی به وسیله مارکر CD105 در ادنتوژنیک کراتوسیست نسبت به کیست دنتی‌ژروس، بیشتر بود و این اختلاف از نظر آماری معنی‌دار بود. همچنین مطالعه Rubini و همکاران[۱۲] نیز، بیان VEGF را درانواع ادنتوژنیک کراتوسیست از جمله ادنتوژنیک کراتوسیست پاراکراتینیزه و ارتوکراتینیزه به طور معنی‌داری بیشتراز کیست دنتی‌ژروس گزارش کردند، آنها از آنژیوژنزیس به عنوان یک مکانیسم فعال در رفتار تهاجمی ادنتوژنیک کراتوسیست نسبت به سایر کیست‌های ادنتوژنیک یاد کردند. در بررسی و مقایسه‌ای که توسط علاالدینی و همکاران[٦] با استفاده از روش ایمونو هیستوشیمی و نشانگر CD34 به عمل آمد، یک افزایش معنی‌دار تراکم عروق خونی در آملوبلاستوما نسبت به ادنتوژنیک کراتوسیست و کیست دنتی‌ژروس نشان داده شد و میانگین تراکم عروق خونی (MVD) در ادنتوژنیک کـراتوسیست به طور معنی‌داری از کیست دنتی‌ژروس

بالاتر گزارش شد.

آنژیوژنزیس یک بخش ضروری در اکثر پدیده‌های فیزیولوژیک و پاتولوژیک، به شمار می‌رود.[۱۳] به منظور حفظ بافت‌های اپیتلیالی وجود استروما ضروری می‌باشد و هر گونه تغییری در اپیتلیوم بر روی استروما تاثیرگذار می‌باشد.[۵] عروق خونی ایجاد شده دراستروما، یکی ازفاکتورهای ضروری برای رشد اپیتلیوم بوده و رگسازی بیشتر در یک ضایعه، نشان‌دهنده متابولیسم بافتی بیشتر آن بوده و می‌تواند پیشگویی کننده میزان رشد و رفتار تهاجمی آن باشد[۱٤] همچنین به نظر می‌رسد آنژیوژنزیس نقش اولیه‌ای در تکامل و رشد کیست‌های فکی داشته باشد.[۱٦و۱۵] چرا که در صورت وجود عروق خونی در ناحیه مجاور اپیتلیوم ادنتوژنیک، کیست قادر به رشد خواهد بود؛ ولی به طور کلی، مکانیسم رشدی کیست دنتی‌ژروس از طریق فشار اسمزی بوده و آنژیوژنزیس تاثیر چندانی بر مکانیسم‌های بعدی رشد آن ندارد.[۱٦] از آنجایی که آنژیوژنزیس به طور معنی‌داری در ادنتوژنیک کراتوسیست بیشتر از کیست دنتی‌ژروس می‌باشد این مسئله می‌تواند نشان‌دهنده نیاز به تغذیه بیشتر، عود و میزان رشد بیشتر و رفتار بیولوژیک تهاجمی‌تر آن باشد.

در بخش دیگری از این مطالعه به بررسی تراکم ماست‌سل‌ها در ضایعات مذکور پرداخته شد. نتایج مطالعه حاضر نشان‌دهنده میزان بالاتر تراکم ماست‌سل‌ها در ادنتوژنیک کراتوسیست نسبت کیست دنتی‌ژروس بود، این نتایج از لحاظ آماری معنی‌دار بود. مطالعات اندکی در ارتباط با حضور ماست‌سل‌ها در کیست‌های ادنتوژنیک انجام شده است.[۱٦] مشابه مطالعه حاضر، Chatterjee و همکاران[۱۷] نیز به بررسی تراکم ماست‌سل‌ها در کیست پری اپیکال، کیست دنتی‌ژروس و ادنتوژنیک کراتوسیست به وسیله تولوئیدن بلو پرداختند و نتایج به دست آمده میزان بیشتر ماست‌سل‌ها را در ادنتوژنیک کراتوسیست نشان داد. همچنین در این مطالعه نشان داده شده است که دگرانولاسیون ماست‌سل‌ها منجر به افزایش تخریب ماتریکس خارج سلولی در دیواره ادنتوژنیک کراتوسیست می‌شود و سایتوکین‌های آزاد شده منجر به رشد این کیست می‌گردند. تحلیل استخوان به دنبال رشد کیست‌های ادنتوژنیک نیز بواسطه پروستاگلاندین‌ها و تریپتاز آزاد شده از ماست‌سل‌ها می‌باشد.[۱۷] ماست‌سل‌ها به واسطه ترشح هپارین و سایر آنزیم‌های هیدرولیک که باعث تخریب گلیکوزآمینوگلیکان و پروتئوگلیکان می‌شوند نیز می‌توانند باعث افزایش فشار اسموتیک و هیدرواستاتیک و در نتیجه رشد کیست‌های التهابی گردند.[۱۹و۱۸] در مطالعه Netto و همکاران[۱٦] که به ارزیابی ماست‌سل‌ها در کیست پری اپیکال، کیست دنتی‌ژروس و ادنتوژنیک کراتوسیست به روش ایمونوهیستوشیمی و هیستوشیمی پرداختند، میزان بالاتر ماست‌سل را در ضایعات التهابی گزارش کردند و در میان ضایعات غیرالتهابی، میزان تراکم ماست‌سل‌ها در ادنتوژنیک کراتوسیست بیشتر از کیست دنتی‌ژروس گزارش شد. با توجه به مطالعات بیان شده و نتایج مطالعه حاضر، میزان بیشتر ماست‌سل‌ها در ادنتوژنیک کراتوسیست به عنوان یک کیست تکاملی نسبت به کیست دنتی‌ژروس می‌تواند نشان‌دهنده رفتار تهاجمی‌تر این کیست نسبت به کیست دنتی‌ژروس باشد.

نشان داده شده است که در حفره دهان، در ضایعاتی مانند دیسپلازی اپی تلیال و کارسینوم سلول سنگفرشی، ماست‌سل‌ها در القا عملکرد سلول‌های اندوتلیال و پروسه آنژیوژنزیس نقش ایفا می‌کنند.[۲۰] ماست‌سل‌ها منبع غنی از فاکتورهای آنژیوژنیک مثل تریپتاز، کیماز، VEGF و سایر فاکتورهای مرتبط با رگزایی هستند.[۲۳-۲۱] در این

مطالعه ارتباط همسو بین فعالیت رگزایی و میزان تراکم ماست‌سل‌ها یافت نشد. در مطالعه علاالدینی و همکاران[۱۰] در ارتباط با بررسی تاثیر التهاب در رگزایی بر روی ادنتوژنیک کراتوسیست‌های التهابی، غیرالتهابی و کیست رادیکولار، نتایج مطالعه حاکی از تفاوت آماری معنی‌دار در آنژیوژنزیس بین ادنتوژنیک کراتوسیست غیرالتهابی و کیست رادیکولار بود به طوری که میزان CD34 در کیست رادیکولار بیشتر گزارش شد، در حالی که بین انواع مختلف ادنتوژنیک کراتوسیست تفاوت معنی‌داری دیده نشد که بیانگر تاثیر حداقل التهاب در پروسه آنژیوژنزیس ادنتوژنیک کراتوسیست می‌باشد. علاالدینی و همکاران[۱۰] در توجیه نتیجه مطالعه خود بیان کردند که میزان التهاب در ادنتوژنیک کراتوسیست‌های التهابی نسبت به کیست رادیکولار بسیار کمتر است و شاید بتوان معنی‌دار نبودن ارتباط بین ماست‌سل‌های تریپتاز مثبت و CD34 را به این مسئله نسبت داد، همچنین آنها دریافتند که در کیست رادیکولار، سلول‌های التهابی دیگری از جمله نوتروفیل و ماکروفاژ حضور دارند که این سلول‌ها نقش ذاتی در القاء آنژیوژنزیس نیز دارند و در مقایسه با سایر سلول‌های التهابی دیگر که در ادنتوژنیک کراتوسیست دیده می‌شوند مانند لنفوسیت‌ها تاثیر بیشتری در ایجاد عروق خونی دارند. در مطالعه دیگری Mitrou و همکارانش[۲٤] گزارش کردند که بیان VEGF (به عنوان مارکر آنژیوژنزیز) وابسته به حضور التهاب در ادنتوژنیک کراتوسیست نمی‌باشد، که نتایج این مطالعه با نتایج مطالعه حاضر هم خوانی دارد. در مطالعه Lima و همکاران[۲۵] که به ارزیابی ایمونوهیستوشیمی آنژیوژنزیس با استفاده از مارکرهای CD34، CD105 و انفیلتراسیون ماست‌سل‌های تریپتاز مثبت در ضایعات پری اپیکال پرداختند، مشابه مطالعه حاضر، ارتباط معنی‌داری بین فعالیت رگزایی و تراکم ماست‌سل‌های تریپتاز مثبت وجود نداشت.

نتیجه گیری

در این مطالعه، میانگین تراکم عروق خونی، با استفاده از نشانگر CD34 و همچنین میزان ماست‌سل‌های تریپتاز مثبت در ادنتوژنیک کراتوسیست بیشتر از کیست دنتی‌ژروس بود، که می‌تواند نشان‌دهنده این باشد که آنژیوژنزیس و ماست‌سل‌های تریپتاز مثبت ممکن است یکی از مکانیسم‌های احتمالی موثر در رفتار بیولوژیکی تهاجمی‌تر ادنتوژنیک کراتوسیست نسبت به کیست دنتی‌ژروس باشد.

تشکر و قدردانی

با تقدیر و تشکر فراوان از مساعدتهای معاونت محترم پژوهشی دانشگاه علوم پزشکی همدان که ما را در انجام این تحقیق یاری نمودند. شایان ذکر است که این مقاله از پایان نامه دوره دکترای تخصصی، به شماره ۸۵۱ که در کتابخانه دانشکده دندانپزشکی دانشگاه علوم پزشکی همدان ثبت شده استخراج گردیده است.

منابع

1. Neville B, Damm DD, Allen CM, Bouquot J. Oral and Maxillofacial Pathology. 3rd ed. St. Louis: W.B. Saunders Co; 2009. P. 678-87.

2. Payne V, Kam PC. Mast cell tryptase: A review of its physiology and clinical significance. Anaesthesia 2004; 59(7): 695-703.
3. Netto J, Pires FR, Fonseca EC, Silva LE, Queiroz Chaves Lourenco S. Evaluation of mast cells in periapical cysts, dentigerous cysts, and keratocystic odontogenic tumors. J Oral Pathol Med 2012; 41: 630-6.
4. Gadbail AR, Hande A, Chaudhary M, Nikam A, Gawande M, Patil S, et al. Tumor angiogenesis in keratocystic odontogenic tumor assessed by using CD-105 antigen. J Oral Pathol Med 2011; 40(3): 263-9.
5. Seifi S, ShafaeiSh, Ghadiri S. Microvessel density in follicular cysts, keratocystic odontogenic tumours and ameloblastomas. Asian Pacific Journal of Cancer Prevention 2011; 12(2): 351-6.
6. Alaeddini M, Salah S, Dehghan F, Eshghyar N, Etemad-moghaddam S. Comparison of angiogenesis in Keratocystic odontogenic tumors, dentigerous cysts and ameloblastomas. Oral Dis 2009; 15(6):422-7.
7. Uzzan B, Nicolas P, Cucherat M, Perret GY. Microvessel density as a prognostic factor in women with breast cancer: A systematic review of the literature and meta-analysis. Cancer Res 2004; 64(9): 2941-55.
8. Minnei F, Wetzels C, De Hertogh G, Van Eyken P, Ectors N, Ambu R, et al. Chronic urticaria is associated with mast cell infiltration in the gastroduodenal mucosa. Virchows Arch 2006; 448(3): 262-8.
9. Jamshidi S, Zargaran M, Baghaei F, Shojaei S, Zare Mahmoodabadi R, Dehghan A, et al. An immunohistochemical survey to evaluate the expression of cd105 and CD34 in ameloblastoma and odontogenic keratocyst. J Dent (Shiraz) 2014; 15(4): 192-8.
10. Alaeddini M, Mostafaloo E, Mirmohammadkhani O, Eshghyar N, Etemad-Moghadam S. Exploring the concept of "inflammatory angiogenesis" in keratocystic odontogenic tumor. Med Oral Patol Oral Cir Bucal 2013; 18(2): 241-5.
11. Weidner N, Semple JP, Welch WR, Folkman J. Tumor angiogenesis and metastasis-correlation in invasive breast carcinoma. N Engl J Med 1991; 324(1): 1-8.
12. Rubini C, Artese L, Zizzi A, Fioroni M, Ascani G, Goteri G, et al. Immunohistochemical expression of vascular endothelial growth factor (VEGF) in different types of odontogenic cysts. Clin Oral Investig 2011; 15(5): 757-61.
13. Kumar V, Abbas AK, Aster JC. Robbins Basic pathology. 9th ed. Philadelphia: W.B. Saunders Co; 2013. P. 66-7, 191-2.
14. Schimming R, Reusch P, Kuschnierz J, Schmelzeisen R. Angiogenic factors in squamous cell carcinoma of the oral cavity: Do they have prognostic relevance?. J Cranio Maxillofac Surg 2004; 32(3): 176-81.
15. Fonseca-Silva T, Santos CCO, Alves LR, Dias LC, Brito-Ju´ nior M, De Paula AMB, et al. Detection and quantification of mast cell, vascular endothelial growth factor, and microvessel density in human inflammatory periapical cysts and granulomas. Int Endod J 2012; 45(9): 859-64. `450
16. Netto J, Pires FR, Fonseca EC, Silva LE, Queiroz Chaves Lourenco S. Evaluation of mast cells in periapical cysts, dentigerous cysts, and keratocystic odontogenic tumors. J Oral Pathol Med 2012; 41(8): 630-6.
17. Chatterjee S, Mahajan S, Boaz K, George T. Quantitative role of mast cells in odontogenic cystic enlargement. Braz J Oral Sci 2008; 7(27): 1662-5.

18. Smith G, Smith AJ, Browne RM. Glycosaminoglycans in fluid aspirates from odontogenic cysts. J Oral Pathol 1984; 13(6): 614-21.
19. Smith G, Smith AJ, Browne RM. Histochemical studies on glycosaminoglycans of odontogenic cysts. J Oral Pathol 1988; 17(2): 55-9.
20. Iamaroon A, Pongsiriwet S, Jittidecharaks S, Pattanaporn K, Prapayasatok S, Wanachantararak S. Increase of mast cells and tumor angiogenesis in oral squamous cell carcinoma. J Oral Pathol Med 2003; 32(4): 195-9.
21. Sorbo J, Jakobsson A, Norrby K. Mast cell histamine is angiogenic through receptors for histamine 1 and histamine 2. Int J Exp Pathol 1994; 75(1): 43-50.
22. Norrby K, Sorbo J. Heparin enhances angiogenesis by a systemic mode of action. Int J Exp Pathol 1992; 73(4): 147-55.
23. Reed JA, Albino AP, McNutt NS. Human cutaneous mast cells express basic fibroblast growth factor. Lab Invest 1995; 72: 215-22.
24. Mitrou GK, Tosios KI, Kyroudi A, Sklavounou A. Odontogenic keratocyst expresses vascular endothelial growth factor: An immunohistochemical study. J Oral Pathol Med 2009; 38: 470-5.
25. Lima S, ToralRizo V, Corrêa Silva-Sousa Y, Almeida LA, Almeida OP, León JE. Immunohistochemical evaluation of angiogenesis and tryptase-positive mast cell infiltration in periapical lesions. J Endod 2011; 37(12): 1642-6.