

تشخیص یک مورد بیماری سلیاک بر مبنای تظاهرات دهانی

هومن مسنن مظفری*، پگاه مسنن مظفری**، پریچه‌ر مسنن مظفری***، آتس سا پاک فطرت****، مریم امیر چقماقی*****،

مجید صنعت خانی**، کامران غفارزادگان****، شیلان صلاح*****#

* استادیار بیماری‌های داخلی، فوق تخصص گوارش و کبد، دانشگاه علوم پزشکی مشهد

** استادیار بیماری‌های دهان، فک و صورت، مرکز تحقیقات بیماری‌های دهان، فک و صورت، دانشکده دندانپزشکی، دانشگاه علوم پزشکی

مشهد، مشهد، ایران

*** پزشک عمومی

**** دانشیار بیماری‌های دهان، فک و صورت، مرکز تحقیقات بیماری‌های دهان، فک و صورت، دانشکده دندانپزشکی، دانشگاه علوم

پزشکی مشهد، مشهد، ایران

***** متخصص آسیب شناسی، بخش آسیب شناسی، معاونت پژوهشی بیمارستان رضوی مشهد

*****# دستیار تخصصی بیماری‌های دهان و تشخیص، دانشکده دندانپزشکی، دانشگاه علوم پزشکی مشهد

تاریخ ارائه مقاله: ۹۲/۵/۵ - تاریخ پذیرش: ۹۲/۹/۳

Diagnosis of a Case of Celiac Disease Based on Oral Manifestations

Hooman Masannan Mozaffari*, Pegah Masannan Mozaffari**, Parichehr Masannan Mozaffari***, Atessa Pakfetrat****, Maryam Amirchaghmaghi*****, Majid Sanatkhani**, Kamran Ghaffarzadegan*****, Shilan Selah*****#

* Assistant Professor, Dept of Gastroenterology, Imam Reza hospital, Mashhad University of Medical Sciences, Mashhad, Iran.

** Assistant Professor of Oral & Maxillofacial Medicine, Oral & Maxillofacial Diseases Research Center, School of Dentistry, Mashhad University of Medical Sciences, Mashhad, Iran.

*** General Physician

**** Associate Professor of Oral & Maxillofacial Medicine, Oral & Maxillofacial Diseases Research Center, School of Dentistry, Mashhad University of Medical Sciences, Mashhad, Iran.

***** Pathologist, Dept of clinical Pathology, Razavi Hospital, Mashhad, Iran.

*****# Postgraduate Student of Oral & Maxillofacial Medicine, Dept of Oral & Maxillofacial Medicine, School of Dentistry, Mashhad University of Medical Sciences, Mashhad, Iran.

Received: 27 July 2013; Accepted: 24 November 2013

Introduction: The aim of this case report was to show how a common oral condition, such as recurrent aphthous stomatitis, could be the only clinical sign leading to early diagnosis of celiac disease.

Case Report: A recurrent oral ulcer was detected by a physician during examination of a 23-year-old young woman complaining of severe weakness and inability to intake foods orally. The patient was visited in oral medicine department and a major aphthous ulcer was diagnosed by an oral medicine specialist. An interesting finding was presence of gastrointestinal manifestations which exacerbated with oral ulcers. The patient was evaluated by gastroenterologist and diagnosis of celiac disease was established by laboratory findings and small intestine biopsy which showed a strong atrophy of the intestinal villi which confirmed diagnosis of celiac disease. After six months on a gluten-free diet, no evidence of oral ulcers was found. At the time of submission of this paper, the patient was in a good health status.

Conclusions: Oral medicine specialist has a fundamental role in diagnosing syndromes associated with aphthous ulcers. Appropriate referral by other health care providers can help in early diagnosis and prevent long term complications of celiac disease. However, the importance of investigating systemic anomalies in cases with aphthous ulcers should be emphasized.

Key words: Recurrent aphthous stomatitis, celiac disease, oral manifestations.

Corresponding Author: Salahsh901@mums.ac.ir

J Mash Dent Sch 2014; 37(4): 85-92 .

چکیده

مقدمه: هدف از نگارش این مقاله ارائه یک مورد زخم‌های آفتی دهان به عنوان تنها علامت بالینی اولیه بیماری سلیاک است که منجر به تشخیص بیماری شده است.

گزارش مورد: در معاینه یک خانم بیست و سه ساله با شکایت از ضعف شدید و ناتوانی در خوردن غذا، زخم‌های راجعه دهانی توسط پزشک عمومی تشخیص داده شد، بیمار در بخش بیماری‌های دهان معاینه شد و تشخیص زخم‌های آفت مازور توسط متخصص بیماری‌های دهان مطرح گردید. یک یافته جالب تظاهرات گوارشی بود که همزمان با زخم‌های دهانی شدت می‌یافت. بیمار توسط متخصص گوارش ارزیابی شد و بر اساس یافته‌های لابراتواری و بیوپسی روده کوچک، تشخیص بیماری سلیاک برای بیمار مطرح و با مشاهده آتروفی شدید پرزهای روده از تشخیص بیماری سلیاک اطمینان حاصل شد. پس از شش ماه رژیم فاقد گلوتن هیچ شواهدی از زخم‌های دهانی یافت نشد. هم‌اکنون بیمار در سلامت مطلوب به سر می‌برد.

نتیجه‌گیری: متخصص بیماری‌های دهان نقش مهمی در تشخیص بیماری‌های همراه با زخم‌های آفتی دارد. ارجاع مناسب توسط دیگر مراقبین سلامت می‌تواند به تشخیص اولیه و پیش‌گیری از عوارض طولانی مدت بیماری سلیاک کمک کند. در آخر بر اهمیت ارزیابی ناهنجاری‌های سیستمیک، در مواردی که زخم آفتی وجود دارد باید تاکید شود.

واژه‌های کلیدی: آفت راجعه دهانی، بیماری سلیاک، تظاهرات دهانی.

مجله دانشکده دندانپزشکی مشهد / سال ۱۳۹۳ دوره ۳۸ / شماره ۱: ۹۲-۸۵.

مقدمه

برای tTG است.^(۵) قسمت پرولامین محلول در الکل گلوتن، گلیادین در گندم، سسالین در جو، آونین در جو دو سر و هوردیین در جو از عوامل مسبب این بیماری هستند.^(۶) در مجموع در بیماران سلیاک، نقص در سیستم ایمنی با واسطه سلول T همراه با زمینه ژنتیکی، منجر به واکنش نسبت به مواد غذایی خاص می‌شود.^(۷) در مطالعه La'hteenoja و همکارانش^(۸) مشخص شد که شاید یکی از علل تغییرات مخاط دهان عدم رعایت رژیم فاقد گلوتن باشد. نوع کلاسیک بیماری در کودکان روی می‌دهد که با اختلال رشد و اسهال و نفخ شکم و بیحالی همراه می‌باشد، نوع آتپیک بیماری بدون علامت بوده یا همراه با علائم خفیف روده می‌باشد تا هنگامی که ضایعه‌ای و خیم در روده کوچک ایجاد شود.^(۸) بیش از نیمی از بیماران بزرگسال مبتلا به سلیاک دچار ضایعات مخاط دهان می‌شوند^(۹) آفت می‌تواند یکی از تظاهرات بیماری سلیاک باشد، زیرا ۵٪ از بیماران سلیاکی فقط با آفت مکرر مراجعه می‌کنند،^(۹) البته در نوع کلاسیک علایم غیردهانی آنقدر واضح است که صرفاً با بررسی آنها می‌توان بیماری را تشخیص داد.

عنوان بیماری سلیاک ریشه در لغت یونانی Koiliakos دارد که به معنی بیماری روده‌ها می‌باشد.^(۱) Arateus de Cappadoce در قرن اول پیش از میلاد اولین کسی بود که تظاهرات بیماری را توصیف کرد که شامل اسهال مزمن، درد شکم و کاشکسی پیشرونده بود.^(۲) این بیماری در اروپا شیوع بالایی دارد و در آسیای جنوبی، آمریکای جنوبی و افریقای جنوبی نیز شیوع آن با اروپا برابر است. لازم به ذکر است در بیمارانی که از نظر ژنتیکی مستعد و دارای HLA-DQ2 و HLA-DQ8 باشند، شیوع بیماری ۲۰ تا ۳۰ برابر افزایش می‌یابد.^(۳) بیماری سلیاک با آتروفی ویلوس‌ها و هایپرپلازی کریپت‌های روده تشخیص داده و می‌شود با رعایت رژیم فاقد گلوتن بهبود می‌یابد.^(۴) علت بیماری سلیاک به درستی شناخته نشده است؛ اما به نظر می‌آید ترانس گلوتامیناز بافتی اتو آنتی‌ژن اصلی هم در پوست و هم در روده باشد.

ترانسگلوتامیناز بافتی (tTG) سیتوزولی است که اتصال عرضی پروتئین‌های مختلف ماتریکس خارج سلولی را برقرار می‌سازد و گلیادین سوبسترای ارجح

ویلووس‌های روده کوچک، افزایش عمق کریپت‌ها و تعداد لنفوسیت‌های داخل اپی‌تلیال اهمیت دارد (IEL) = تعداد لنفوسیت‌های داخل سلولی در ۱۰۰ سلول اپی‌تلیال).^(۱۱)

درمان سلیاک چه در نوع علامت دار و چه در نوع بدون علامت، اساساً با رعایت رژیم غذایی میسر می‌شود، حتی داروهای مصرفی هم از نظر وجود گلوتن باید بررسی شود، در موارد غیرمعمول بیماری سلیاک، نیز قطع مصرف گلوتن بهترین روش تشخیص است^(۱۰) از عوارض وخیم این بیماری، لنفوم سلول T در قسمت پروگزیمال روده کوچک است که به ندرت در سنین زیر ۴۰ سال روی می‌دهد،^(۱۴) آدنوکارسینوم روده باریک، کنسر مری و نازوفارنکس نیز ممکن است بیماری سلیاک را پیچیده‌تر کنند.^(۱۵)

هدف از ارائه این مقاله معرفی یک مورد بیماری سیلیاک در یک بیمار جوان است که بر مبنای تظاهرات دهانی (آفت‌های مکرر)، تشخیص و درمان شده است.

گزارش مورد

خانمی ۲۳ ساله با شکایت از ضعف و بی‌حالی و زخم‌های متعدد دهانی توسط پزشک عمومی به بخش بیماری‌های دهان دانشکده دندانپزشکی، مشهد ارجاع داده شده بود. در تاریخچه مشخص شد این بیمار به دنبال اولین زایمان خود دچار زخم‌های دهانی شده است که بهبود آنها به طور متوسط ۱/۵ ماه طول می‌کشد و به محض بهبود یک زخم، زخم‌های جدیدی در نقاط دیگر دهان پدید می‌آید. در بررسی تاریخچه پزشکی مشخص شد که وی دارای یبوست شدید است که معمولاً با بروز زخم‌ها اوج می‌گیرد و به طور متوسط ۳ تا ۴ زخم در هر دوره در دهان ایجاد می‌شد.

گرچه انواع متفاوتی از آفت براساس اندازه، انتشار و مدت زمان زخم در بیماران سلیاک وجود دارد، اما این شاخصه‌های بالینی در تشخیص سلیاک بی‌تاثیر است. زبان شایع‌ترین محل درگیری در دهان می‌باشد، مواردی از گلوستیت آتروفیک نیز به تشخیص سلیاک منتهی شده است.^(۱۰)

اندازه‌گیری آنتی‌بادی در سرم، معاینه بالینی و بیوپسی روده کوچک که توسط یک تیم پزشکی متشکل از متخصص گوارش و دندانپزشک انجام شود می‌تواند به تشخیص درست بیماری منجر شود.^(۱۱) توصیه می‌شود بیوپسی دئودنوم از بیماران آفتی در صورتی انجام گیرد که شواهدی از سوءجذب مشاهده می‌شود.^(۱۲)

تشخیص بیماری سلیاک بر مبنای مجموع یافته‌های بالینی، آزمایشگاهی و آسیب‌شناسی می‌باشد؛ چرا که در بسیاری از بیماری‌های دیگر نظیر ژیلاردیوز، کرون، رشد بیش از حد باکتری‌ها، حساسیت به شیر گاو، اسپروئ گرمسیری و... نیز تغییرات مشابهی در بیوپسی روده ایجاد می‌شود، لذا بیوپسی استاندارد طلائی محسوب نمی‌شود. البته سایر تست‌ها مانند آزمایش‌های ژنتیک و ایمونولوژی نیز قطعی نیستند. روش‌هایی مثل ارزیابی متغیرهای بزاق نیز در پیش‌گویی بیماری سلیاک مفید می‌باشند.^(۳) اتوانتی‌بادی‌هایی آنتی‌اندومیزینال نیز جهت تشخیص دارای حساسیت بسیار پایین می‌باشد به خصوص زمانی که بیماری در مراحل اولیه خود باشد. ترکیبی از حساسیت و ویژگی بالای تست آنتی‌بادی ضد tTG موجب شده که این تست برای بررسی بیماران مشکوک به سلیاک و یا غربالگری به عنوان تست انتخابی اول پیشنهاد شود.^(۱۳) نتایج مثبت، با نتایج بیوپسی قسمت دوم دئودنوم (بر اساس تقسیم بندی مارش: جدول ۱) مقایسه می‌شود. در بیوپسی روده، آتروفی یا عدم وجود

جهت بررسی بیشتر به فوق تخصص گوارش ارجاع داده شد. اگرچه آفت در زمینه سایر مشکلات سیستمیک مانند بیماری‌های اتوایمیون یا مشکلات هماتولوژیک (بدون سایر زمینه‌ها) نیز در تشخیص افتراقی مطرح و قرار شد در صورت عدم تشخیص بیماری گوارشی پیگیری در مورد آنها صورت گیرد.

در بررسی لابراتواری آنمی (Hgb=10 mg/dl) مشهود و Anti-tissue trans glutamine>300 IU/L بود. بیمار با تشخیص سلیاک توسط فوق تخصص گوارش مورد اندوسکوپی قرار گرفت. از قسمت دوم دئودنوم که در آن نمای Scallop مشهود بود، بیوپسی جهت بررسی آسیب شناسی انجام گرفت. در بررسی هیستوپاتولوژی، آتروفی کامل ویلی‌ها (Marsh III) به همراه ارتشاح لنفوسیت‌ها به داخل اپی‌تلیوم مشاهده شد. با توجه به مجموع تظاهرات دهانی و گوارشی و یافته‌های آندوسکوپی و هیستوپاتولوژی تشخیص سلیاک برای بیمار قطعی گردید. بعد از حدود یک ماه رعایت رژیم غذایی و توصیه‌های درمانی، زخم‌های دهانی و سایر علائم بیمار کاملاً بهبود یافت و در مراجعات مجدد شش ماه و یک سال بعد، در حالت مطلوبی به سر می برد.

در معاینه خارج دهانی، بیمار ظاهری رنگ پریده داشت و بسیار بیحال و لاغر بود. در بررسی داخل دهان روی مخاط لب بالا و پایین و نوک زبان، حدود ۵ زخم (در لب زخم با لبه‌های برجسته و Creater like و در زبان زخم Map like) و ناحیه اریتماتوز در اطراف مشاهده شد که بیش از یک سانتی متر بود و طبق اظهار بیمار، یک تا دو هفته طول می‌کشید تا بهبود پیدا کند. با توجه به شواهد زخم‌های قبلی که به شکل اسکار در مخاط لب و زبان مشاهده شد، تشخیص بالینی آفت ماژور برای بیمار مطرح گردید. بیمار به علت درد ناشی از زخم‌ها مشکلات شدیدی در هنگام غذا خوردن داشت و در نتیجه دچار سوء تغذیه شده و کاهش وزن پیدا کرده بود. شدت درد و سوزش این زخم‌ها (طبق معیار VAS) ۱۰ گزارش شد. جهت درمان از داروهای ترکیبی (که توسط سایر پزشکان تجویز شده بود) از جمله دهانشویه دیفن هیدرامین و شربت هیدروکسید منیزیم استفاده شده بود که تاثیری در بهبودی زخم‌ها نداشت، با توجه به وجود مشکلات گوارشی و تاریخچه زخم‌های آفتی و عدم درگیری سایر ارگان‌ها، بیماری‌های گوارشی مانند کران، کولیت اولسراتیو و سلیاک در تشخیص افتراقی مطرح گردید و

جدول ۱: تقسیم بندی مارش^(۱) جهت تشخیص بیماری سلیاک:

Marsh III c	Marsh III b	Marsh III a	Marsh II	Marsh I	Marsh 0	
>40	>40	>40	>40	>40	<40	IEL
هایپرتروفیک	هایپرتروفیک	هایپرتروفیک	هایپرتروفیک	نرمال	نرمال	Crypts
آتروفی کامل	آتروفی شدید	آتروفی خفیف	نرمال	نرمال	نرمال	Villi

بحث

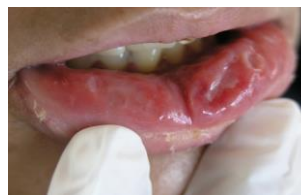در مطالعه حاضر یک مورد بیماری سلیاک که با آفت مازور مراجعه نموده و تشخیص بیماری گوارشی توسط فوق تخصص گوارش بر اساس نمای بالینی، یافته‌های سرولوژیک و مطالعات هیستوپاتولوژیک تایید شده بود، معرفی گردید.

شرایط سیستمیک گوناگونی از جمله بیماری بهجت، کمبودهای تغذیه‌ای، اختلالات گوارشی، نوتروپنی دوره‌ای و واکنش دارویی می‌تواند باعث ایجاد زخم‌های آفتی شود^(۱۶) بنابراین آشنایی دندانپزشکان با تظاهرات دهانی بیماری‌های سیستمیک، می‌تواند در ارائه خدمات بهتر به بیماران نقش موثری داشته باشد.

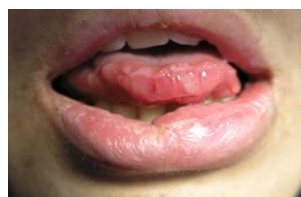شیوع بیماری سلیاک در کشور ما یک در ۷۰۰ نفر می‌باشد، در این صورت می‌توان نتیجه گرفت که در حال حاضر در کشور ما حداقل ۱۰۰،۰۰۰ نفر فرد مبتلا به بیماری سلیاک وجود دارد که اکثر قریب به اتفاق آنها هنوز تشخیص داده نشده‌اند.^(۹) همچنین تعداد بیمارانی که توسط غربالگری تشخیص داده می‌شوند، هفت برابر بیمارانی است که پس از معاینه بالینی تشخیص سلیاک برای آنها مطرح می‌شود.^(۱۷)

سابقاً بیماری سلیاک را بیماری نادر دوران کودکی در نظر می‌گرفتند اما امروزه مشخص گردیده که این بیماری می‌تواند پس از خاموشی طولانی مدت، در دوران بلوغ و در تمام سنین بروز کند^(۵)، در مورد حاضر علی‌رغم این که بیمار دارای یبوست شدید و علائمی همچون ضعف و رنگ پریدگی بود تشخیص بیماری برای وی مطرح نشده بود.

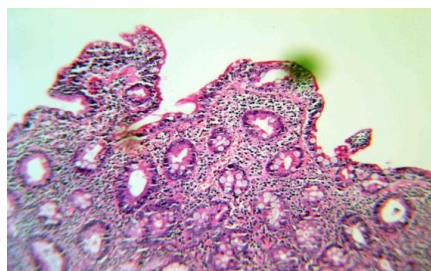
برنامه غذایی مردم ایران سرشار از گندم است، بنابراین تحمل ایمنی و اثر انتخاب ژنتیکی منفی می‌تواند موجب خفیف‌تر شدن بیماری در ایرانیان شده باشد^(۱۸) در بیمار



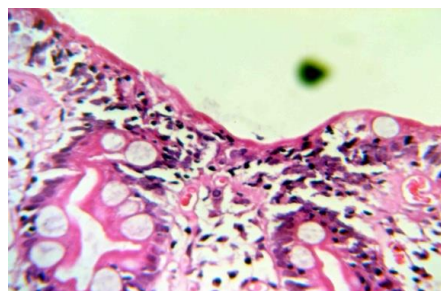
تصویر ۱: دو زخم Creater like و یک زخم Maplike در مخاط لب پایین بیمار در روز اول مراجعه



تصویر ۲: زخم‌های Maplike در نوک زبان بیمار



تصویر ۳: نمونه هیستوپاتولوژی مربوط به مخاط دئودنوم آتروفی ویلی‌ها را نشان می‌دهد (رنگ آمیزی H&E درشت نمایی ۱۰*۱۰)



تصویر ۴: نمونه بافتی آتروفی ویلی‌ها و افزایش لنفوسیت‌ها در داخل اپیتلیوم و آسیب بافت پوششی دئودنوم را نشان می‌دهد (رنگ آمیزی H&E درشت نمایی ۱۰*۴۰)

بهبود یافت.

با توجه به شیوع بالای بیماری سلیاک در ایران و رژیم غذایی خاص این منطقه جغرافیایی و احتمال ناشناخته ماندن این بیماری می‌توان در بیماران مبتلا به آفت راجعه و مقاوم به درمان که گاه همراه با علائم خفیف گوارشی می‌باشد، پس از رد سایر عوامل (بیماری بهجت، آنمی، استرس و ...)، با استفاده از تست‌های سرولوژیک ساده، اقدام به غربالگری بیماران سلیاک کرد و سپس تشخیص موارد مثبت را با بیوپسی روده قطعی نمود^(۲۲)، نمای هیستوپاتولوژی سلیاک و ارتشاح لنفوسیت‌ها به داخل اپیتلوم ممکن است در سایر بیماری‌ها همانند آنترپاتی اتوایمیون، آلرژی غذایی، عفونت همزمان با هلیکوباکتر پیلوری و چندین وضعیت دیگر نیز مشاهده شود. اما همانطور که پیشتر آمد تشخیص نهایی سلیاک بر مبنای مجموع یافته‌های بالینی، آزمایشگاهی و هیستوپاتولوژی صورت می‌گیرد.^(۲۳)

بیمار مذکور پس از رعایت رژیم فاقد گلوتن بهبود کامل یافت، اما یکی از شکایات بیماران مبتلا به سلیاک هزینه بالای رژیم غذایی به علت الزام عدم مصرف نان گندم و جایگزینی آن با نان ذرت و، ... برای تمام عمر است که در اینجا پیشنهاد می‌گردد تمهیدات لازم جهت عرضه این محصولات با هزینه مناسب جهت این بیماران صورت گیرد.

انواعی خاص از بدخیمی‌ها مانند لنفوم Non Hodgkin، آدنوکارسینوم روده کوچک و کارسینوم اروفارنکس به دلیل ناشناخته‌ای در بیماران مبتلا به سلیاک افزایش می‌یابد، مشخص شده است که رعایت رژیم فاقد گلوتن خطر بروز این بدخیمی‌ها را کاهش می‌دهد، البته خطر بدخیمی در انواع مقاوم بیماری که به رژیم غذایی پاسخ نمی‌دهند بالاتر است^(۹) در بعضی مطالعات نشان

مذکور نیز با توجه به علائم خفیف گوارشی و آفت‌های مکرر دهانی بیماری‌های گوارشی به خصوص سلیاک در تشخیص‌های افتراقی قرار گرفت که با بررسی‌های سرولوژیک و سپس بیوپسی روده تشخیص قطعی شد.

افزایش حساسیت به مواد غذایی از جمله شیر گاو، شکلات، مغزها، پنیر، عوامل نگهدارنده و طعم دهنده و آتوپی از علل آفت راجعه در نظر گرفته می‌شود،^(۱۹) اما بیماری سلیاک برای آفت راجعه بیش از آن که یک ریسک فاکتور باشد یک ریسک اندیکاتور است.^(۱۷)

در مطالعه Campisi و همکارانش^(۲۰) مشخص شد که از بررسی ضایعات دهان می‌توان به عنوان یک روش تشخیصی سلیاک استفاده کرد که دارای حساسیت ۴۲ درصد، اختصاصیت ۹۸ درصد و دقت ۸۳ درصد می‌باشد، اما ارزش پیش‌گویی مثبت در این روش پایین است.

در مطالعه‌ای که شاکری و همکارانش^(۲۱) انجام دادند، ۲۴۷ بیمار مبتلا به آفت از نظر سطح IGA سرم و آنتی‌بادی tTG اتوآنتی‌بادی‌هایی آنتی‌اندومیزیال (EMA) بررسی شده و بیماران با سرولوژی مثبت تحت بیوپسی قرار گرفتند و مشخص شد که اقلیتی از بیماران مبتلا به آفت راجعه به بیماری سلیاک مبتلا هستند که تعداد آنها قابل توجه است (۲/۸۳ درصد) و قابل مقایسه با شیوع بیماری در ایران است (۹ درصد)، بنابر نتایج حاصل از این پژوهش ارزیابی بیماری سلیاک در بیماران آفتی که به درمان‌های معمول پاسخ نمی‌دهند پیشنهاد شد. از طرفی در مطالعه‌ای که Bucci و همکارانش^(۷) انجام دادند، ۷۲ بیمار سلیاک با ۱۶۲ فرد نرمال از نظر نواقص مینایی زخم آفتی مقایسه شدند، میزان زخم آفتی از نظر آماری در دو گروه تفاوت معنی‌داری نداشت، اما نواقص مینایی در بیماران سلیاک شیوع بالاتری داشتند. با این حال زخم آفتی در یک سوم از بیماران سلیاک با رژیم فاقد گلوتن

اجتناب کنند. زیرا تست‌های سرولوژیک در معاینات دوره‌ای مقادیر اندک گلوتن در غذای مصرفی بیمار را آشکار می‌سازد و به این طریق می‌توان هر چه بیشتر بیمار را به رعایت رژیم غذایی تشویق کرد.^(۲۵)

نتیجه‌گیری

آفت یکی از بیماری‌های شایع دهان است و با این که خیلی از اوقات تشخیص آن بر اساس نمای بالینی صورت می‌گیرد هرگاه آفت در کنار هر علامت سیستمیک دیگری مانند مشکلات گوارشی، پوستی و ... تظاهر یابد می‌بایست بیماری‌های سیستمیک همراه با آفت را مدنظر قرار داد و بررسی نمود، از آنجایی که رژیم فاقد گلوتن باعث بهبود کامل بیماری سلیاک و عوارض آن از جمله زخم‌های آفتی می‌گردد، پیشنهاد می‌شود غربالگری بیماران مبتلا به آفت مکرر به خصوص در صورت وجود علائم گوارشی، از نظر ابتلا به بیماری سلیاک به طور روتین انجام شود.

داده شده است که رژیم فاقد گلوتن در بهبود آفت راجعه در کسانی که به سلیاک مبتلا نیستند هم مفید بوده است اما مطالعاتی که این مطلب را نقض می‌کنند هم وجود دارد.^(۱۷ و ۲۱) حتی از آنجایی که رژیم غذایی فاقد گلوتن سوزش دهان بیماران مبتلا به ضایعات اروزو و آتروفیک دهان را که به درمان داروهای تسکینی مقاوم بوده‌اند را بهبود می‌بخشد، پیشنهاد شده است که در بیماران مبتلا به لیکن پلان وجود بیماری سلیاک بررسی شود.^(۲۴) بنابراین با رعایت رژیم فاقد گلوتن علاوه بر بهبود علائم گوارشی و زخم‌های آفتی احتمال بدخیمی نیز کاهش می‌یابد. با استفاده از این رژیم، بهبودی سریع و مشخصی در علائم مشاهده می‌شود که در کودکان سریع‌تر و کامل‌تر از بزرگسالان است. ۳ تا ۶ ماه طول می‌کشد تا علائم کاملاً ناپدید شود، البته ترمیم کامل مخاط روده ممکن است به خصوص در بزرگسالان بیشتر طول بکشد. بررسی‌های پیگیری در بیماران باعث می‌شود که پایداری آنها به رژیم غذایی بیشتر شده و از ناپرهیزی‌های کوچک

منابع

1. Rostami K, Malekzadeh R, Shahbazkhani B, Akbari MR, Catassi C. Coeliac disease in Middle Eastern countries: A challenge for the evolutionary history of this complex disorder? *Dig Liver Dis* 2004; 36(10): 694-7.
2. Meresse B, Ripoche J, Heyman M, Cerf-Bensussan N. Celiac disease: From oral tolerance to intestinal inflammation, autoimmunity and lymphomagenesis. *Mucosal Immunol* 2009; 2(1): 8-23.
3. Mina S, Azcurra AI, Riga C, Cornejo LS, Brunotto M. Evaluation of clinical dental variables to build classifiers to predict celiac disease. *Med Oral Patol Oral Cir Bucal* 2008; 13(7): 398-402.
4. Lähteenoja H, Toivanen A, Viander M, Mäki M, Irjala K, Rähä I, et al. Oral mucosal changes in celiac patients on a gluten-free diet. *Eur J Oral Sci* 1998; 106(5): 899-906.
5. Dieterich W, Ehnis T, Bauer M, Donner P, Volta U, Riecken EO, et al. Identification of tissue transglutaminase as the autoantigen of celiac disease. *Nat Med* 1997; 3(7): 797-801.
6. Humbert P, Pelletier F, Dreno B, Puzenat E, Aubin F. Gluten intolerance and skin diseases. *Eur J Dermatol* 2006; 16(1): 4-11.
7. Bucci P, Carile F, Sangianantoni A, D'Angiò F, Santarelli A, Lo Muzio L. Oral aphthous ulcers and dental enamel defects in children with celiac disease. *Acta Paediatr* 2006; 95(2): 203-7.

8. Farahmand F, Modaresi V, Najafi M, Khodadad A, Moetamed F, Modarres Z, et al. Prevalence of celiac disease in Iranian children with recurrent abdominal pain referred to a pediatric referral center. *Iran J Pediatr* 2011; 21(1): 33-8.
9. Malekzadeh R, Shakeri R. Celiac disease in Iran. *Iran J Pediatr* 2007; 64(2): 1-11.
10. Pastore L, Lo Muzio L, Serpico R. Atrophic glossitis leading to the diagnosis of celiac disease. *N Engl J Med* 2007; 356(24): 25-47.
11. da Silva PC, de Almeida Pdel V, Machado MA, de Lima AA, Grégio AM, Trevilatto PC, et al. Oral manifestations of celiac disease. A case report and review of the literature. *Med Oral Patol Oral Cir Bucal* 2008; 13(9): 559-62.
12. Ferguson MM, Wray D, Carmichael HA, Russell RI, Lee FD. Celiac disease associated with recurrent aphthae. *Gut* 1980; 21(3): 223-6.
13. Sárdy M, Odenthal U, Kárpáti S, Paulsson M, Smyth N. Recombinant human tissue transglutaminase ELISA for the diagnosis of gluten-sensitive enteropathy. *Clin Chem* 1999; 45(12): 2142-9.
14. Egan LJ, Walsh SV, Stevens FM, Connolly CE, Egan EL, McCarthy CF. Celiac-associated lymphoma. A single institution experience of 30 cases in the combination chemotherapy era. *J Clin Gastroenterol* 1995; 21(2): 123-9.
15. Bruno CJ, Batts KP, Ahlquist DA. Evidence against flat dysplasia as a regional field defect in small bowel adenocarcinoma associated with celiac sprue. *Mayo Clin Proc* 1997; 72(4): 320-2.
16. Field EA, Allan RB. Review article: Oral ulceration--aetiopathogenesis, clinical diagnosis and management in the gastrointestinal clinic. *Aliment Pharmacol Ther* 2003; 18(10): 949-62.
17. Catassi C, Fabiani E, Ratsch IM, Coppa GV, Giorgi PL, Pierdomenico R, et al. The celiac iceberg in Italy. A multicentre antigliadin antibodies screening for coeliac disease in school-age subjects. *Acta Paediatr Suppl* 1996; 412: 29-35.
18. Simoons FJ. Celiac Disease as a Geographic Problem. *Food, Nutrition and Evolution*. 1st ed. New York: Masson publishers; 1981. P. 179-99.
19. Natah SS, Konttinen YT, Enattah NS, Ashammakhi N, Sharkey KA, Häyrynen-Immonen R. Recurrent aphthous ulcers today: A review of the growing knowledge. *Int J Oral Maxillofac Surg* 2004; 33(3): 221-34.
20. Campisi G, Di Liberto C, Iacono G, Compilato D, Di Prima L, Calvino F, et al. Oral pathology in untreated celiac disease. *Aliment Pharmacol Ther* 2007; 26(11-12): 1529-36.
21. Shakeri R, Zamani F, Sotoudehmanesh R, Amiri A, Mohamadnejad M, Davatchi F, et al. Gluten sensitivity enteropathy in patients with recurrent aphthous stomatitis. *BMC Gastroenterol* 2009; 9: 44.
22. Aydemir S, Tekin NS, Aktunç E, Numanoğlu G, Ustündağ Y. Celiac disease in patients having recurrent aphthous stomatitis. *Turk J Gastroenterol* 2004; 15(3): 192-5.
23. Robert ME. Inflammatory disorders of the small intestine. In: Odze RD, Goldblum JR. *Surgical Pathology of the GI Tract, Liver, Biliary Tract and Pancreas*. 2nd ed. Philadelphia: W.B. Saunders Co; 2009. P. 321-54.
24. Compilato D, Carroccio A, Campisi G. Hidden coeliac disease in patients suffering from oral lichen planus. *J Eur Acad Dermatol Venereol* 2012; 26(3): 390-1.
25. Kumar PJ, Walker-Smith J, Milla P, Harris G, Colyer J, Halliday R. The teenage celiac: Follow up study of 102 patients. *Arch Dis Child* 1988; 63(8): 916-20.