

درمان استئونکروز فکی ناشی از دارو با استفاده از فیبرین غنی از پلاکت (PRF): گزارش یک مورد و مروری بر متون

سهند سمیعی راد^{۱*}، علی لبافچی^{۲*}

^۱ استادیار گروه جراحی دهان، فک و صورت، مرکز تحقیقات بیماری های دهان، فک و صوت، دانشکده دندانپزشکی مشهد، دانشگاه علوم

پزشکی مشهد، مشهد، ایران

^۲ کمیته تحقیقات دانشجویی، دانشکده دندانپزشکی، دانشگاه علوم پزشکی مشهد، مشهد، ایران

تاریخ ارائه مقاله: ۹۸/۹/۳۰ - تاریخ پذیرش: ۹۸/۱۱/۱۶

Management of Medication-Related Osteonecrosis of the Jaw Using Platelet-Rich Fibrin: A Case Report and Literature Review

Sahand Samieirad^{1*}, Ali Labafchi,²

¹ Assistant Professor, Dental Research Center, Mashhad University of Medical Sciences, Mashhad, Iran.

² Dental School, Mashhad University of Medical Sciences, Mashhad, Iran

Received: 21 December 2019; Accepted: 5 February 2020

Introduction: The aim of the present study was to report the successful treatment of medication-related osteonecrosis of the jaw (MRONJ) using platelet-rich fibrin (PRF) as a wound-healing accelerator in patients who underwent bisphosphonate therapy with a history of tooth extraction.

Case Report: A 65-year-old woman referred to the Oral and Maxillofacial Surgery Department of Mashhad Dental School in Mashhad, Iran, complaining of pain, swelling, and infection in the right maxilla area with a history of tooth extraction. Bone exposure, with infection and pain in the extraction area, started about 2 weeks after the extraction of the upper right second premolar and remained in the patient's mouth for more than 8 weeks when MRONJ was diagnosed. The PRF was prepared using 10 ml of the patient blood. The necrotic bone was removed with caution. The PRF was then inserted to the surgery site, and the flap was sutured without stretching. No complications were observed in the 6-month-old follow-up, and all the symptoms were discontinued.

Conclusion: According to the results of our study and other reviewed studies, the use of PRF after surgery can have a beneficial effect on bone and wound healing in the MRONJ case. The PRF has a simpler and cheaper technique than alternative treatments and can be used as a novel approach in MRONJ treatment.

Key words: Bisphosphonate-related, Osteonecrosis of the jaw, Platelet concentrates, Platelet-rich fibrin

Corresponding Author: labafchiali@yahoo.com

J Mash Dent Sch 2020; 44(2): 191-200.

چکیده

مقدمه: هدف از مطالعه حاضر، گزارش درمان موفقیت آمیز استئونکروز مربوط به دارو در فکین (MRONJ) با استفاده از فیبرین غنی از پلاکت (PRF) به عنوان یک تسریع کننده بهبود زخم در بیمار تحت درمان با بیس فسفونات تزریقی که سابقه کشیدن دندان داشته، بود.

گزارش مورد: بیمار خانمی ۶۵ ساله با شکایت از درد، تورم و عفونت در ناحیه سمت راست فک بالا با سابقه کشیدن دندان به بخش جراحی دهان، فک و صورت دانشکده دندانپزشکی مشهد مراجعه کرد. نمایان شدن استخوان به همراه عفونت و درد در ناحیه دندان خارج شده، حدود دو هفته بعد از خارج سازی دندان پرمولر دوم فک بالا سمت راست، آغاز و بیشتر از ۸ هفته در دهان بیمار باقی مانده بود که تشخیص MRONJ داده شد. با استفاده از ۱۰ سی سی خون بیمار PRF تهیه شد. استخوان نکروز با احتیاط خارج گردید. سپس در محل جراحی PRF آماده شده، قرار داده و فلپ به صورت بدون کشش بخیه شد. در فالوآپ ۶ ماهه هیچگونه عارضه ای مشاهده نشد و تمام علائم بیماری پایان یافت.

نتیجه گیری: با توجه به نتیجه مطالعه ما و سایر مطالعات مرور شده، استفاده از PRF بعد از جراحی می تواند اثر بسیار مفیدی در بهبود و ترمیم زخم و ساکت استخوان در بیماری MRONJ داشته باشد. PRF نسبت به درمان های جایگزین، دارای تکنیک ساده تر و ارزاتری می باشد و می توان از این روش به عنوان روشی نوین در درمان MRONJ سود برد.

کلمات کلیدی: داروی بیس فسفونات، استئونکروز فکی، پلاکت تجمع شده، فیبرین غنی از پلاکت
مجله دانشکده دندانپزشکی مشهد / سال ۱۳۹۹ / دوره ۴۴ / شماره ۲: ۱۹۱-۲۰۰.

مقدمه

استئونکروز ناشی از دارو (Medication-related osteonecrosis of the jaws - MRONJ) با نمایان شدن استخوان فکین که بیشتر از هشت هفته طول بکشد، تشخیص داده می شود. استئونکروز استخوان فک ثانویه به مصرف بیس فسفونات (BRONJ)، اولین بار در سال ۲۰۰۳ توسط Marx بعد از مشاهده ارتباط این ضایعات با استفاده از بیس فسفونات در بیماران مبتلا به سرطان یا پوکی استخوان بدون سابقه قبلی پرتودرمانی، گزارش گردید.^(۱) گزارش این بیماری رو به افزایش است و روش های متعددی برای درمان این مشکل ارائه شده است. از سال ۲۰۰۹ با توجه به پیدا شدن ارتباط بین استئونکروز فکی و داروهایی غیر از بیس فسفونات ها نام این بیماری به MRONJ تغییر پیدا کرد.^(۲)

داروهای بیس فسفونات برای محدوده وسیعی از بیماری ها، اندیکاسیون دارند که شامل درمان هیپرکلسمی ناشی از بدخیمی، پیشگیری از متاستاز استخوانی تومورهای توپر نظیر سرطان های سینه و پروستات، درمان ضایعات استخوانی مالتیپل میلوما، کنترل استئوپورزیس، استئوزنزیس ایمپر فکتا و بیماری پاژه می باشد. بیس فسفوناتها با مهار جذب استخوان تراکولار توسط استئوکلاستها، در فرآیند گردش استخوان دخالت کرده و باعث حفظ تراکم استخوان و ضعف آنژیوژنز و خونرسانی آن می شود. به همین دلیل متعاقب اقدامات جراحی های روتین دهان، نظیر کشیدن دندان، ممکن است باعث نمایان شدن استخوان در محیط دهان، عفونت، درد و حتی در موارد شدیدتر باعث شکستگی استخوان فک شود. این موارد باعث کاهش کیفیت زندگی بیمار شده و اقدامات لازم جهت درمان و پیشگیری ضروری است.^(۳)

تشخیص این آسیب بر پایه ی شواهد بالینی، یافته های پرتونگاری و واکاوی بافت شناسی است و گرفتن پیشینه ای کامل از بیمار را نیز باید مدنظر قرار داد. از نشانه های بالینی می توان به درد، لقی دندان، تورم مخاط، اریتم و حتی زخم اشاره کرد. گاهی هیپوستازی یا آنستزی لب پایین به عنوان نخستین نشانه ی مهم این عارضه در فک پایین عنوان شده است. در فک بالا نیز ممکن است MRONJ در بیماران مبتلا به سینوزیت مزمن ثانویه به این عارضه با یا بدون فیستول های دهانی-سینوسی دیده شود.^(۴-۲)

متاسفانه با گذشت بیش از ۱۵ سال از گزارش نخستین مورد، هنوز درمان قطعی برای این بیماری کشف نشده است. روش روتین و اولیه درمان شامل حذف استخوان نکروز و تجویز آنتی بیوتیک به صورت سیستمیک و همچنین محلول های ضد عفونی کننده می باشد. روش های جدیدتر شامل لیزردرمانی، اوزون درمانی، اکسیژن هایپرباریک و استفاده از پلاکت های اتولوگ (-APCs autologous platelet concentrates) می باشد.^(۵-۸) APC ها می توانند فاکتور های رشدی همچون فاکتور رشدی اندوتلیال عروقی، فاکتور رشدی اپیدرمال، فاکتور رشدی فیبروبلاست و فاکتور رشدی بتا ۱ ($\beta-1$) آزاد کنند که به طور کلی فرآیند بهبود زخم را تسریع می کند.^(۸) مطالعه ای سیستماتیک نشان داده که استفاده از APC ها به طرز شگفت انگیزی باعث بهبود ضایعات MRONJ می شود.^(۹)

برای اولین بار در سال ۱۹۹۱ از APC ها در جراحی های دهان برای بهبود استخوان و در سال ۲۰۰۷ برای کمک به بهبود استخوان بعد درمان روتین MRONJ استفاده شد. به طور کلی APC هایی که در درمان MRONJ کاربرد دارند به سه دسته پلاسمای غنی از پلاکت (platelet rich - PRP)، پلاسمای غنی شده با فاکتور رشدی (plasma rich in growth factors- PRGF) و فیبرین غنی از پلاکت

تخریب استخوانی و عدم بهبود و بازسازی قابل رویت بود. (تصویر ۱ و ۲) با توجه به علائم بالینی و تصاویر رادیوگرافی، تشخیص نهایی، مرحله دوم استئونکروز ناشی از مصرف داروهای بیس فسفونات بود.

با توجه به عفونت گسترده بیمار، داروی کلیندامایسین (سها-ایران) با دوز ۳۰۰ میلی گرم هر ۸ ساعت به مدت یک هفته قبل از جراحی تجویز شد. پس از اخذ رضایت اخلاقی و قبل از جراحی، با استفاده از سوزن پروانه ای گیج ۲۱ (سها-ایران) ۱۰ سی سی خون بیمار گرفته و در تیوب ۱۰ سی سی (Biologix - چین) بدون ماده منعقدکننده ریخته شد و بلافاصله با دور ۲۷ هزار دور با نیروی ۴۰۰ گرم در مدت ۱۲ دقیقه سانتریفیوژ (فرتست - ایران) شد. بعد از سانتریفیوژ، تیوب به صورت عمودی به مدت ۱۵ دقیقه به منظور تشکیل PRF قرار داده شد و PRF تهیه گردید. (تصویر ۳)

بعد از بی حسی ناحیه جراحی با استفاده از لیدوکائین ۲ درصد با 1:100.000 اپی نفرین (ابوریحان-ایران)، با استفاده از فلپ موکوپریستال با برش کرسنال به همراه ۲ برش آزادکننده، استخوان نکروز نمایان گردید. استخوان نکروز با استفاده فرز روند و با احتیاط با توجه به نزدیکی به سینوس، خارج گردید. برداشت استخوان پس از رسیدن به استخوان خون چکان متوقف شد و تمامی لبه های تیز استخوان نیز گرد گردید. سپس در محل جراحی PRF آماده قرار داده شد. فلپ باکال به صورت بدون کشش با استفاده از نخ 0-4 ویکریل (سوپا - ایران) بخیه و محل جراحی بسته شد. (تصویر ۴، A و B)

برای بیمار به مدت ۲ هفته رژیم غذایی نرم توصیه گردید. همچنین کلروهگزیدین ۰/۲ درصد (بهسا آینه-ایران) به صورت موضعی برای بیمار تجویز شد. در فالوآپ ۳ ماهه بیمار هیچگونه عارضه ای مشاهده نشد و تمام علائم

(PRF - platelet rich fibrin) تقسیم می شوند.^(۸) PRF ها دومین نسل از خانواده APC ها هستند که در سال ۲۰۰۰ برای اولین بار توسط Choukroun و همکاران^(۱۰) معرفی شد. PRF ها غنی از فیبرن، پلاکت و لکوسیت می باشند که باعث تسریع بهبود زخم های استخوانی می شود.

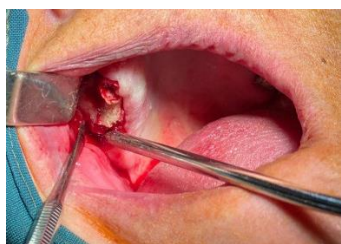لازم به ذکر است، اکثر مطالعات منتشر شده تا کنون گزارش مورد هایی مبتنی بر حجم نمونه بسیار پایین است. هدف از این گزارش، درمان جراحی MRONJ در یک خانم ۶۵ ساله متعاقب کشیدن دندان با استفاده از PRF و فلپ باکال و همچنین مروری بر مطالعات مشابه بود.

گزارش مورد

بیمار خانمی ۶۵ ساله با شکایت از درد، تورم و عفونت در ناحیه سمت راست فک بالا با سابقه کشیدن دندان به بخش جراحی دهان فک و صورت دانشکده دندانپزشکی مشهد مراجعه کرد. در تاریخچه پزشکی، بیمار مصرف داروی متوترکسات (۲۵ میلی گرم هر ۸ روز) و زولدرونیک اسیدی (۴ میلی گرم در ماه) به جهت درمان سرطان سینه را ذکر کرد. بیمار هیچگونه سابقه استعمال مواد مخدر و مصرف الکل نداشته و از نظر سایر بیماری های سیستمیک سالم بود. ازون تراپی با تشخیص BRONJ انجام شده بود که متأسفانه ناموفق بود.

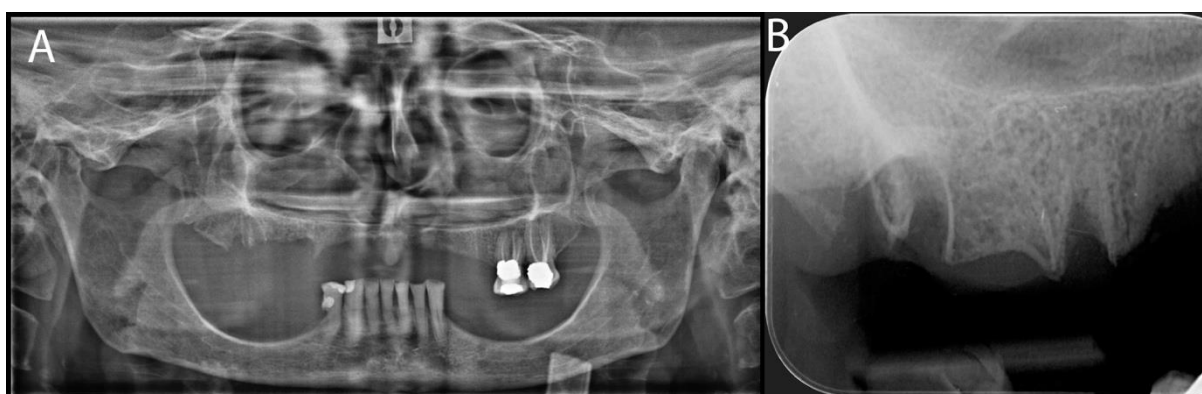
نمایان شدن استخوان به همراه عفونت و درد در ناحیه دندان خارج شده، حدود دو هفته بعد از خارج سازی دندان پرمولر دوم بالا سمت راست، آغاز و بیشتر از ۸ هفته در دهان بیمار باقی مانده بود.

در معاینه بالینی خارج دهانی، هیچگونه علامتی از آسیمتری و اختلالات مفصل فکی گیجگاهی و پاراستری مشاهده نشد و پوست صورت و لب ها نیز سالم بود. در معاینه داخل دهانی حدود ۲ سانتی متر استخوان نمایان شده و زخم و عفونت مشاهد گردید. در عکس رادیوگرافی

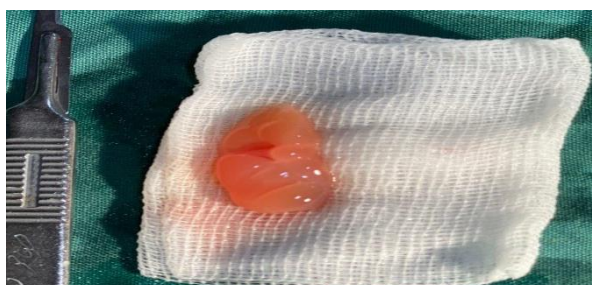

بیماری پایان یافت و بیمار جهت ادامه درمان به بخش پروتزهای دندانی دانشکده دندانپزشکی مشهد ارجاع داده شد. (تصویر ۵)

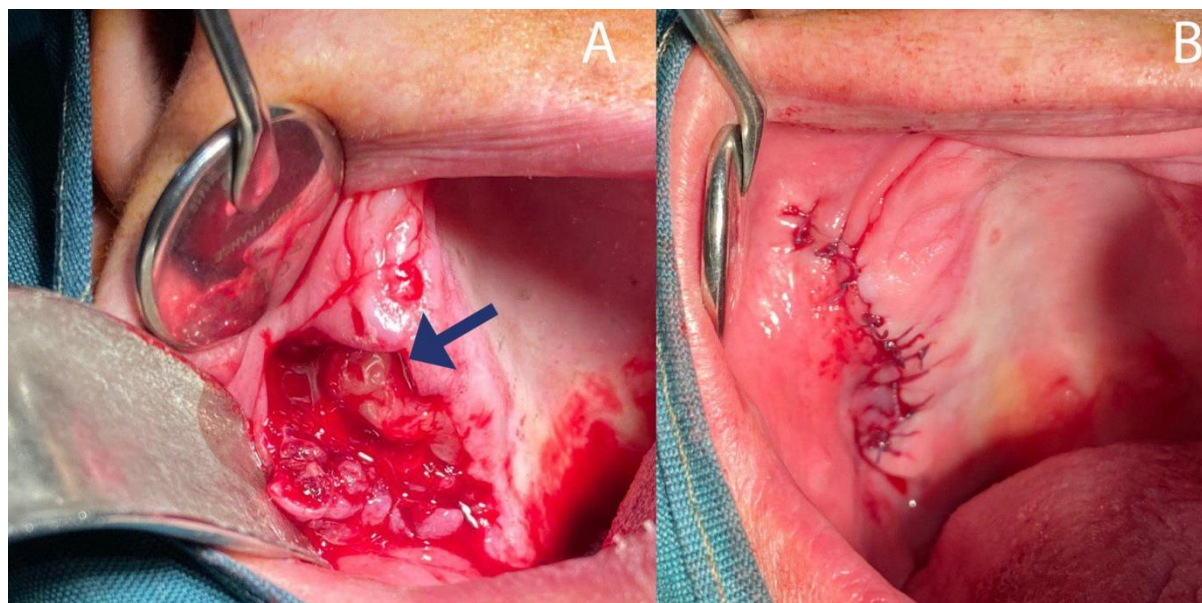
تصویر ۱: نمای استخوان نمایین شده در داخل دهان در ناحیه پرمولر فک بالا سمت راست



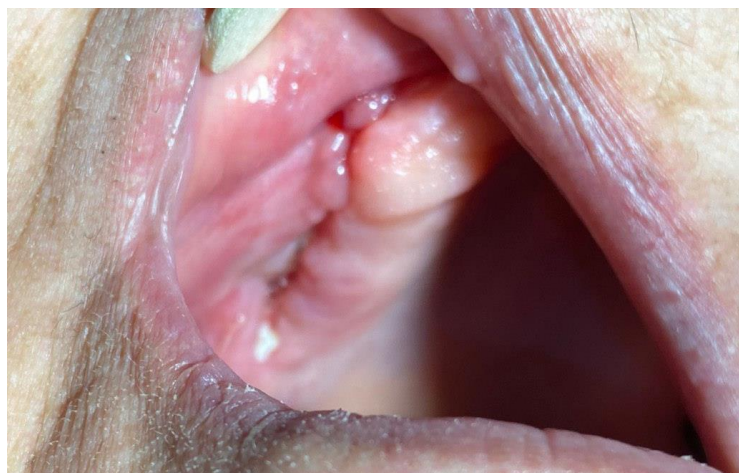تصویر ۲: نمای رادیوگرافی ضایعه (A: رادیوگرافی OPG، B: رادیوگرافی PA با بزرگنمایی)



تصویر ۳: فیبرین غنی شده از پلاکت، تهیه شده با استفاده از ۱۰ سی سی خون بیمار



تصویر ۴: (A) حذف استخوان نکروز و جایگذاری PRF در محل ضایعه، پیکان PRF آماده شده را نشان می دهد. (B) بستن محل جراحی به صورت بدون کشش با استفاده از فلپ باکال



تصویر ۵: بسته شدن کامل محل جراحی و پایان یافتن علائم بیماری در فالوآپ ۳ ماهه

بحث

هدف از درمان بیماران مبتلا به MRONJ، حفظ کیفیت زندگی آنها به ویژه در بیمارانی است که یک بیماری فعال دیگر دارند. در این بیماران، کنترل درد، مدیریت عفونت و تقویت بهبود استخوان اطراف بسیار مهم است. اگرچه درمان محافظه کارانه ممکن است شکایت بیمار را برطرف کند

ولی در مواردی که استخوان هیچگونه بهبودی نشان نمی دهد، درمان جایگزین و مکمل ضروری بنظر می رسد.^(۱۱) انجمن جراحان فک و صورت آمریکا (AAOM) در سال ۲۰۱۴ طبقه بندی خود را از MRONJ ارائه داد. بر اساس این طبقه بندی MRONJ به ۵ مرحله تقسیم بندی

های فعال شده در فیبرین ها باعث آزادسازی بسیاری از فاکتورهای رشد (فاکتور رشد مشتق از پلاکت ها، فاکتور رشد فیبروبلاست، فاکتور رشد اپیتلیال، فاکتور رشد اندوتلیال عروقی و تبدیل فاکتور رشد β) می شوند و همچنین با تنظیم مجدد استئوپروتئین و فسفاتاز قلیایی باعث افزایش تکثیر سلولی در استئوبلاست ها، فیبروبلاست های لیگامان پرئودنتال و فیبروبلاست های پالپ می شود. علاوه بر این، این فاکتورهای اصلی رشد حداقل برای ۱ هفته و تا ۲۸ روز در طول بهبودی زخم آزاد می شوند.^(۱۰) به همین دلایل محققین به این نتیجه رسیدند که استفاده از PRF بر خلاف سایر روش های درمانی مثل اوزون تراپی یا لیزر تراپی اثر درمانی بهتری بر MRONJ دارد.^(۱۱)

تولید PRF بر خلاف PRP، PRGF و سایر درمان ها دارای تکنیک آسانتری است و تولید آن بسیار ساده تر می باشد. همچنین PRF در مقایسه با PRP فاکتور رشدی بیشتری از خود آزاد می کند.^(۱۲ و ۹) متأسفانه مطالعه ای برای بررسی مقایسه اثر درمانی PRF و سایر روش ها مثل اوزون تراپی، لیزر تراپی و استفاده از اکسیژن هایپرباریک بر MRONJ تا به حال انجام نشده است. اما باید توجه داشت در مطالعاتی که اثر اوزون را بر MRONJ بررسی کردند تعداد جلسات درمانی بیشتری برای بیمار لازم است که در نتیجه هزینه بیشتری به بیمار تحمیل می شود. درصد موفقیت درمان با اوزون در مطالعات بحث برانگیز بوده است. همچنین تعداد این مطالعات محدود و نتیجه آن قطعی نمی باشد.^(۱۳ و ۷) همچنین آخرین مطالعات توصیه می کنند لیزر درمانی همراه با روش جراحی معمول صورت بگیرد و به تنهایی اثر مفید کمی خواهد داشت.^(۱۴) با توجه عدم پاسخ ضایعه به درمان اوزون و همچنین هزینه بر و طولانی تر بودن سایر روش های درمانی، تیم جراحی به

می شود. علائم مرحله اول یا مرحله "در خطر" شامل نبود استخوان نمایان شده در دهان بیمار بدون علامتی که تحت درمان با بیس فسفونات به صورت تزریقی بوده است. در آخرین مرحله تمام علائم بیماری نظیر استخوان نمایان شده همراه با علائم بیمار مانند درد، عفونت، فیستول های داخل و خارج دهانی و حتی شکستگی مشاهده می شود. همچنین در گزارش AAOM بیان شده که ریسک ابتلا به این بیماری در بیماران مصرف کننده بیس فسفونات ها ۰/۱-۰/۰۰۳۸-۰ درصد می باشد. در بیمارانی که بیش از ۴ سال بیس فسفونات مصرف کرده باشند این ریسک به ۰/۲۱ درصد افزایش پیدا می کند.^(۲)

درمان MRONJ بر اساس پیشرفت بیماری، مختلف و متفاوت است. درمان های پیشنهادی برای MRONJ شامل طیفی از درمان های محافظه کارانه مثل دهانشویه و آموزش بهداشت، تجویز آنتی بیوتیک تا درمان هایی تهاجمی تر مثل سکسترکتومی و اکسیژن هایپرباریک می باشد. لیزر تراپی، اوزون تراپی و APC ها از جمله روش های درمانی جدید می باشند. مطالعات مختلفی اثر APC ها را در درمان های فک و صورت بررسی کردند.^(۸-۵) APC ها می توانند آثار مفیدی در بهبود بافت نرم پس از جراحی، جراحی های زیبایی، درمان های پرئودنتال، پری ایمپلنتایتیس و سینوس لیفت داشته باشد. با توجه به اثر عالی APC ها در بهبود بافت نرم و سخت، در مطالعات مختلف استفاده از این مواد در درمان MRONJ پیشنهاد شده است.^(۸ و ۴)

فیبرین غنی از پلاکت (PRF) دومین نسل از خانواده APC ها هستند که در سال ۲۰۰۰ برای اولین بار توسط Choukroun و همکاران^(۱۰) معرفی شد. PRF حاوی مقدار قابل توجهی فیبرین، پلاکت و لکوسیت ها است. شبکه های متراکم فیبرین PRF داربستی طبیعی برای ذخیره و اتصال سلول های بافتی و تحریک آنژیوژنز فراهم می کند. پلاکت

بیماری وجود نداشت. Dincă و همکاران^(۱۶) نیز گزارشی از درمان موفق ۱۰ بیمار MRONJ ارائه دادند. همچنین Uckan و Soydan^(۱۷) گزارش موفق درمان MRONJ با PRF را دادند. اگرچه نویسندگان این مطالعات اظهار می کنند که ممکن است نتایج مطالعات قوی نباشد ولی نتایج آن با مطالعه ما همخوانی دارد. به نظر عواملی مثل مرحله بیماری، سن بیمار و محل قرارگیری ضایعه می تواند بر موفقیت درمان اثر بگذارد.

این نتیجه رسیدند که بهترین روش درمان این بیمار استفاده از PRF می باشد.

مطالعات کمی در مورد استفاده از PRF در درمان MRONJ استفاده شده است (جدول ۱). Fernando و همکاران^(۱۵) گزارشی شامل درمان ۱۱ بیمار MRONJ ارائه دادند. در این مطالعه PRF در نقص استخوانی قرار داده شد و برای تمام ۱۱ بیمار درمان موفقیت آمیز بوده است. در فالوآپ یک تا سه ساله هیچ گونه علامتی از بازگشت

جدول ۱: مروری بر مقالات در رابطه با اثر PRF بر روی درمان ضایعات MRONJ

ردیف	مطالعه	سال انجام مطالعه	نوع مطالعه	تعداد بیمار	داروی مصرفی بیمار	پروتکل درمانی	فالوآپ	نتیجه درمان
۱	Giudice, et al (19)	۲۰۱۸	کارآزمایی بالینی	۴۷	بیس فسفونات خوراکی و تزریقی	درمان PRF همراه با جراحی	۱ سال	کاربرد موضعی PRF بعد از عمل استخوان ممکن است کیفیت زندگی را بهبود بخشد و درد و عفونت های بعد از عمل را کاهش دهد.
۲	Dinca et al (16)	۲۰۱۴	گزارش مورد	۱۰	بیس فسفونات تزریقی	برداشتن سطحی از استخوان و کورتاژ سطحی و کاربرد PRF	۱ ماه	PRF در بهبود قابل توجه پارامترهای بالینی پس از عمل در بیماران با BRONJ مکرر مؤثر بود.
۳	Fernando et al (15)	۲۰۱۹	گزارش مورد	۱۱	بیس فسفونات خوراکی	آنتی بیوتیک تراپی، دبریدمان و کورتاژ استخوان نکروز، استفاده از PRF	۳۶ ماه	فالوآپ، ترمیم بسیار خوب و سریع بافت نرم و بدون عود در معرض استخوان و علایم عفونت را نشان داد.
۴	Asaka et al (18)	۲۰۱۷	کارآزمایی بالینی	۱۰۲	بیس فسفونات خوراکی و تزریقی	آنتی بیوتیک تراپی، دبریدمان و کورتاژ استخوان نکروز، استفاده از PRF	۸ هفته	اپتلیزاسیون سریعتر در کلیه بیماران PRF تأیید شد. بنابراین، PRF ممکن است خطر تاخیر در بهبودی را در بیماران تحت درمان با بیس فسفونات خوراکی کاهش دهد.

۵	Kim et al (20)	۲۰۱۴	کارآزمایی بالینی	۳۴	بیس فسفونات تزریقی	برداشتن بافت نکروز، تجویز آنتی بیوتیک ها و استفاده از PRF	۶ ماه	این مطالعه نتایج امیدوارکننده بعد از استفاده از PRF در گروه نسبتاً بزرگی از بیماران مبتلا به BRONJ را نشان می دهد
۶	Soydan et al (17)	۲۰۱۴	گزارش مورد	۱	بیس فسفونات تزریقی	برداشتن بافت نکروز و استفاده از PRF	۶ ماه	غشاهای PRF یک روش درمانی جایگزین آسان، ارزان و سریع برای درمان MRONJ می باشد.
۷	Maluf et al (22)	۲۰۱۶	گزارش مورد	۲	بیس فسفونات تزریقی	دبریدمان و استفاده از PRF	۲۹ ماه و ۵۲ ماه	ترکیبی از جراحی و LPRF ممکن است در درمان MRONJ سودمند باشد
۸	Tsai et al (4)	۲۰۱۶	گزارش مورد	۱	بیس فسفونات تزریقی	دبریدمان و کاربرد همزمان غشاهای PRF	۱۰ ماه	استفاده از PRF برای BRONJ باعث بسته شدن اکسپوز استخوان و بازسازی آن شد
۹	Nørholt et al (21)	۲۰۱۶	گذشته نگر	۱۵	بیس فسفونات تزریقی و Denosumab	دبریدمان و کاربرد PRF	۶ ماه	نتیجه موفقیت آمیز پس از درمان جراحی ONJ با استفاده از غشاهای PRF

کارآزمایی بالینی Asaka و همکاران^(۱۸) بر روی ۱۰۲ بیمار انجام شد. در این مطالعه ژاپنی، بیماران به دو گروه تقسیم شدند و یکی از گروه ها علاوه بر درمان جراحی، PRF دریافت کرد و گروه دیگر فقط درمان جراحی انجام شد. نتایج این پژوهش نشان داد PRF به طور معناداری بر بهبود زخم و ترمیم ساکت دندان اثر دارد. Giudice و همکاران^(۱۹) در مطالعه ای مشابه بر روی ۴۷ بیمار در ایتالیا، اثر PRF بر درمان MRONJ را معنی دار یافتند. Nørholt و Hartlev^(۲۱) میزان موفقیت بالا در درمان ۱۵ بیمار مبتلا به MRONJ با استفاده از PRF بعد از عمل استخوان را گزارش کردند. همچنین Kim و همکاران^(۲۰)، ۳۴ بیمار مبتلا به

BRONJ را با استفاده از PRF بعد از جراحی دبریدمان با نتایج مطلوبی درمان کردند.

نتیجه گیری

علی رغم گذشت بیش از ۱۵ سال از گزارش نخستین مورد، متأسفانه هنوز درمان قطعی برای این بیماری کشف نشده است. با در نظر گرفتن محدودیت حجم نمونه این مطالعه، نتایج این مطالعه نشان می دهد که استفاده از PRF بعد از درمان معمول میتواند اثر بسیار مفیدی در بهبود و ترمیم زخم و ساکت استخوانی در بیماران MRONJ داشته باشد و می توان از این روش به عنوان تکنیک جدیدی در درمان MRONJ سود برد. PRF نسبت به درمان های جایگزین، دارای تکنیک ساده تر و ارزاتری می باشد.

تشکر و قدردانی

از معاونت پژوهشی و فناوری دانشکده دندانپزشکی مشهد و همچنین کمیته تحقیقات دانشجویی دانشگاه علوم پزشکی مشهد برای همکاری در تکمیل این مقاله کمال تشکر و قدردانی را داریم.

مطالعات بالینی با حجم نمونه بیشتر برای یافتن نتایج قطعی و مشخص شدن عوارض احتمالی این درمان ضروری به نظر می‌رسد.

منابع

1. Marx RE, Sawatari Y, Fortin M, Broumand V. Bisphosphonate-induced exposed bone (osteonecrosis/osteopetrosis) of the jaws: risk factors, recognition, prevention, and treatment. *J Oral Maxillofac Surg* 2005; 63(11):1567-75.
2. Ruggiero SL, Dodson TB, Fantasia J, Goodday R, Aghaloo T, Mehrotra B, et al. American Association of Oral and Maxillofacial Surgeons position paper on medication-related osteonecrosis of the jaw--2014 update. *J Oral Maxillofac Surg* 2014; 72(10):1938-56.
3. Ruggiero SL, Dodson TB, Assael LA, Landesberg R, Marx RE, Mehrotra B. American association of oral and maxillofacial surgeons position paper on bisphosphonate-related osteonecrosis of the jaws--2009 update. *J Oral Maxillofac Surg* 2009; 67(5):2-12.
4. Tsai LL, Huang YF, Chang YC. Treatment of bisphosphonate-related osteonecrosis of the jaw with platelet-rich fibrin. *J Formos Med Assoc* 2016; 115(7):585-6.
5. Ripamonti CI, Cislighi E, Mariani L, Maniezzo M. Efficacy and safety of medical ozone (O₃) delivered in oil suspension applications for the treatment of osteonecrosis of the jaw in patients with bone metastases treated with bisphosphonates: preliminary results of a phase I-II study. *Oral Oncol* 2011; 47(3):185-90.
6. Freiburger JJ, Padilla-Burgos R, McGraw T, Suliman HB, Kraft KH, Stolp BW, et al. What is the role of hyperbaric oxygen in the management of bisphosphonate-related osteonecrosis of the jaw: a randomized controlled trial of hyperbaric oxygen as an adjunct to surgery and antibiotics. *J Oral Maxillofac Surg* 2012; 70(7):1573-83.
7. Scoletta M, Arduino PG, Reggio L, Dalmaso P, Mozzati M. Effect of low-level laser irradiation on bisphosphonate-induced osteonecrosis of the jaws: preliminary results of a prospective study. *Photomed Laser Surg* 2010; 28(2):179-84.
8. Steller D, Herbst N, Pries R, Juhl D, Hakim SG. Positive impact of Platelet-rich plasma and Platelet-rich fibrin on viability, migration and proliferation of osteoblasts and fibroblasts treated with zoledronic acid. *Sci Rep* 2019; 9(1):8310.
9. Del Fabbro M, Gallesio G, Mozzati M. Autologous platelet concentrates for bisphosphonate-related osteonecrosis of the jaw treatment and prevention. A systematic review of the literature. *Eur J Cancer* 2015; 51(1):62-74.
10. Choukroun J, Diss A, Simonpieri A, Girard MO, Schoeffler C, Dohan SL, et al. Platelet-rich fibrin (PRF): a second-generation platelet concentrate. Part IV: clinical effects on tissue healing. *Oral Surg Oral Med Oral Pathol Oral Radiol Endod* 2006; 101(3):e56-60.
11. Lopez-Jornet P, Sanchez Perez A, Amaral Mendes R, Tobias A. Medication-related osteonecrosis of the jaw: is autologous platelet concentrate application effective for prevention and treatment? A systematic review. *J Craniomaxillofac Surg* 2016; 44(8):1067-72.
12. Dohan DM, Choukroun J, Diss A, Dohan SL, Dohan AJ, Mouhyi J, et al. Platelet-rich fibrin (PRF): a second-generation platelet concentrate. Part II: platelet-related biologic features. *Oral Surg Oral Med Oral Pathol Oral Radiol Endod* 2006; 101(3):e45-50.
13. Ripamonti CI, Maniezzo M, Boldini S, Pessi MA, Mariani L, Cislighi E. Efficacy and tolerability of medical ozone gas insufflations in patients with osteonecrosis of the jaw treated with bisphosphonates-Preliminary data: medical ozone gas insufflation in treating ONJ lesions. *J Bone Oncol* 2012; 1(3):81-7.
14. Latifyan S, Genot MT, Klustersky J. Bisphosphonate-related osteonecrosis of the jaw: a review of the potential efficacy of low-level laser therapy. *Support Care Cancer* 2016; 24(9):3687-93.
15. Fernando de Almeida Barros Mourao C, Calasans-Maia MD, Del Fabbro M, Le Drapper Vieira F, Coutinho de Mello Machado R, Capella R, et al. The use of Platelet-rich Fibrin in the management of medication-related osteonecrosis of the jaw: a case series. *J Stomatol Oral Maxillofac Surg* 2020; 121(1):84-9.

16. Dinca O, Zurac S, Staniceanu F, Bucur MB, Bodnar DC, Vladan C, et al. Clinical and histopathological studies using fibrin-rich plasma in the treatment of bisphosphonate-related osteonecrosis of the jaw. *Rom J Morphol Embryol* 2014; 55(3):961-4.
17. Soydan SS, Uckan S. Management of bisphosphonate-related osteonecrosis of the jaw with a platelet-rich fibrin membrane: technical report. *J Oral Maxillofac Surg* 2014; 72(2):322-6.
18. Asaka T, Ohga N, Yamazaki Y, Sato J, Satoh C, Kitagawa Y. Platelet-rich fibrin may reduce the risk of delayed recovery in tooth-extracted patients undergoing oral bisphosphonate therapy: a trial study. *Clin Oral Investig* 2017; 21(7):2165-72.
19. Giudice A, Barone S, Giudice C, Bennardo F, Fortunato L. Can platelet-rich fibrin improve healing after surgical treatment of medication-related osteonecrosis of the jaw? A pilot study. *Oral Surg Oral Med Oral Pathol Oral Radiol* 2018; 126(5):390-403.
20. Kim JW, Kim SJ, Kim MR. Leucocyte-rich and platelet-rich fibrin for the treatment of bisphosphonate-related osteonecrosis of the jaw: a prospective feasibility study. *Br J Oral Maxillofac Surg* 2014; 52(9):854-9.
21. Norholt SE, Hartlev J. Surgical treatment of osteonecrosis of the jaw with the use of platelet-rich fibrin: a prospective study of 15 patients. *Int J Oral Maxillofac Surg* 2016; 45(10):1256-60.
22. Maluf G, Pinho MC, Cunha SR, Santos PS, Fregnani ER. Surgery combined with LPRF in denosumab osteonecrosis of the jaw: case report. *Braz Dent J* 2016; 27(3):353-8.