

## گزارش یک مورد سندروم نئوپلازی های متعدد اندوکراین نوع 2B (MEN2B)

دکتر مریم امیرچقماقی\*#، دکتر نوشین محتشم\*\*، دکتر پگاه مسنن مظفری\*\*\*

\* استادیار گروه آموزشی بیماریهای دهان دانشکده دندانپزشکی و عضو مرکز تحقیقات دندانپزشکی دانشگاه علوم پزشکی مشهد

\*\* استادیار گروه آموزشی پاتولوژی دانشکده دندانپزشکی و عضو مرکز تحقیقات دندانپزشکی دانشگاه علوم پزشکی مشهد

\*\*\* دستیار تخصصی گروه آموزشی بیماریهای دهان دانشکده دندانپزشکی و عضو مرکز تحقیقات دندانپزشکی دانشگاه علوم پزشکی مشهد

تاریخ ارائه مقاله: ۸۴/۱۰/۷ - تاریخ پذیرش: ۸۵/۴/۲۴

**Title:** Multiple endocrine Neoplasia type 2B (MEN2B) (A case report)

**Authors:**

AmirChaghmaghi M. Assistant Professor\*#، Mohtasham N. Assistant Professor\*\*، Mosannan Mozafari P. Postgraduate Assistant\*

**Address:**

\* Dept of Oral Medicine, School of Dentistry and Dental Research Center of Mashhad University of Medical Sciences, Iran.

\*\* Dept of Oral Pathology, School of Dentistry and Dental Research Center of Mashhad University of Medical Sciences, Iran.

**Introduction:**

Multiple endocrine neoplasia syndrome (Type 2B) is a condition associated with systemic malignancies and possesses orofacial manifestations. The oral manifestations help clinician to diagnose disease in early ages. In this article a case is reported with MEN2B syndrome which was diagnosed on the basis of orofacial findings.

**Case report:**

An eight years old boy was referred for routine dental care to Mashhad Dental School. In clinical examinations, multiple papules (which defined as neuroma by histopathologic examination) were found on the lip commissures, tip of the tongue and margin of lower eyelids. He had long, narrow face, high arched palate and eversion of eyelids. On the basis of oral and ocular findings, the diagnosis of MEN2B syndrome was made and the patient was referred to a pediatric endocrinologist. Thyroid scan showed cold nodules in thyroid gland which was confirmed by histopathologic examination as medullary carcinoma after total thyroidectomy. Epinephrine and neurepinephrine metabolites were high in urine analysis setting him in suspicion to develop pheochromocytoma in future. Now the patient is under specialist control.

**Conclusion:**

Early diagnosis of MEN2B syndrome is necessary for successful treatment. The dentist may be the first one who diagnoses this syndrome by its orofacial signs. So Dentists should be aware of oral findings of this disease.

**Key words:**

Multiple, endocrine, neoplasia, syndrome.

# Corresponding Author: [soltani@psmco.ir](mailto:soltani@psmco.ir)

*Journal of Dentistry, Mashhad University of Medical Sciences, 2006; 30: 335-42.*

### چکیده

#### مقدمه:

سندروم MEN2B یکی از سندروم های همراه با بدخیمی های سیستمیک است که تظاهرات دهانی صورتی دارد. این علائم به تشخیص آن در سنین پائین کمک می کند. در این مقاله گزارش یک مورد بیمار مبتلا به سندروم MEN2B که با علائم دهانی - صورتی تشخیص داده شده، ارائه گردیده است.

#### یافته ها:

پسر بچه ۸ ساله ای جهت انجام معالجات دندانپزشکی به دانشکده دندانپزشکی مشهد مراجعه نموده بود. در معاینات بالینی، پاپولهای متعدد (که در بررسی هیستوپاتولوژیک نوروما تشخیص داده شد) در گوشه لبها، قدام زبان و حاشیه پلک پائین دیده شد. همچنین صورت کشیده، کام عمیق، نوروماهای حاشیه پلک پائین و برگشتن پلکها به سمت خارج مشاهده گردید. بر اساس

یافته های دهانی و چشمی تشخیص بالینی سندروم MEN2B گذاشته شد و بیمار به فوق تخصص غدد اطفال ارجاع گردید. در اسکن تیروئید بیمار ندولهای سرد یافت شد که پس از برداشت کامل تیروئید، نتیجه هیستوپاتولوژی آن کارسینومای مدولاری تیروئید بود. در آزمایشات بیوشیمیایی ادارار نیز، متابولیت‌های اپی نفرین و نوراپی نفرین بالا بود که وی را مورد ظن برای ابتلا به فنوکروموسیتوما در آینده قرار می دهد. در حال حاضر بیمار تحت کنترل فوق تخصص غدد قرار دارد.

#### نتیجه گیری:

درمان موفقیت آمیز سندروم MEN2B نیاز به تشخیص زود هنگام بیماری دارد و این امر بسیار محتمل است که دندانپزشک اولین کسی باشد که با توجه به علائم دهانی آن، این سندروم را تشخیص دهد. بنابراین دندانپزشکان باید از یافته های دهانی این بیماری آگاهی داشته باشند.

#### واژه های کلیدی:

سندروم، نئوپلازیهای متعدد اندوکراین.

مجله دانشکده دندانپزشکی دانشگاه علوم پزشکی مشهد / سال ۱۳۸۵ جلد ۳۰ / شماره ۴ و ۳

#### مقدمه:

سندروم نئوپلاسم های متعدد اندوکراین (MEN) گروهی از اختلالات ژنتیکی هستند که غالباً با الگوی اتوزومال غالب به ارث می رسند و گاهی نیز بصورت تک گیر<sup>۱</sup> مشاهده می گردند<sup>(۱،۲)</sup>. پرولیفراسیونهای خوش خیم یا بدخیم در دو یا تعداد بیشتری از غدد اندوکراین سندروم MEN خوانده می شود<sup>(۳)</sup>. دو نوع از این سندروم تشخیص داده شده است. نوع ۱ سندروم MEN یا سندروم Wermer با هیپرپاراتیروئیدیسم، هایپرپلازی یا آدنومای جزائر پانکراس و آدنومای غده هیپوفیز مشخص می گردد. نوع ۲ شامل دو زیر گروه MEN2A و MEN2B است. در نوع 2A یا سندروم Sipple، کارسینومای سلولهای C تیروئید (مدولاری کارسینوما)، هیپرپاراتیروئیدیسم و فنوکروموسیتوما وجود دارد و در نوع 2B (که قبلاً بنام MEN 3 شناخته می شد) علاوه بر کارسینومای مدولاری تیروئید و فنوکروموسیتوما، تغییرات غیراندوکرینی نیز وجود دارد که این تغییرات شامل نمای مارفانوئید<sup>۲</sup>، نوروما یا گانگلیوماهای متعدد و ...

می باشد<sup>(۱)</sup>. البته در MEN2B بر خلاف 2A هایپرپاراتیروئیدیسم دیده نمی شود<sup>(۳-۵)</sup>. نوع 2B شیوع کمتری نسبت به 2A دارد (۱۰٪ موارد) و در سنین پائین تری تظاهر می یابد. این زیر گروه همچنین مهاجم تر از نوع 2A بوده و از پیش آگهی ضعیف تری برخوردار است. در ۵۰٪ موارد سندروم MEN2B، این بیماری بصورت موتاسیون های جدید<sup>۲</sup> برای اولین بار در بیمار ایجاد می گردد و هیچ الگوی وراثتی وجود ندارد. در حالیکه در نوع 2A در ۸۰٪ موارد یک الگوی توارث یافت می شود. این موتاسیونها در کدون ۹۱۸ از exon<sup>۶</sup> 16 بر روی کروموزوم ۱۰ اتفاق می افتد<sup>(۶ و ۷)</sup>. کارسینومای تیروئید در ۱۰۰-۹۰٪ این بیماران ایجاد می شود و از پیش آگهی بدی برخوردار است. فنوکروموسیتوما نیز در ۵۰٪ بیماران نوع 2B وجود دارد و احتمال بروز آن بخصوص بعد از دهه دوم افزایش می یابد<sup>(۵ و ۶)</sup>.

علائم دهانی که منحصراً در نوع 2B دیده می شود، اغلب اولین تظاهر این سندروم هستند و این امر می تواند در تشخیص زود هنگام این سندروم کمک کننده باشد. این علائم عبارتند از نوروماهای

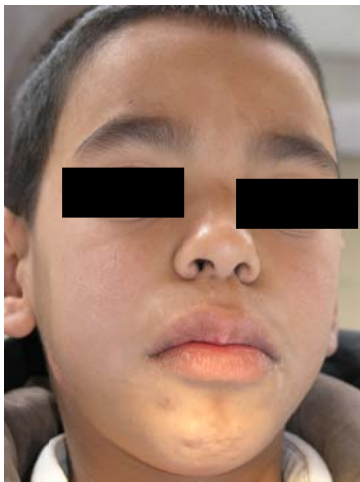1. Sporadic

۲. کاهش نسبت قسمت فوقانی به تحتانی بدن، پاهای ظریف و بلند و صورت کشیده و ظریف

3. Denovo

۴. نواحی از ژن که ترجمه می شود

دانشکده دندانپزشکی مشهد معرفی شده بود که در معاینات اولیه پس از مشاهده ضایعات برجسته در قدام زبان، به بخش بیماریهای دهان ارجاع داده شد. در معاینات خارج دهانی، بیمار دارای صورت کشیده با لبهای ضخیم، این بایت قدامی<sup>۲</sup> و عدم کفایت لبها<sup>۳</sup> بود (تصویر ۱). همچنین پائین افتادگی پلک ها و ضخیم شدن آنها مشخص بود.



تصویر ۱: در تصویر صورت کشیده و لبهای برجسته و ضخیم مشهود است

پلک های بالا و پائین هر دو چشم اندکی به سمت خارج برگشته بود و پاپولهای متعددی در حاشیه پلک تحتانی وجود داشت. برجستگی های سفید رنگی نیز در اطراف قرنیه بیمار مشاهده گردید. که در واقع برجستگی های اعصاب قرنیه بود<sup>۴</sup> و این تشخیص در بررسی بیمار در بیمارستان امام رضا نیز تائید شد (تصویر ۲).

متعدد بر روی لبها، ۲/۳ قدامی زبان، گونه ها و لثه. این ندولها بخصوص اگر در دو طرف گوشه های لب باشند، ایجاد کمیشورهای برجسته می نمایند که جزء علائم مشخصه بسیار مهم<sup>۱</sup> برای این سندروم می باشد<sup>(۹-۱۰)</sup>. صورت کشیده، کام عمیق، و جلوآمدگی فک پایین و کوتاهی ریشه دندانهای مولر اول پائین نیز از دیگر مشخصات دهانی-صورتی MEN2B می باشد<sup>(۹-۱۰)</sup>. علائم چشمی شامل خشکی چشم، پائین افتادگی پلکها، برگشتن پلک به سمت خارج، وجود ندول در پلکها، ضخیم شدن پلکها و برجستگی اعصاب قرنیه می باشد. علائم دستگاه گوارش بصورت دردهای کولیکی، اسهال، یبوست و ... است. در تمام بیماران مبتلا نوروماهای مخاطی در روده ها به صورت Intestinal ganglioneuromatosis تظاهر می یابد. اختلالات استخوانی این سندروم نیز بصورت کیفوز، اسکولیوز، ... ذکر شده است<sup>(۱۱ و ۱۰ و ۳-۱)</sup>.

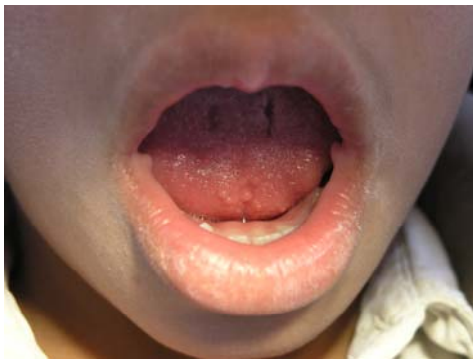سندروم MEN معمولاً زمانی تشخیص داده می شود که نئوپلازی های اندوکراین در بیمار ظاهر شده است. بعد از دهه دوم ولی از آنجایی که در نوع 2B علائم غیر اندوکرینی وجود دارد، چنانچه پزشک با تجربه ای بتواند این سندروم را در سنین پائین و از روی علائم دهانی صورتی و ... تشخیص دهد، گام موثری در جهت مداخله بالینی به موقع، به منظور پیشگیری و درمان برداشته است. بدینوسیله پیش آگهی بیماران بهتر شده و میزان بقاء آنها افزایش می یابد.

#### گزارش مورد:

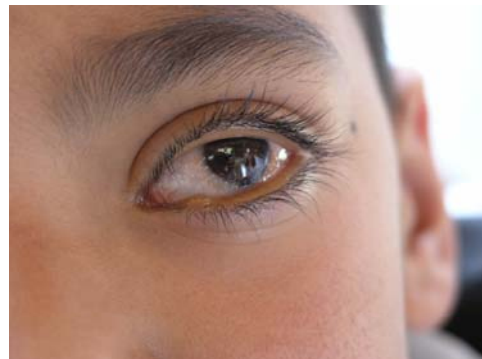پسر بچه ۸ ساله ای از یک مرکز نگهداری کودکان بی سرپرست جهت درمان مشکلات دندانی به

2. Anterior openbite  
3. Incompetent lip  
4. Prominent corneal nerve

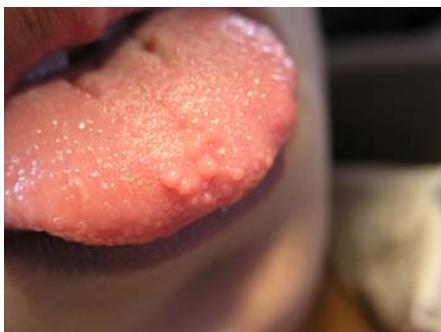1. Highly characteristic



تصویر ۳: پاپولهای برجسته در کمیشورهای لب که مشخصه بسیار مهمی برای سندروم MEN2B می باشد



تصویر ۲: پاپولهای حاشیه پلک تحتانی و برگشتن پلکها به سمت خارج مشاهده می شود



تصویر ۴: پاپولهای متعدد در نوک زبان و دو ندول برجسته در سمت چپ خط وسط مشخص می باشد

با توجه به علائم خارج و داخل دهانی، برای بیمار تشخیص بالینی سندروم MEN2B گذاشته شد. از پاپولهای ناحیه قدام زبان بیمار نمونه برداری انجام شد و برای بررسی میکروسکوپی به آزمایشگاه پاتولوژی ارسال گردید. در بررسی نمونه بیمار، با مشاهده تکثیر سلولهای عصبی بصورت ندولها و دستجات متعدد در زمینه ای از بافت همبند شل، تشخیص نورومای مخاطی گزارش گردید (تصویر ۵).

در معاینه ناحیه گردن مشکل خاصی وجود نداشت. بیمار در هنگام باز نمودن دهان دارای انحراف فک بود و در لمس مفصل گیجگاهی - فکی سمت راست بیمار، Clicking مشهود بود.

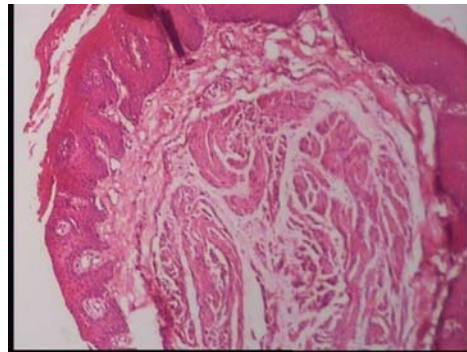
در معاینات داخل دهانی، اولین یافته ای که توجه ما را به خود جلب کرد، دو پاپول به ابعاد ۳-۴ mm در کمیشورهای دو طرف لب بود. این پاپولها هم رنگ مخاط، در لمس نرم و بدون درد بودند (تصویر ۳). در نوک زبان بیمار نیز تعدادی پاپول با قوام نرم و هم رنگ مخاط مشاهده گردید (تصویر ۴). در لمس ناحیه قدامی زبان، دو ندول به ابعاد ۰/۵-۰/۷ cm در سمت چپ خط وسط با قوام لاستیکی مشخص شد که پوشش سطح آن طبیعی بود (تصویر ۴). سایر یافته ها شامل کام عمیق و زبان جغرافیایی بودند.

عنوان مثال Edward و همکاران (۱۹۸۸)<sup>(۴)</sup> یک کودک ۳ ساله، Ohishi و همکاران (۱۹۹۰) ۳ مورد<sup>(۲)</sup>، Scuibba (۱۹۸۷) ۲ کودک<sup>(۱۲)</sup>، Valentine و همکاران (۱۹۸۴) یک خانواده<sup>(۱۳)</sup> و Schweitzer (۱۹۷۷) یک مورد<sup>(۴)</sup> را گزارش نمودند که همگی دارای علائم صورتی و دهانی بودند.

مورد گزارش شده توسط Edward و همکاران کودک ۳ ساله ای بود که با شکایت از آویخته های بافتی به شدت برجسته دو طرف دهان که مانع بسته شدن دهان وی بود و ریزش بزاق از دهان و رشد غیر قرینه صورت، رویش زودرس دندانهای شیری (۳ ماهگی) و دائمی (۳ سالگی)!!! مراجعه نموده بود در معاینه کودک دچار این بابت قدامی و کام عمیق بود که پس از انجام آزمایشات ژنتیک سندروم MEN2B برای وی تائید شد و بیمار تا ۹ سال تحت کنترل قرار گرفت جالب اینجاست که تا آن زمان تعداد و شدت علائم دهانی و صورتی بیمار افزایش یافته بود ولی هنوز کارسینومای مدولاری تیروئید و فنوکروموسایتوما نداشت<sup>(۴)</sup>.

Valentine و همکارانش (۱۹۸۴) یک خانواده دارای سندروم MEN2B را شناسایی کردند که همگی دارای نوروماهای متعدد مخاطی در قرنیه و مخاط دهان بودند ولی با کمال تعجب تا آن زمان هیچ یک از اعضای آن خانواده دچار کارسینومای مدولاری تیروئید و فنوکروموسایتوما نشده بودند آنها این نوع را نورمای متعدد مخاطی فامیلی نام نهادند و آن را تظاهر خفیف سندروم MEN2B دانستند<sup>(۱۳)</sup>.

گزارشاتی نیز از این سندروم وجود دارد که تنها به علائم چشمی یا اسکلتی یا اندوکراین آن اشاره نموده است.



تصویر ۵: نمای میکروسکوپی ضایعه - درشتنمایی ۴۰ برابر - پرولیفراسیون دستجات عصبی در بافت همبندی رنگ آمیزی H&E مشهود است (نورومای مخاطی)

در نهایت بیمار جهت ارزیابی و کنترل بدخیمی های دستگاه اندوکراین به پزشک متخصص ارجاع داده شد. برای بیمار جهت رد کارسینومای تیروئید، FNA (آسپیراسیون با سوزن ظریف) انجام شد که نتیجه آن منفی بود. اما در سونوگرافی تیروئید بیمار، ندولهای سرد گزارش شد و به همین جهت بیمار تحت عمل جراحی برداشت کامل تیروئید قرار گرفت و نتیجه بررسی هیستوپاتولوژیک آن کارسینومای مدولاری تیروئید گزارش گردید. برای بررسی فنوکروموسیتوما اندازه گیری متانفرین و نورمتانفرین<sup>۱</sup> در ادرار انجام شد و بر این اساس بیمار مشکوک به فنوکروموسیتوما می باشد و از این نظر بیمار همچنان تحت پیگیری و کنترل توسط متخصص غدد اطفال است.

#### بحث و نتیجه گیری:

به دلیل اینکه سندروم MEN2B یکی از وضعیت های نادر می باشد آمار دقیقی از میزان شیوع آن در میان سندروم های سر و گردن موجود نمی باشد و تنها چندین گزارش از آن وجود دارد. به

۱. متابولیت های اپی نفرین و نوراپی نفرین می باشند.

پیش آگهی ضعیفی می باشد. احتمال متاستاز این تومور به غدد لنفاوی گردنی یا مدیاستن و متاستاز دور دست آن به کبد، ریه ها و استخوان وجود دارد<sup>(۷)</sup>. سن متوسط تشخیص این تومور در مبتلایان به این سندروم ۲۰ سال می باشد در حالی که در افراد فاقد این سندروم این تومور در حوالی ۴۷ سالگی دیده می شود و دارای پیش آگهی بهتری می باشد<sup>(۷)</sup>. یکی از اقداماتی که در بیماران مبتلا به MEN2B انجام می شود، برداشتن پیشگیرانه<sup>۲</sup> غده تیروئید می باشد. که البته در بیمار گزارش شده، به دلیل حضور ندولهای سرد در سونوگرافی تیروئید، عمل جراحی تیروئید انجام شد و نتیجه بررسی هیستوپاتولوژیک آن کارسینومای مدولاری تیروئید بود. بروز کارسینومای تیروئید در این بیمار نسبت به موارد گزارش شده دیگر این سندروم در سن پائین تری اتفاق افتاده است<sup>(۷)</sup>. قبل از بروز کارسینومای تیروئید می توان با بررسی موتاسیونهای ژنی به ایجاد آن در آینده پی برد که البته در این مورد لزومی به انجام آن نبود. فنوکروموسیتوما، یافته اندوکراین دیگری است که در ۵۰٪ مبتلایان به این سندروم وجود دارد و سن متوسط ابتلا به آن ۲۸ سالگی است<sup>(۷)</sup>. تشخیص این بیماری بر اساس ترکیبی از آزمایشات بیوشیمیایی و تصویر برداری های متعدد از شکم می باشد و درمان آن خارج کردن غده آدرنال است. وجود فنوکروموسیتوما در این بیمار براساس آزمایشات انجام شده، مورد شک بود. و از آنجا که احتمال بروز این نئوپلازی ها در سنین بالاتری انتظار می رود، بیمار تحت پیگیری توسط پزشک فوق تخصص غدد اطفال می باشد.

آنچه که در این سندروم، زندگی بیمار را تهدید می کند، نئوپلازیهای اندوکرینی شامل کارسینومای مدولاری تیروئید (۱۰۰٪) و فنوکروموسیتوما (۵۰٪) می باشد. از آنجایی که علائم غیر اندوکراین این سندروم نظیر نوروماهای متعدد در مخاط دهان، پلکها و دستگاه گوارش (>۹۰٪) و نمای مارفانوئید (۹۰٪) در سنین پائین تری ظاهر می شود، تشخیص زودرس MEN2B بر اساس این علائم امکان پذیر می گردد<sup>(۱۶ و ۱۷ و ۱۸)</sup>.

برخی از علائم دهانی-صورتی این سندروم نظیر نمای مارفانوئید و نورومای ناحیه کمیشور لب مشخصه مهمی برای این سندروم به شمار می آیند. بنابراین دندانپزشک می تواند اولین کسی باشد که این سندروم را تشخیص می دهد.

در مورد گزارش شده ما نیز علاوه بر مشخصه های فوق سایر علائم دهانی این سندروم نظیر نوروماهای متعدد در زبان، لبهای ضخیم، کام گنبدی و پروگناتیسم خفیف فک پائین مشاهده گردید. از علائم چشمی این سندروم می توان نوروماهای متعدد در حاشیه پلکها، پائین افتادگی پلک، برگشتن پلکها به سمت خارج و برجستگی اعصاب قرنیه<sup>۱</sup> را نام برد<sup>(۱۱ و ۱۲)</sup>. در این پسر بچه ۸ ساله تمامی این علائم چشمی مشاهده گردید.

مجموعه علائم دهانی و چشمی بیمار سبب شد تشخیص بالینی سندروم MEN2B برای بیمار مطرح گردد که یافته های آسیب شناسی نیز بر این تشخیص صحت گذاشت. شانس ایجاد کارسینوم مدولاری تیروئید در این بیماران بسیار بالاست (۹۰-۱۰۰٪)<sup>(۲۹)</sup>. این تومور متشکل از تکثیر نئوپلازیک بدخیم سلولهای C پارافولیکولار است و دارای

بخشد. با تشخیص زود هنگام بیماری، می توان به درمان موفقیت آمیز این سندروم بصورت درمانهای پیشگیری کننده و یا جراحی جهت درمان بدخیمی ها در مراحل اولیه دست یافت.

#### تقدیر و تشکر:

از سرکار خانم دکتر دلاوریان استادیار گروه بیماریهای دهان دانشکده دندانپزشکی مشهد و جناب آقای دکتر وکیلی (فوق تخصص غدد اطفال) به دلیل زحمات و همکاری صمیمانه ایشان تشکر و قدردانی می شود.

یکی دیگر از اقداماتی که در مبتلایان به سندروم MEN2B انجام می گردد، بررسی شجره نامه و معاینه سایر افراد خانواده به جهت یافتن الگوی اتوزومال غالب می باشد که در بیمار ما بدلیل اینکه از مرکز نگهداری کودکان بی سرپرست ارجاع شده بود، امکان چنین بررسی وجود نداشت (حتی سن بیمار بطور تقریبی اعلام شده و سن دقیق بیمار در پرونده وی مشخص نبود).

بدلیل اینکه علائم دهانی، صورتی و چشمی این سندروم نشانه های قابل اعتمادی جهت تشخیص این سندروم می باشند<sup>(۹)</sup>، شناخت و توجه به این علائم می تواند پیش آگهی و زمان بقاء بیماران را ارتقاء

#### منابع:

1. Bordi C. Multiple endocrine neoplasia (MEN) associated Tumours. Digestive and Liver Disease 2004; 36 (suppl 1): 31-4.
2. Edwards M, Reid JS. Multiple endocrine neoplasia syndrome Type IIb: A case report. International Journal of Pediatric Dentistry 1998; 8: 55-60.
3. Decock HEV, MacLachlan NJ. Simultaneous occurrence of multiple Neoplasms and hyperplasias in the Adrenal and thyroid Gland of the Horse resembling multiple Endocrine Neoplasia syndromes: Case report and retrospective identification of additional cases. Vet Pathol 1999; 36: 633-6.
4. Neville BW, Damm DD, Allen CM, Bouquot JE. Oral & maxillofacial pathology. 2<sup>th</sup> ed. United States: W.B. Saunders Co; 2002. P. 462.
5. Jimenez C, Gagel RF. Genetic Testing in endocrinology: Lessons learned from experience with multiple endocrine neoplasia type 2 (MEN 2). Growth Hormone & IGF Research 2004; 14: 150-7.
6. Van Heurn LWE, Schaap C, George S, AM Haagen A, J Gerver W, Freling G, et al. Editors. Predictive DNA testing for multiple endocrine Neoplasia 2: A therapeutic challenge of prophylactic thyroidectomy in very young children. J of Ped Surgery 1999; 34(4): 568-71.
7. Lee NC, Norton JA. Multiple endocrine neoplasia type 2B-genetic basis and clinical expression. Surgical Oncology 2000; 9: 111-8.
8. Haveman CW, Sloan TB, Long RT. Multiple endocrine neoplasia syndrome, typeIII: Review and case report. Spec Care Dentist 1995; 15(3): 102-6.
9. Schenberg ME, Zajac JD, Lim-tio S, Collier NA, Brook AM, Reade PC. Multiple endocrine neoplasia syndrome-type 2b. Case report and review. Int J Oral Maxillofac Surg 1992; 21(2): 110-4.

10. Parker DG, Robinson BG, O'Connell BA. External ophthalmic findings in multiple endocrine neoplasia type 2B. *Clinical and Experimental Ophthalmology* 2004; 32: 420-3.
11. Colombo CG, Watson AG. Ophthalmic manifestations of multiple endocrine neoplasia, type three. *Can J Ophthalmol* 1976; 11(4): 290-4.
12. Sciubba JJ, D'amico E, Attie JN. The occurrence of multiple endocrine neoplasia type 2B, in two children of an affected mother. *J Oral Pathol* 1987; 16(6): 310-6.
13. Valentines J, Marigo M, Quintana M, Gomez JM. Familial mucosal neuromatosis: A minor form of the MEN2B syndrome. *Fr Ophtalmol* 1984; 7(6-7): 479-84.
14. Schweitzer NM, Vanderpol BA. Multiple mucosal neuroma or multiple endocrine neoplasia (MEN) type 3 syndrome. Ocular manifestations: A case report. *Doc Ophtalmol* 1997; 44(1): 151-9.
15. Gavern BA, Lumerman H, Cardo VA, Schmidt BL. Multiple pigmented lesions of the lower lip. *J Oral Maxillofac Surg* 2002; 60: 438-45.
16. Braunwald E, Fauci AS, Kasper DL, Hauser SL, Longo DL, Jameson JL. *Harrison's principles of internal medicine*. 15<sup>th</sup> ed. United States: Mc Grow Hill Co; 2001. P. 2188.