بررسی بروز انکو پروتئین TP_{53} در کارسینوم موکواپی درموئید غدد بزاقی و ارتباط آن با Grading

دکتر جهانشاه صالحی نژاد*#، دکتر نوریه شریفی، دکتر علیرضا مومنی***، دکتر ستاره شجاعی****

* دانشیار گروه آسیب شناسی دهان، فک و صورت دانشکده دندانپزشکی و مرکز تحقیقات دندانپزشکی دانشگاه علوم پزشکی مشهد

** دانشیار گروه آسیب شناسی بیمارستان قائم (عج) دانشگاه علوم پزشکی مشهد

*** مربی گروه آسیب شناسی دهان، فک و صورت دانشکده دندانپزشکی دانشگاه علوم پزشکی اهواز

**** دستیار تخصصی گروه آسیب شناسی دهان، فک و صورت دانشکده دندانپزشکی دانشگاه علوم پزشکی مشهد

تاریخ ارائه مقاله : ۸۶/۵/۸ – تاریخ پذیرش : ۸۶/۱۱/۲۹

Title: Evaluation of TP_{53} Oncoprotein Expression in Mucoepidermoid Carcinoma of Salivary Glands and it's Relation with Grading

Authors: Salehinejad J*#, Sharifi N**, Momeni AR***, Shojaee S****

* Associate Professor, Dept of Oral & Maxillofacial Pathology, School of Dentistry and Dental Research Center of Mashhad University of Medical Sciences, Mashhad, Iran.

** Associate Professor, Dept of Pathology, Ghaem Hospital, Mashhad University of Medical Sciences, Mashhad, Iran.

*** Instructor, Dept of Oral & Maxillofacial Pathology, Dental School, Ahvaz University of Medical Sciences, Ahvaz, Iran.

**** Postgraduate Student, Dept of Pathology, Dental School, Mashhad University of Medical Sciences, Mashhad, Iran.

Introduction: Mucoepidermoid carcinoma is the most common malignancy in salivary glands. This tumor has a variable biologic potential, so it was first divided into two groups: one with malignant behavior and the other with benign behavior and good prognosis. The purpose of this study was evaluation of TP_{53} oncoprotein and its relation to different grades of mucoepidermoid carcinoma.

Materials & Methods: This retrospective study included 22 paraffin embedded mucoepidermoid carcinoma samples stained by H&E. The samples were classified into low grade, intermediate grade and high grade. Then, new sections were made and stained by immunohistochemistry method (IHC method) for TP_{53} marker. Finally, the relation between the two methods was statistically (ANOVA and Kendall test) analyzed. Seven sections of normal salivary gland tissue were also used as control group.

Results: All control cases were negative for TP_{53} marker while 68.2% of mucoepidermoid carcinoma samples were positive. A significant relation was revealed between histological grade and nuclear TP_{53} staining by IHC method.

Conclusion: Parallel to increasing histologic grade of salivary gland mucoepidermoid carcinoma, TP_{53} expression is also increased so that immunohistochemistry technique is helpful for determination of the biologic behavior of salivary gland mucoepidermoid corcinoma and prognosis of patients.

Key words: Mucoepidermoid carcinoma, grading, immunohistochemistry, TP_{53}.

 # Corresponding Author: salehinejadJ@mums.ac.ir

Journal of Mashhad Dental School 2008; 32(1): 31-6.

چکیده

مقدمه: موکواپیدرموئید کارسینوما شایعترین بدخیمی غدد بزاقی است. این تومور از پتانسیل بیولوژیک متنوعی برخوردار است، لذا آن را به دو گروه یکی با رفتار بدخیم و دیگری با رفتار خوش خیم و پیش آگهی خوب تقسیم می کنند. در این مطالعه سعی شده است میزان بروز انکوپروتئین TP_{53} به عنوان فاکتور مهم ژنتیک در چرخه سلولی و ارتباط آن با گریدهای مختلف موکواپیدرموئید کارسینوما مورد بررسی قرار گیرد.

مواد و روش ها: در این مطالعه تحلیلی گذشته نگر، ۲۲ نمونه بلوک پارافینی موکواپیدرموئید کارسینوما گردآوری و به روش H&E رنگ آمیزی شد. سپس هر نمونه با اتکاء به معیارهای هستیولوژیک، درجه بندی گردید و در سه گروه Low grade، Intermediate grade و High grade دسته بندی شد. از هر بلوک برش جدید تهیه و به روش ایمونوهیستوشیمی TP_{53} رنگ آمیزی شد و تحت بررسی قرار گرفت. سپس ارتباط مابین دو روش از نظر آماری به روش Kendall تحت تجزیه و تحلیل قرار گرفت. ۷ نمونه از بافت غدد بزاقی نرمال بعنوان گروه کنترل انتخاب شد.

یافته ها: تمامی نمونه های گروه شاهد از نظر TP_{53} منفی و ٪ ۶۸/۲ گروه موکواپیدرموئید کارسینوما مثبت ارزیابی شد. و ارتباط معنی داری بین گرید هیستولوژیک تومور و میزان رنگ پذیری TP_{53} مشاهده شد.

نتیجه گیری: به موازات افزایش درجه هیستولوژیک کارسینوم موکواپیدرموئید غدد بزاقی، میزان و شدت بروز مارکر TP_{53} افزایش می یابد و می توان از این تکنیک در تعیین رفتار بیولوژیک تومور و پیش آگهی بیمار استفاده کرد.

واژهای کلیدی: موکواپیدرموئید کارسینوما، گریدینگ، ایمونوهیستوشیمی، TP_{53}.

مجله دانشکده دندانپزشکی مشهد / سال ۱۳۸۷ دوره ۳۲ / شماره ۱ : ۶-۳۱.

مولف مسؤول، آدرس : مشهد، فلکه پارک، دانشکده دندانپزشکی، گروه آسیب شناسی دهان، فک و صورت، تلفن: ۱۵- ۸۸۲۹۵۰۱-۰۵۱۱

E-mail: salehinejadJ@mums.ac.ir

مقدمه

موکواپیدرموئید کارسینوم، شایعترین بدخیمی غدد بزاقی است (به استثنای غده بزاقی تحت فکی، که در این جایگاه آدنوئید سیستیک کارسینوما قبل از موکواپیدرموئید کارسینوما قرار می گیرد). این تومور از پتانسیل بیولوژیک متنوعی برخوردار است. لذا در ابتدا آن را به دو گروه، یکی با رفتار بدخیم و دیگری با مشی خوش خیم و پروگنوز خوب تقسیم می کردند و به آن موکواپیدرموئید تومور اطلاق می شد. بعدها روشن شد که حتی تومورهای Low grade می توانند رفتار تهاجمی بروز دهند و نام موکواپیدرموئید کارسینوما ارجح شناخته شد.[۱]

درجه هیستولوژیک نقش مهمی در تعیین رفتار بیولوژیک بازی می کند و تظاهرات بالینی این ضایعه قویاً تحت تاثیر گرید هیستولوژیک بدخیمی قرار دارد. تومورهای Low grade دوره ای طولانی از تورم بدون درد غدد بزاقی را طی می کنند و موارد داخل دهانی این تومورها به موکوسل شباهت دارند و بعضاً دارای تموج می باشند که علت آن تشکیل کیست موکوسی است.[۲] در سوی دیگر طیف بیماری، موارد High grade این ضایعه با رشد سریع، زخم های مخاطی، علائم انسدادی و فلج عصب صورتی ایجاد می کنند.[۲-۴]

از دیگر علائم این تومور می توان به تریسموس، ریزش اشک، ترشح بینی، بزاق خون آلود، لقی دندانها و فیستول، بزرگی غدد لنفاوی و متاستاز به گره های لنفاوی را نام برد.[۵-۷]

با توجه به اهمیت بررسی بدخیمی ها در سرژیکال پاتولوژی و تشخیص بهینه وضعیت بیمار به هنگام بیوپسی و بدلیل تنوع سلولی این ضایعه و نقش هر دو دسته سلولی در میزان بدخیمی و پیش آگهی آن، امروزه تکنیکهای جدیدی مورد استفاده قرار می گیرند تا بتوان به کمک آنها میزان درگیری بیمار را تشخیص داد و طرح مناسبی برای درمان و طول عمر او ارائه کرد. ایمنوهیستوشیمی بکارگیری تکنیک‌ها و اصول ایمنولوژیک در مطالعه سلولها و بافتها می باشد. روش اصلی توسط Coones با استفاده از نشان دار کردن یک آنتی بادی به کمک پروب فلئوروسنت و مطالعه آن در زیر میکروسکوپ فلئورسنت بعد از انکوباسیون انجام و ابداع شد.[۸] هدف از این مطالعه استفاده از تکنیک معتبر و ارزشمند ایمونوهیستوشیمی به منظور درجه بندی کارسینوم موکواپیدرموئید بعنوان شایعترین بدخیمی غده بزاقی است به این ترتیب با استفاده از مارکر TP_{53} به عنوان فاکتوری مهم در تقسیم سلولی و بررسی ارتباط آن با گریدهای مختلف موکواپیدرموئید کارسینوما، شناخت کامل‌تر و دقیق‌تری از رفتار بیولوژیک تومور مذکور خواهیم داشت و می‌توان پانل‌های درمانی مناسب تری را ارائه کرد. پرتودرمانی و شیمی درمانی که دو روش رایج درمانی در سرطان ها هستند، اثرات خود را با القای آسیب DNA و متعاقب آن آپوپتوز اعمال می کند. در نتیجه تومورهایی که ژنهای طبیعی TP_{53} را حفظ می‌کند در مقایسه با آنهایی که دارای TP_{53} جهش یافته‌اند، به چنین درمانهایی بهتر پاسخ می دهند.[۹]

مواد و روش ها

در این مطالعه تحلیلی مقطعی تعداد ۲۲ نمونه موکواپیدرموئیدکارسینومای غده بزاقی از آرشیوهای بخش آسیب شناسی دانشکده دندانپزشکی، بیمارستان قائم، بیمارستان امید و بیمارستان امام تهران و تعدادی آزمایشگاه خصوصی جمع آوری گردید که میانگین سنی بیماران مربوطه ۴۵/۶ سال بود که ۱۲ عدد مربوط به جنس مذکر و ۱۰ عدد مربوط به جنس مؤنث بود. بر طبق تشخیص قبلی ۵ نمونه با درجه بدخیمی پایین، ۱۰ نمونه با درجه بدخیمی متوسط و ۷ نمونه با درجه بدخیمی بالا بودند.

۷ نمونه بافت نرمال غدد بزاقی بعنوان شاهد استفاده شد. با توجه به استفاده از بلوک بیماران، ملاحظات اخلاقی در این پژوهش مطرح نبود.

از بلوکهای پارافینی نمونه ها، برشهای ۵-۳ میکرونی تهیه گردید و رنگ آمیزی های هماتوکسین ائوزین (H&E) و ایمونوهیستوشیمی با مارکر TP_{53} انجام شد (تصاویر ۱و۲).

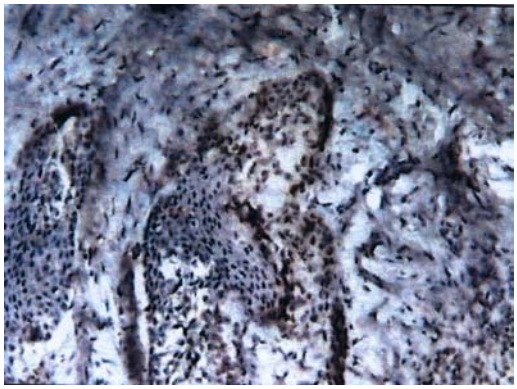

تصویر ۱ : رنگ آمیزی ایمونوهیستوشیمی MEC TP_{53} X40

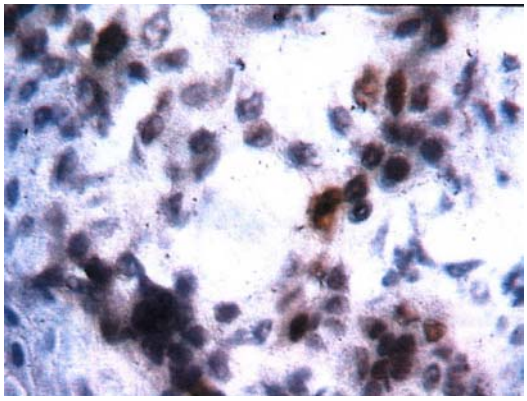

تصویر ۲ : رنگ آمیزی ایمونوهیستوشیمی MEC TP_{53} X100

هر یک از لامهای H&E به طور جداگانه توسط دو پاتولوژیست مورد بازبینی و تعیین مجدد گریدینگ قرارگرفتند.

در روش رنگ آمیزی TP_{53} ابتدا بلوک های پارافینی به ضخامت ۵-۳ میکرون، تهیه شده و سپس بمدت ۲۴ ساعت در حرارت اتاق قرار داده شدند، سپس در گزیلن دپارافینه شده و مراحل رنگ آمیزی را براساس دستور المعل کارخانه سازنده (DAKO 2002) بدینصورت انجام گرفت: ابتدا آنها را در محلول سیترات در ماکرو ویو قرار دادیم. سپس آنها را با آب مقطر شسته و آنها را در محیط مرطوب گذاردیم و پس از آن به ترتیب در محلول پراکسیداز، محلول آنتی بادی، محلول Link، محلول استرپتویدین، محلول کروموژن، محلول هماتوکسیلین گذاشته و در بین هریک از مراحل فوق، به مدت ۵ دقیقه آنها را در آب مقطر شستشو دادیم. سپس در الکل مطلق قرار داده و با چسب انتلان چسباندیم.

در رنگ آمیزی ایمنوهیستوشیمی TP_{53} نمونه ها بر اساس ایمنو رآکتیویتی هسته ها به مثبت و منفی و انواع مثبت براساس Visual impression به ضعیف، متوسط و قوی تفسیر می شوند. ایمنوراکتیویتی سلولهای تومورال بافتهای متفاوت جهت مارکر P_{53}، Cut off استانداردی جهت تلقی (+) و (-) ندارد و در مطالعات متفاوت و در بافتهای متفاوت متغیر ذکر می شود. در این بررسی رنگ هسته سلولها (قهوه ای) بعنوان حضور ژن موتان P_{53} (مثبت) در نظر گرفته شد بطوریکه اگر در مجموع ۲۵٪ -۱ هسته سلولها مثبت بود به عنوان (+۱)، اگر ۵۰٪-۲۵ آنها مثبت بود به عنوان (+۲) و اگر بیش از ۵۰٪ هسته سلول مثبت بود به عنوان (+۳) محسوب شد و بررسی شدت راکتیویتی (Visual) براساس میزان رنگ پذیری هسته بود. بطوریکه رنگ قهوه ای سوخته به عنوان قوی کم رنگ تر به عنوان متوسط و کم رنگ ترین به عنوان ضعیف تلقی شد.[۱۰] لازم به ذکر است که دراین مطالعه تعداد ۷ نمونه بافت نرمال بزاقی نیز به عنوان شاهد، با مارکر TP_{53} رنگ‌آمیزی و بررسی شدند.

در پایان با استفاده از آزمون Kendall رابطه میان نتایج H&E و TP_{53} مورد بررسی قرارگرفت.

یافته ها

در رنگ آمیزی TP_{53} ۷ نمونه (٪ ۳۱/۸) منفی، ۳ نمونه (٪۱۳/۶) مثبت ضعیف و ۸ نمونه (٪۳۶/۴) مثبت متوسط و ۴ نمونه (٪۱۸/۲) مثبت قوی شمارش شدند.

از سه نمونه مثبت ضعیف یک نمونه با درجه بدخیمی پائین و دو نمونه با درجه بدخیمی متوسط بودند. از ۸ نمونه مثبت متوسط، ۶ نمونه با درجه بدخیمی متوسط و دو نمونه با

درجه بدخیمی بالا ملاحظه شدند و از ۴ نمونه مثبت قوی، ۳ مورد با درجه بدخیمی بالا و یک مورد با درجه بدخیمی پائین بودند.

۷ نمونه منفی شامل سه نمونه با درجه بدخیمی پایین، دو نمونه با درجه بدخیمی متوسط و دو نمونه با درجه بدخیمی بالا بودند (جدول ۱). براساس آزمون غیرپارامتری کندال (Kendall) همبستگی نسبتاً قوی بین دو تشخیص H&E و TP_{53} وجود داشت (P=۰/۰۰۳۹). ضریب همبستگی r=۰/۸۶۱ بود. به عبارت دیگر ۷۶٪ داده ها براساس دو نوع تشخیص قابل تبیین بودند.

جدول ۱ : توزیع فراوانی نتایج آزمایشگاهی نمونه های MEC به تفکیک نتیجه رنگ آمیزی H&E و TP_{53}

نتیجه H&E	نتیجه TP_{53}									
	منفی		مثبت ضعیف		مثبت متوسط		مثبت قوی		کل	
	تعداد	درصد	تعداد	درصد	تعداد	درصد	تعداد	درصد	تعداد	درصد
Low	۳	۱۳/۶	۱	۴/۵	۰	۰/۰	۱	۴/۵	۵	۲۲/۷
Intermediate	۲	۹/۱	۲	۹/۱	۶	۲۷/۳	۰	۰/۰	۱۰	۴۵/۵
High	۲	۹/۱	۰	۰/۰	۲	۹/۱	۳	۱۳/۶	۷	۳۱/۸
کل	۷	۳۱/۸	۳	۱۳/۶	۸	۳۶/۴	۴	۱۸/۲	۲۲	۱۰۰/۰

بحث

ژن P_{53} ژن شناخته شده سرکوب کننده توموراست که محصول این ژن یعنی پروتئین TP_{53} به عنوان یک پلیس مولکولی از بقای سلولهایی که آسیب ژنتیک دیده اند جلوگیری می کند. بدین ترتیب که با وقوع آسیب، سطح پروتئین TP_{53} در هسته سلول افزایش یافته و به DNA متصل می گردد که نتیجه این عمل توقف چرخه سلول در مرحله G_1 و یا مکانیسم مرگ سلولی با آپوپتوز است. سلولی که ژن جهش یافته TP_{53} را داشته باشد دیگر قادر به کنترل آسیب های ژنتیک خود نیست و شاید به همین علت باشد که از دست رفتن هموزیگوتی TP_{53} از علل مهم مرگ در اثر سرطان های شایع یعنی کارسینوم ریه، کولون و پستان می باشد.[۸]

در مطالعه ای که بر روی ۱۲۱ مورد اسکواموس سل کارسینومهای دهان انجام شد، در ۵۱ مورد (۴۲٪) موتاسیون TP_{53} وجود داشت[۱۱] ولی در این مطالعه هیچ رابطه ای بین موتاسیون TP_{53} و پارامترهای کلینیکو پاتولوژیک یافت نشد.[۱۲]

در مطالعه ای دیگر میزان موتاسیو ن TP_{53} در اسکواموس سل کارسینومای سرو گردن ۶۰٪ گزارش شده است[۱۳] در مطالعه ما ۱۵ مورد از ۲۲ مورد معادل ۶۸/۲٪ موارد واجد موتاسیون TP_{53} بودند که با بررسی های مشابه روی

اسکواموس سل کارسینوما همخوانی نسبی دارد، ضمن اینکه بعضی محققین معتقدند شکست در نشان دادن پروتئین TP_{53} فقدان موتاسیون را اثبات نمی کند بلکه عوامل موثر دیگر چون مشکلات تکنیکی در نگهداری، فیکساسیون و مراحل مختلف پاساژ بافتی و رنگ آمیزی را مطرح می سازد.

در این مطالعه ۶۸٪ تومورها مثبت شدند یعنی TP_{53} تمام افراد سالم را بدرستی سالم تشخیص می دهد ولی از هر صد نفر بیمار فقط می تواند ۶۸٪ آنها راشناسایی کند.

بر طبق این مطالعه، نمونه هایی که در رنگ آمیزی TP_{53} قویاً مثبت می شوند با موارد High grade طبق معیارهای هیستولوژیک هم‌خوانی دارند و از پروگنوز خوبی برخوردار نخواهند بود. آن دسته از کارسینوم های موکواپیدرموئید که در رنگ آمیزی TP_{53} با نتیجه منفی یا مثبت ضعیف همراهند، Low to intermediate grade خواهند بود و نمونه های مثبت متوسط نیز Intermediate to high grade ارزیابی می شوند.

باید توجه داشت که روش رنگ آمیزی ایمنوهیستوشیمی مستلزم تجهیزات آزمایشگاهی خاص، اشکالات تکنیکی و تفسیری، وقت گیر بودن و هزینه زیاد است و از آنجا که برخی تومورها بدلیل تنوع سلولی (مثل موکواپیدرموئید کارسینوما) نتایج متفاوتی در رنگ آمیزی ایمنوهیستوشیمی ممکن است بروز دهند،[۱۵و۱۴] چنانچه پاتولوژیست در افتراق موکواپیدرموئید کارسینومای High grade با اسکواموس سل کارسینوما دچار شک و تردید شود می توان از رنگ آمیزی ایمنوهیستوشیمی CD_{146} (MEL-CAM\) استفاده کرد.[۱۶]

نتیجه گیری

با توجه به یافته های این مطالعه می توان به این نتیجه رسید که با بالا رفتن درجه هیستولوژیک کارسینوم موکواپیدرموئید غدد بزاقی ایمنورآکتیویتی سلولهای تومورال برای مارکر TP_{53} از نظر شدت و میزان بروز بیشتر می شود.

تشکر و قدردانی

در پایان از مشاور محترم آمار آقای مهندس ابراهیم زاده و بخش های آسیب شناسی دانشکده دندانپزشکی، بیمارستان قائم و امید دانشگاه علوم پزشکی مشهد سپاسگزاری می شود.

منابع

1. Neville BW, Damm DD, Allen CM, Bouqout JE. Oral and maxillofacial pathology.2th ed. Philadelphia: WB Saunders Co; 2002: P. 406.
2. Regezi JA, Sciubba JJ, Jordan RC. Oral Pathology. 4th ed. Philadelphia: Saunders Co; 2003: P. 183.
3. Eversole LR. Clinical outline of oral pathology diagnosis and treatment. 3th ed. Ending burg: Churchill & Livingstone; 2002. P. 121, 157, 202.
4. Cawson RA, Binne WH, Speith PM. Lucas pathology tumors of oral tissues. 2th ed. Ending burg: Churchill & Livingstone; 1998. P. 385.
5. Shafer WG, Hine MK, Levy BM. Textbook of oral pathology. 4th ed. Philadelphia: Saunders Co; 1983. P. 248.
6. Sciubba JJ, Kinni M, Sachs SA. Mucoeidermoid carcinoma of parotid gland: an intra oral presentation with wide spread metastases. J Oral Path 1980; 9(6): 350-8.
7. Eversole LR, Sabes WR, Rovins S. Aggressive growth and neoplastic potential of odontogenic cysts. Cancer 1975; 35(1): 270-82.
8. Rosai J, Akerman M. Surgical pathology. 9th ed. Mosby Co; 2004. P. 45.
9. Kumar V, Abbas AK, Fausto N. Robbins and Cotran Pathologic Basis of Disease. 7th ed. Philadelphia: Saunders Co; 2005. P. 302.
10. Dabbs DJ. Diagnostic immunohistochemistry. 1st ed. London: Churchill & Livingstone; 2002. P. 141.
11. Harry N, Abrams R. Dentistry an Illustruted history. 2th ed. Inc Publisher; 1993. P. 15, 33, 41, 66, 67.
12. Yamakazi Y, I tsu chiba. Specific TP_{53} Mutations predid poor prognosis in oral squamous cell carcinoma oral oncology 2003; 39 (2): 163-9.
13. Janti K, Nagpal V, Brbhu R, Das V. Oral cancer: reviewing present understanding of its molecular mechanism and exploring the future direction for its effective management. J Oral Oncology 2003; 39(3): 213-21.

14. El Naggar AK, Bonez NC, Epithelial-Myoepithelial carcinoma of salivary gland. A clinical, pathologic, DNA Flow cytometric and immunohistochemistry study. Am J Clin Pathol 1995; 103: 432-9.
15. Giannoni C, El Naggar AK, Bonez NC. C-erb B-2/Neu oncogene and Ki_{67} analysis in the assessment of palatal salivary gland neoplasms. Otolaryngol head & Neck Surg 1995; 112(3): 391-8.
16. Fabio RP, Le-Miny S, Danyel EDC. Mel-CAM expression in parotid MEC. J Oral Onc 2003; 39(3): 277-8.