

## ارزیابی پیچ‌های ثابت کننده بین فکی در درمان شکستگی‌های فک پایین

دکتر عطاء الله حبیبی\*#، دکتر امین راه پیمان\*\*، دکتر علیرضا حلاج مفرد\*\*\*

\* دانشیار گروه جراحی دهان، فک و صورت دانشکده دندانپزشکی و مرکز تحقیقات دندانپزشکی دانشگاه علوم پزشکی مشهد  
 \*\* استادیار گروه جراحی دهان، فک و صورت دانشکده دندانپزشکی و مرکز تحقیقات دندانپزشکی دانشگاه علوم پزشکی مشهد  
 \*\*\* دستیار تخصصی گروه جراحی دهان، فک و صورت دانشکده دندانپزشکی دانشگاه علوم پزشکی مشهد  
 تاریخ ارائه مقاله: ۸۷/۱۲/۱۸ - تاریخ پذیرش: ۸۸/۳/۹

### Evaluation of Maxillomandibular Fixation Screws in the Management of Mandibular Fractures

Ataollah Habibi\*#، Amin RahPeyma\*\*، AliReza HalajMofrad\*\*\*

\* Associate Professor, Dept of Oral & Maxillofacial Surgery, School of Dentistry and Dental Research Center of Mashhad University of Medical Sciences, Mashhad, Iran.

\*\* Assistant Professor, Dept of Oral & Maxillofacial Surgery, School of Dentistry and Dental Research Center of Mashhad University of Medical Sciences, Mashhad, Iran.

\*\*\* Postgraduate Student, Dept of Oral & Maxillofacial Surgery, Dental School, Mashhad University of Medical Sciences, Mashhad, Iran.

Received: 9 March 2009; Accepted: 30 May 2009

**Introduction:** The use of maxillomandibular fixation screws (MMFS) has become increasingly popular in maxillofacial surgery. This method does not have many of the disadvantages of the arch bar. However, use of this method has not been studied well. The aim of this study was to evaluate the efficacy of fixation and adaptation by means of screw in mandibular fractures.

**Materials & Methods:** In this clinical trial study, approved by ethical committee of Mashhad University of Medical Sciences, maxillomandibular fixation self-tapping screws were used in 28 patients. At least 2 screws were inserted in each jaw and jointed together with wires. The jaws were fixed for 4 weeks in the normal occlusion. Frequency of fracture healing in terms of fracture location as well as healing at fracture sites and frequency of nerve and tooth injury resulting from screw insertion were recorded.

**Results:** Except for one case that developed mild open bite, the other 27 patients were recuperated in function and appearance. There were no dental or sensory complications.

**Conclusion:** Considering the advantages of MMFS in mandibular fracture fixation, application of this device as an alternative to traditional therapy is recommended.

**Key words:** Maxillomandibular fixation screws, fracture, mandible.

# Corresponding Author: habibia@mums.ac.ir  
 J Mash Dent Sch 2009; 33(2): 115-20.

#### چکیده

**مقدمه:** استفاده از پیچ‌های ثابت کننده بین فکی اخیراً در جراحی‌های فک و صورت رواج یافته است. این روش بسیاری از معایب آرچ‌بار را ندارد ولی استفاده از این پیچ‌ها چندان مورد بررسی قرار نگرفته است. هدف این مطالعه ارزیابی موثر بودن درمان شکستگی‌های فک پایین توسط کاربرد پیچ‌های ثابت کننده بین فکی می باشد.

**مواد و روش‌ها:** در این مطالعه کارآزمایی بالینی که مسائلی اخلاقی آن مورد تایید کمیته اخلاق دانشگاه علوم پزشکی مشهد قرار گرفته است، ۲۸ بیمار با شکستگی‌های فک پایین، توسط پیچ‌های ثابت کننده بین فکی Self-tapping شرکت Leibinger تحت درمان قرار گرفتند. در هر بیمار حداقل ۲ عدد پیچ در هر فک قرار داده شده و توسط سیم به یکدیگر متصل شدند و دو فک به مدت ۴ هفته در اکلوزن طبیعی بیمار ثابت شد. فراوانی بهبودی شکستگی‌ها به تفکیک محل شکستگی و بهبودی در محل قرار گرفتن پیچ‌ها و تعیین فراوانی صدمه عصبی و دندانی ناشی از قرار گرفتن پیچ‌ها تعیین گردید.

**یافته‌ها:** بجز یک مورد ایجاد Open bite خفیف، در ۲۷ بیمار دیگر بهبودی در عملکرد و ظاهر آنها بدست آمد. هیچ موردی از عوارض عصبی و دندانی مشاهده نگردید.

**نتیجه‌گیری:** با توجه به مزایای کاربرد پیچ‌های ثابت کننده بین فکی در درمان شکستگی‌های فک پایین نسبت به روش‌های درمانی متداول، کاربرد این روش توصیه می شود.

**واژه‌های کلیدی:** پیچ‌های ثابت کننده بین فکی، شکستگی، فک پایین.

مجله دانشکده دندانپزشکی مشهد / سال ۱۳۸۸ دوره ۳۳ / شماره ۲: ۲۰-۱۱۵.

## مقدمه

به بخش جراحی فک و صورت دانشکده دندانپزشکی مشهد مراجعه کرده بودند بعد از اخذ رضایت‌نامه، به روش کاربرد پیچ‌های ثابت کننده بین فکی<sup>۱</sup> MMFS تحت درمان قرار گرفتند. بیمارانی که دارای تاریخچه بیماری‌های سیستمیک مانند استئوپروز، هایپرتیروئیدسم و انجام رادیوتراپی بودند از مطالعه حذف شدند. همچنین بیماران با شکستگی‌های متعدد در فک پایین یا فک بالا و کودکان در دوره دندان‌های شیری و یا دندان‌های مختلط نیز در مطالعه قرار نگرفتند.

پس از توضیح روش درمان با پیچ‌های ثابت کننده بین فکی و معایب و مزایای آن نسبت به روش‌های متداول و کسب موافقت بیمار، فرمی که شامل مشخصات فردی از جمله سن بیمار و محل شکستگی در فک پایین بود برای هر بیمار تکمیل شد. در درمان همه بیماران از حداقل ۴ عدد پیچ MMFS شرکت (Leibinger (Germany) از جنس تیتانیوم و به قطر ۲ میلی‌متر استفاده گردید.

پیچ‌های بکار برده شده در مندیبل به طول ۱۴ میلی‌متر (از نوع Self-tapping) و در فک بالا به طول ۸ میلی‌متر انتخاب شدند. Screw driver جهت قراردادن پیچ‌ها و سیم استینلس استیل به گیج ۲۴ به منظور متصل کردن پیچ‌ها به یکدیگر مورد استفاده قرار گرفت. محل قرارگیری پیچ‌ها به گونه‌ای انتخاب شد که احتمال صدمه ناخواسته به ساختارهای آناتومیک مهم مثل عصب آلوئولر تحتانی، ریشه دندان‌ها و سینوس فک بالا بسیار کم بوده و در ضمن دسترسی مناسب برای قراردادن پیچ در حین جراحی نیز مقدور باشد.

به منظور برقرار کردن اکلوزن مناسب و ثبات بین فکی در شکستگی‌های گردن کندیل، کروئوئید، راموس و سمفیز فک پایین از دو عدد پیچ MMFS در ناحیه Lateral pyriform فک بالا و دو عدد پیچ دیگر در مدیال عصب چانه‌ای استفاده شده است (تصویر ۱و۲). در بیماران با شکستگی پاراسمفیز یا تنه فک پایین، به دلیل لزوم قرارگیری پیچ‌ها در دو طرف خط

امروزه جهت درمان شکستگی‌های فک پایین بصورت متداول از آرچ‌بار استفاده می‌شود که بدلیل اتصال به دندان‌ها باعث حرکات نامطلوب دندان‌ها و مشکلات پرئودنتال شده و رعایت بهداشت توسط بیمار را مشکل می‌سازد، همچنین احتمال انتقال بیماری‌های خونی به جراح توسط سیم‌های متعدد بسیار زیاد است. از طرف دیگر آرچ‌بار قادر به ایجاد ثبات دندانی بوده ولی نمی‌تواند ثبات اسکلتال ایجاد نماید بنابراین کاربرد آن در مناطق بی دندانی مقدور نمی‌باشد.<sup>(۱و۲)</sup> هدف اصلی در تمام روش‌های درمان شکستگی‌های مندیبل، بدست آوردن اکلوزن مناسب و حرکات TMJ با ثبات، بوسیله جایگذاری مناسب قطعات شکستگی می‌باشد.<sup>(۱)</sup> با توجه به معایب ذکر شده در مورد آرچ‌بار و نیز لزوم انجام ثبات اسکلتال در بعضی موارد، روش‌های جایگزین برای آرچ‌بار بکار برده شده است که یکی از این روش‌ها کاربرد پیچ‌های ثابت کننده بین فکی (MMFS) می‌باشد. این پیچ‌ها قادر به ایجاد ثبات اسکلتال بوده و تحقیقات متعددی بر روی آنها صورت گرفته ولی تاکنون در ایران تحقیقی در این مورد انجام نشده است.

طبق بررسی Imazawa و همکاران<sup>(۱)</sup> ۱۵ بیمار با شکستگی‌های مختلف فکی با پیچ‌های ثابت کننده بین فکی درمان شدند. Onishi و همکاران او در ژاپن از Miniscrew و سیم برای ثابت کردن بین فکی استفاده کردند و آن را روشی موثر و قابل قبول در درمان شکستگی‌های فکی معرفی نمودند.<sup>(۲)</sup>

هدف این مطالعه ارزیابی موثر بودن درمان شکستگی‌های فک پایین توسط کاربرد پیچ‌های ثابت کننده بین فکی می‌باشد.

## مواد و روش‌ها

در این مطالعه کارآزمایی بالینی که مسائل اخلاقی آن مورد تصویب کمیته اخلاق دانشگاه علوم پزشکی مشهد قرار گرفته است، ۲۸ نفر از بیماران با شکستگی مناطق مختلف فک پایین و محدوده سنی ۶۳-۱۵ سال که طی سال ۱۳۸۶-۱۳۸۵

به یکدیگر متصل شدند تا ثبات لازم در حین انجام ثابت‌سازی سخت داخل فکی (Rigid internal fixation) بدست آید سپس سیم‌ها باز شده و اکلوزن کنترل گردید و برش‌ها بخیه شد. جهت برقرار ماندن اکلوزن مناسب، بمدت یک هفته دو فک توسط سیم به یکدیگر ثابت شدند و به مدت سه هفته الاستیک‌تراپی در بیماران صورت گرفت.

در تمامی بیماران بعد از ترخیص، آنتی‌بیوتیک، مسکن و رژیم غذایی پرانرژی و پروتئین بصورت خرد و مخلوط داده شد و بعد از چهار هفته جهت بررسی اکلوزن سیم‌ها باز گردید. بعد از آن پیچ‌های MMFS خارج شده و محل آنها نیازی به انجام بخیه نداشت. در بعضی موارد بدلیل پوشانده شدن پیچ توسط مخاط، ایجاد برش مخاطی در روی محل پیچ تحت بی‌حسی موضعی برای خارج کردن پیچ لازم می‌گردید. جهت بررسی بیماران درمان شده با این روش از معاینات بالینی و رادیوگرافی در زمان مراجعه، یک ماه بعد از درمان و شش ماه بعد از درمان استفاده شد و در صورت بروز علائم بالینی و رادیوگرافی زیر در استفاده از پیچ‌های MMFS در طی دوره پیگیری موارد ذیل ثبت و مورد توجه واقع گردید:

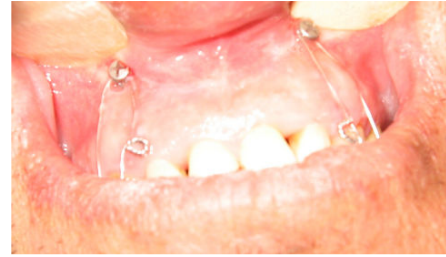۱. متحرک بودن قطعات شکستگی بعد از یک و شش ماه.
۲. وجود رادیولوسنسی غیرطبیعی در آپکس دندان‌های مجاور محل قرارگیری پیچ‌ها بعد از یک و شش ماه.
۳. وجود درد یا عفونت در دندان‌های مجاور محل قرارگیری پیچ‌ها بعد از یک و شش ماه.
۴. ایجاد بی‌حسی لب بالا و پایین یک و شش ماه بعد از قراردادن پیچ‌های MMFS.
۵. عدم وجود اکلوزن مناسب یک و شش ماه بعد از جراحی.
۶. وجود رادیولوسنسی غیرطبیعی در خط شکستگی یک و شش ماه بعد از جراحی.
۷. شکستگی پیچ‌های MMFS حین قراردادن پیچ‌ها.
۸. شل شدن و درآمدن پیچ‌های MMFS در طی دوره IMF. سپس برای توصیف داده‌ها بصورت تعداد و درصد از جداول فراوانی و نمودار استفاده گردید.

شکستگی، یکی از پیچ‌ها در ناحیه تنه مندیبل زیر اپکس ریشه دندان‌های مولر و بالای عصب آلوئولار تحتانی و پیچ دیگری در فک بالا در ناحیه باترس زایگوما قرار داده شده و دو عدد پیچ دیگر در Lateral pyriform فک بالا و در مدیال عصب چانه‌ای قرار گرفت. در صورت لزوم از فضاهای بی‌دندانی جهت قراردادن پیچ‌های MMFS نیز استفاده گردید. به منظور قرار دادن پیچ‌ها ابتدا توسط تزریق بی‌حسی موضعی، محل شکستگی و محل قرار دادن پیچ‌ها را بی‌حس نموده و پس از آن، توسط تیغ جراحی شماره ۱۱، برش کوچکی به طول ۳ میلی‌متر در مخاط روی محل قرار گرفتن پیچ‌ها داده شد. با توجه به Self-tapping بودن پیچ‌ها بعد از دریل نمودن محل آنها، نیازی به Tapping وجود نداشت. پیچ‌ها در فک پایین بصورت Bicortical و در فک بالا بصورت Monocortical از محل برش‌های مخاطی در محل مورد نظر قرار داده شدند. بعد از قرارگیری پیچ‌ها از محکم بودن آنها در محل اطمینان حاصل شده و در صورت عدم استحکام کافی، محل آنها تعویض می‌گردید. پیچ‌های MMFS بکار برده شده دارای دو سوراخ عمود بر هم در ناحیه سرپیچ می‌باشند که می‌توان سیم را در دو جهت عمود بر هم از آن عبور داد. به این شکل سیم‌ها کاملاً به پیچ متصل می‌باشند و در نتیجه امکان جدا شدن اتفاقی سیم از پیچ وجود ندارد.

پیچ‌های فک بالا و پایین توسط سیم به گیج ۲۴ به یکدیگر متصل شدند تا اکلوزن دندانی مناسب بدست آید. در بعضی موارد برای نزدیک کردن قطعات شکستگی به یکدیگر، پیچ‌های دو طرف خط شکستگی توسط سیم به یکدیگر متصل شدند. فک بالا و پایین بمدت چهار هفته در اکلوزن نرمال ثابت گردید (تصویر ۳ و ۴).

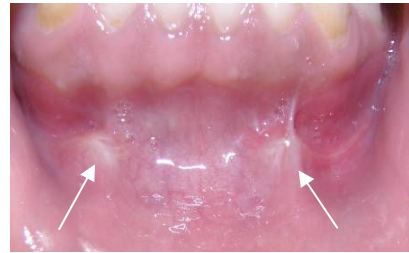در صورت لزوم انجام جراحی Open جهت درمان شکستگی‌های مندیبل با جابجایی قطعات شکستگی، ابتدا پیچ‌های MMFS در محل‌های مورد نظر قرار داده شده سپس برش لازم جهت دسترسی به خط شکستگی داده شد. بعد از جاناندازی مناسب قطعات شکستگی، فک بالا و پایین در اکلوزن مناسب قرار گرفته و سپس پیچ‌های MMFS دو فک و در صورت لزوم پیچ‌های دو طرف خط شکستگی، توسط سیم

۴۰ خط شکستگی در آنها وجود داشت یعنی در ۱۲ نفر (معادل ۴۲/۸ درصد) از بیماران دو خط شکستگی و در بقیه یک خط شکستگی در فک پایین تحت درمان قرار گرفت. محل شکستگی‌ها در نواحی سمفیز، پاراسمفیز، تنه فک پایین، گردن کندیل، انگل و دنتوآلوئولار بود که تعداد خطوط شکستگی در هر یک از این مناطق در نمودار ۱ آمده است.



تصویر ۱: محل قرارگیری پیچ‌ها در فک بالا

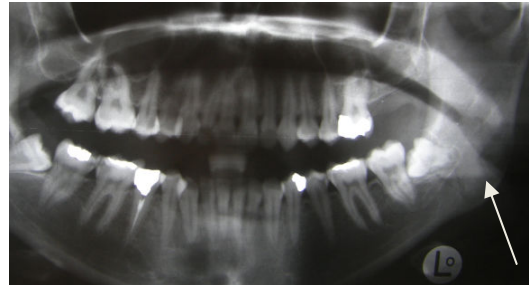
از تعداد ۴۰ خط شکستگی، ۱۶ مورد (معادل ۴۰ درصد) با جابجایی قطعات شکستگی و بقیه موارد (معادل ۶۰ درصد) بدون جابجایی قطعات شکستگی بود.



تصویر ۲: پوشیده شدن پیچ‌ها توسط مخاط اطراف آن بدون وجود التهاب موضعی در فک پایین

از تعداد ۲۸ بیمار درمان شده به این روش فقط در یک نفر (معادل ۳/۵۷ درصد) اکلوزن غیرنرمال و در ۲۷ نفر دیگر (معادل ۹۶/۴۳ درصد) اکلوزن مناسب بعد از یک ماه مشاهده شد. در این یک مورد نیز با استفاده از الاستیک‌تراپی بعد از سه هفته اکلوزن مناسب بدست آمد. منظور از عنوان اکلوزن نرمال، اصلاح فک به موقعیت قبل از شکستگی می باشد.

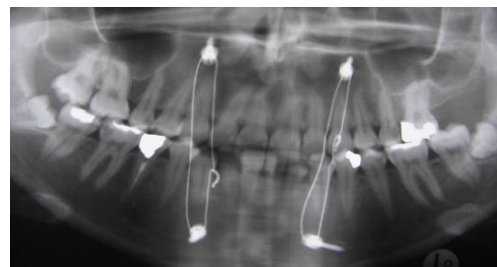
مدت زمان لازم جهت قرارگیری پیچ‌ها در هر بیمار بطور متوسط ۱۲ دقیقه و برای خارج کردن آنها ۱۵ دقیقه بود.



تصویر ۳: رادیوگرافی پانورامیک در شکستگی انگل چپ فک پایین قبل از درمان

در اطراف ۸ عدد از ۱۲۲ پیچ قرار گرفته شده (معادل ۶/۵ درصد) در استخوان التهاب و عفونت بافت نرم مشاهده شد که با تجویز آنتی‌بیوتیک و داروهای مسکن کنترل گردید، با این وجود استحکام سه عدد از پیچ‌ها (معادل ۲/۵ درصد) بعد از سه هفته کاهش یافت.

تعداد ۳۲ عدد (معادل ۲۶/۲ درصد) از موارد پیچ‌ها بعد از یک ماه توسط مخاط کاملاً پوشیده شد، که باعث سخت شدن تعویض سیم های IMF و یا خارج کردن پیچ‌های مزبور می‌گردید، با این حال این شرایط عارضه ای بهمراه نداشته و نشانه ترمیم بسیار عالی محل پیچ‌ها بود. در تمامی بیماران محل قرارگیری پیچ‌ها بعد از خارج کردن آنها، بطور کامل ترمیم یافت و بیماران شکایتی از محل پیچ‌ها نداشتند.



تصویر ۴: رادیوگرافی پانورامیک در شکستگی انگل چپ فک پایین یک ماه بعد از درمان

بی‌حسی لب پایین در یک ماه اول بعد از درمان به روش جراحی باز در ۱۶ بیمار با جابجایی قطعات شکستگی (معادل ۵۷/۱ درصد) مشاهده شد که احتمالاً به دلیل عوارض جراحی باز و کشیده شدن عصب در حین جراحی بوده است. در

## یافته‌ها

از ۲۸ بیمار درمان شده به این روش ۱۷ نفر (معادل ۶۰/۲ درصد) بی‌دندانی پاریسیل و بقیه با دندان بودند و در مجموع

### بحث

در مطالعه ما فقط در یک بیمار (معادل ۳/۵۷ درصد) این بایت قدامی خفیف مشاهده شد که شکستگی فک پایین در این بیمار در ناحیه گردن کندیل بود. درصد ایجاد مالاکلوژن در این بررسی، معادل درصدهای ذکر شده در مطالعات مشابه Liu, Huang, Coburn بدست آمد اما نسبت به نتایج مطالعه Vartanian با ۸/۶ درصد مالاکلوژن کمتر بود.<sup>(۳-۶)</sup>

در مطالعه Imazava هیچ موردی از شل شدن پیچ‌های Self-tap گزارش نشد<sup>(۱)</sup> در حالیکه در مقایسه با مطالعه Poeschl این مقدار یک عدد پیچ از ۸۸ پیچ بکاررفته (معادل ۱/۱ درصد) بود<sup>(۷)</sup> و در مطالعه Coletti، ۱۵ عدد پیچ از کل ۲۲۹ پیچ بکار رفته (معادل ۶/۵ درصد) ذکر گردید.<sup>(۸)</sup> در مطالعه ما شل شدن پیچ‌ها در ۳/۵ درصد آنها ایجاد شد.

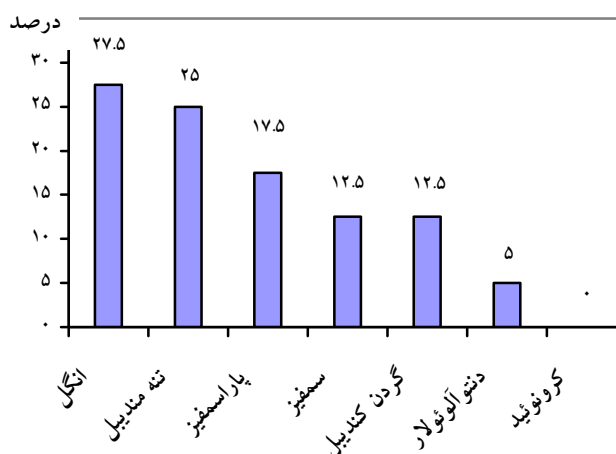
در این مطالعه عوارض دندان‌ناشی از قرارگیری پیچ‌ها مشاهده نشد. در مطالعه Imazava<sup>(۱)</sup>، Vartanian<sup>(۶)</sup>، Poeschl<sup>(۷)</sup> و Fitton<sup>(۹)</sup> نیز هیچ موردی از عوارض دندان‌ناشی گزارش نشد ولیکن در مطالعه Coletti<sup>(۸)</sup> ۴ درصد و در مطالعه Rocchia<sup>(۱۰)</sup> ۱/۵ درصد صدمه به ریشه دندان‌ها ذکر شد. نوع پیچ‌های بکار رفته در مطالعات فوق به ترتیب پیچ Self-tap، Self-tap، Pretap، Self-drill، Self-drill و Self-tap بوده است. مطالب فوق عقیده Fitton در مورد ایمنی بیشتر پیچ‌های Self-drill را تایید نمی‌کند. به نظر می‌رسد که مهمترین عامل در ایجاد عوارض دندان‌ناشی، دقت جراح در هنگام قرار دادن پیچ‌ها می‌باشد و نوع پیچ بکار رفته تاثیر قابل توجهی در آن ندارد.

عوارض عصبی به دلیل قرارگیری پیچ‌ها در بیماران بعد از شش ماه وجود نداشت که مشابه نتایج مطالعات Poeschl<sup>(۷)</sup> و Coletti<sup>(۸)</sup> بود.

شکستگی پیچ در حین قراردادن، در یک مورد (معادل ۰/۸۲ درصد) بود. در مطالعه Imazava<sup>(۱)</sup>، Vartanian<sup>(۶)</sup> شکستگی پیچ مشاهده نشد ولی در مطالعه Coletti<sup>(۸)</sup> این مقدار ۲ درصد بود.

۲۶/۲ درصد از پیچ‌ها توسط مخاط کاملاً پوشیده شد. در مقایسه با مطالعه Poeschl<sup>(۷)</sup> این مقدار ۴/۵ درصد گزارش شده است. خارج کردن پیچ‌ها در این وضعیت در انتهای طول

تمامی موارد ذکر شده حس لب پائین بعد از شش ماه کاملاً بهبود یافت و هیچ موردی از بی‌حسی لب بالا نیز دیده نشد. در رادیوگرافی‌های بعمل آمده هیچ موردی از رادیولوسنسی غیرطبیعی در محل شکستگی‌ها و ریشه دندان‌های مجاور پیچ‌ها مشاهده نشد. از نظر عوارض بالینی ۱۲ نفر (۴۲/۸ درصد) پیچ‌ها توسط مخاط پوشیده شده بود (جدول ۱).



نمودار ۱: نمودار توزیع درصد خطوط شکستگی بر حسب محل شکستگی (n=۴۰).

جدول ۱: توزیع فراوانی عوارض ایجاد شده پس از ۶ ماه بر اساس نوع عارضه

عارضه	تعداد بیماران	درصد بیماران
التهاب بافت نرم اطراف پیچ‌ها	۵	۱۲/۸
التهاب استخوان اطراف پیچ‌ها	۰	۰/۰
پوشیده شدن پیچ‌ها توسط مخاط	۱۲	۴۲/۸
لق شدن پیچ‌ها	۳	۱۰/۷
صدمه به ریشه دندان‌ها	۰	۰/۰
شکسته شدن پیچ‌ها	۱	۳/۵
بی‌حسی لب	۰	۰/۰
سوراخ شدن دست جراح	۰	۰/۰
مال اکلوژن	۱	۳/۵

در رادیوگرافی پانورامیک هیچکدام از بیماران، رادیولوژی غیرطبیعی در خطوط شکستگی و در آپکس دندان‌های مجاور محل قرارگیری پیچ‌ها مشاهده نشد که با مطالعات مشابه هماهنگ بود.<sup>(۱۰ و ۱۱)</sup>

استفاده از پیچ‌های استخوانی در درمان شکستگی‌های فک تحتانی Partially edentulous در بررسی های Mavili ME نتایج قابل قبولی گزارش شده است.<sup>(۱۱)</sup>

با وجود مزایای زیاد پیچ‌های MMFS، کاربرد آنها معایبی نیز دارد که می‌توان از عدم امکان استفاده آنها در کودکان در دوره دندان‌های مختلط شیری-دائمی و در بیماران با شکستگی‌های Comminuted، عدم امکان کاربرد آنها بعنوان Tension band و یا Splint و همچنین هزینه بیشتر پیچ‌ها نسبت به آرج بار نام برد.

#### نتیجه گیری

با توجه به سادگی، ایمن بودن و مزایای این روش، کاربرد آن بعنوان جایگزین مناسبی برای روش‌های متداول توصیه می‌شود.

#### تشکر و قدردانی

این مطالعه با پشتیبانی معاونت پژوهشی دانشگاه علوم پزشکی مشهد انجام شده است که بدینوسیله از این معاونت محترم قدردانی می‌گردد.

درمان مشکل می‌باشد ولیکن در نتیجه درمان بیماران بی‌تاثیر بوده و این وضعیت نشانه سازگاری نسبی بسیار زیاد پیچ‌ها و ترمیم مناسب محل قرارگیری پیچ‌ها می‌باشد.

مدت زمان لازم جهت قراردادن پیچ‌ها در هر بیمار به طور متوسط ۱۲ دقیقه و برای خارج کردن آنها ۱۵ دقیقه بود که با مطالعات مشابه انجام شده هماهنگی داشت<sup>(۷)</sup> و نسبت به مدت زمان لازم برای بستن آرج بار که ۶۰-۴۵ دقیقه می‌باشد بسیار کمتر است.

سه عدد از پیچ‌ها (معادل ۲/۵ درصد) شل شدند. در مطالعه Imazawa<sup>(۱)</sup> و Poeschl<sup>(۷)</sup> شل شدن پیچ‌ها گزارش نشد در حالیکه در مطالعه Coletti<sup>(۸)</sup> این مقدار ۶ درصد بود. ایجاد این حالت احتمالاً به دلیل گرم شدن بیش از حد استخوان در هنگام دریل کردن محل پیچ‌ها در اثر شستشوی ناکافی با نرمال سالین بوده است.

هیچ موردی از پاره شدن دستکش جراح و پرسنل و یا سوراخ شدن دست آنها توسط سیم در حین جراحی گزارش نشد که نشان‌دهنده ریسک صدمه کمتر به جراح و پرسنل نسبت به کاربرد آرج بار می‌باشد زیرا برای بستن آرج بار حداقل ۱۰ سیم در هر فک باید استفاده شود.

#### منابع

1. Imazawa T, Komuro Y, Inoue M, Yanai A. Mandibular fractures treated with maxillomandibular fixation screws (MMFS method). J Craniofac Surg 2006; 17(3): 544-9.
2. Onishi K, Maruyama Y. Simple intermaxillary fixation for maxillomandibular osteosynthesis. J Craniofac Surg 1996; 7(2): 170-2.
3. Coburn DG, Kennedy DW, Hodder SC. Complications with intermaxillary fixation screws in the management of fractured mandibles. Br J Oral Maxillofac Surg 2002; 40(3): 241-3.
4. Huang W, Cao ZQ, Fang D, Hu ZY. Applied research of intermaxillary fixation screw in the jaw fracture. Zhonghua Zheng Xing Wai Ke Za Zhi 2004; 20(5): 364-5.
5. Liu JH, Tang LF, Pan XO, Jin C, Shi CH, Han YM. The use of intermaxillary fixation screws in the management of jaw fractures 2005; 14(3): 321-2.
6. Vartanian AJ, Alvi A. Bone-screw mandible fixation: An intraoperative alternative to arch bars. Otolaryngol Head Neck Surg 2000; 123(6): 718-21.
7. Poeschl PW, Ploder O, Seemann R, Poeschl E. Maxillomandibular fixation using intraoral cortical bone screws and specially designed metal hooks (ottenhaken) in the conservative treatment of mandibular fractures. J Oral Maxillofac Surg 2008; 66(2): 336-41.
8. Coletti DP, Salama A, Caccamese JF. Application of intermaxillary fixation screws in maxillofacial trauma. J Oral Maxillofac Surg 2007; 65(9): 1746-50.
9. Fitton A, Gibbons AJ, Hodder SC. Intermaxillary fixation using drill-free screws. Ann Plast Surg 2003; 50(1): 104-5.
10. Rocca F, Tavolaccini A, Dell'Acqua A, Fasolis M. An audit of mandibular fractures treated by intermaxillary fixation using intraoral cortical bone screws. J Craniofac Surg 2005; 33(4): 251-4.
11. Mavili ME. Titanium screw implants for intermaxillary fixation of partially edentulous jaw. Ann Plast Surg 1997; 39(4): 353-9.