

درمان پیگماتاسیون فیزیولوژیک لثه در نوجوانان توسط تکنیک کرایوسرجری با استفاده از نیتروژن مایع: ارزیابی یک ساله

دکتر علیرضا صراف شیرازی*، دکتر امیر معین تقوی**، دکتر فاطمه خوراکیان***

* استادیار دندانپزشکی کودکان، مرکز تحقیقات دندانپزشکی و دانشکده دندانپزشکی دانشگاه علوم پزشکی مشهد

** دانشیار پرودانتیکس، مرکز تحقیقات دندانپزشکی و دانشکده دندانپزشکی دانشگاه علوم پزشکی مشهد

*** دستیار تخصصی گروه دندانپزشکی کودکان دانشکده دندانپزشکی دانشگاه علوم پزشکی مشهد

تاریخ ارائه مقاله: ۸۸/۶/۱۵ - تاریخ پذیرش: ۸۸/۱۰/۲۰

Treatment of Gingival Physiologic Pigmentation in Adolescent Using Cryosurgery Technique with Liquid Nitrogen: One Year Follow up

AliReza Sarraf Shirazi*, Amir Moein Taghavi**#, Fateme Khorakian***

* Assistant Professor of Pediatric Dentistry, Dental Research Center and Dental School, Mashhad University of Medical Sciences, Mashhad, Iran.

** Associate Professor of Periodontics, Dental Research Center and Dental School, Mashhad University of Medical Sciences, Mashhad, Iran.

*** Postgraduate Student, Dept of Pediatric Dentistry, Dental School, Mashhad University of Medical Sciences, Mashhad, Iran.

Received: 6 September 2009; Accepted: 10 Jan 2010

Introduction: Nowadays esthetics has become a significant aspect in dentistry. Melanin deposition in gingiva is called physiologic pigmentation. Although it does not present a medical concern, the color of gingiva plays an important role in overall oral esthetics, particularly during speech and smiling. Thus, many patients, particularly adolescents seek treatment for their discolored gums. For treatment of this pigmentation, numerous procedures have been suggested, e.g. graft surgery, gingivectomy, electrosurgery, diamond bur abrasion, laser therapy, and cryosurgery and so on. The aim of this study was one year follow up of cryosurgery treatment of physiologic pigmentation of gingiva in adolescents with liquid nitrogen.

Materials & Methods: This case series study, approved by ethical committee of Mashhad University of Medical Sciences, was performed on 15 patients (aged 11-14 years) with gingival physiologic pigmentation. Their black gums of anterior segments of both mandible and maxilla were treated using a liquid nitrogen-cooled cotton swab for 2 times within 2 weeks. Standard high quality oral images were taken at base line and after one, three and twelve months. The darkness and pigmented surface area of the images were compared. Friedman and Wilcoxon tests were used for statistical analysis.

Results: Statistical analysis showed a significant reduction in both pigmented surface area and darkness of gingiva after cryosurgery ($P < 0.001$).

Conclusion: The clinical outcome of cryosurgery with liquid nitrogen for treatment of gingival pigmentation of adolescent patients was very satisfactory. Comparing with other methods, this technique is painless and showed no bleeding, no edema, no infection and no surgical defect or scar. The gingiva will reach its normal color after about two weeks.

Key words: Cryosurgery, pigmentation, gingiva.

Corresponding Author: Moeentaghavi a@mums.ac.ir

J Mash Dent Sch 2010; 33(4): 331-42.

چکیده

مقدمه: امروزه زیبایی از مهمترین جنبه های درمان دندانپزشکی محسوب می شود. پیگماتاسیون فیزیولوژیک لثه باعث رسوب رنگدانه ملانین می باشد. گرچه این هیپرپیگماتاسیون، بیماری محسوب نمی شود اما باعث ملاحظات زیبایی به خصوص هنگام خندیدن و صحبت کردن می شود و افراد، بخصوص جوانان و نوجوانان خواستار درمان رنگ غیرطبیعی لثه های خود می باشند. جهت رفع این مساله روش های مختلفی

مولف مسؤول، آدرس: مشهد، میدان پارک، دانشکده دندانپزشکی، گروه پرودانتیکس تلفن: ۰۵۱۱-۸۸۲۹۵۰۱-۱۵

E-mail: Moeentaghavia@mums.ac.ir

چون: پیوند لثه، جینجیوکتومی، الکتروسرجری، سایش با فرز الماسی، لیزر درمانی، کرایوسرجری و ... استفاده می شود. هدف این مطالعه، استفاده از روش کرایوسرجری با کاربرد نیتروژن مایع برای رفع پیگمانتاسیون لثه در نوجوانان بود.

مواد و روش ها: این مطالعه که مسائل اخلاقی آن مورد تایید و تصویب کمیته اخلاق معاونت پژوهشی دانشگاه علوم پزشکی مشهد رسیده است، بصورت بررسی بیماران (Case series) روی ۱۵ نوجوان ۱۴-۱۱ ساله مبتلا به پیگمانتاسیون لثه انجام شد. لته‌های تیره بیماران توسط سواپ پنبه ای آغشته به نیتروژن مایع در ناحیه قدام دو فک، تحت درمان کرایوسرجری قرار گرفتند. درمان ۲ بار به فواصل ۲ هفته انجام گرفت. عکس‌های یکسان دیجیتال قبل و در فواصل ۱ ماه، ۳ ماه و ۱۲ ماه بعد از درمان تهیه شد. تصاویر از نظر شدت و وسعت سطوح پیگمانته با یکدیگر مقایسه شدند و تست‌های Friedman و Wilcoxon جهت مقایسه تصاویر به کارگرفته شد.

یافته ها: نتایج آزمون‌های آماری، کاهش چشمگیری در شدت و وسعت پیگمانتاسیون لثه قبل و بعد از درمان را نشان دادند ($P < 0.001$).

نتیجه گیری: نتایج کلینیکی کرایوسرجری با نیتروژن مایع در درمان پیگمانتاسیون سیاه رنگ لثه های نوجوانان بسیار راضی کننده بود. در مقایسه با سایر روش‌های رفع پیگمانتاسیون لثه، کرایوسرجری روشی فاقد درد، خونریزی، تورم، عفونت و اسکار جراحی می‌باشد و لثه ظرف مدت دو هفته رنگ طبیعی خود را به دست می آورد.

واژه های کلیدی: کرایوسرجری، پیگمانتاسیون، لثه.

مجله دانشکده دندانپزشکی مشهد / سال ۱۳۸۸ دوره ۳۳ / شماره ۴: ۴۲-۳۳۱.

مقدمه

خاصی دیده می شود.^(۵)

به رغم این که هیپرپیگمانتاسیون لثه در بیشتر موارد خوش‌خیم بوده و نمایانگر مشکل پزشکی خاصی نمی‌باشد اما شکایت از لته‌های سیاه (Black gums) امری رایج می باشد.^(۷-۶) در واقع رنگ لثه و تقاضای برطرف شدن آن نیز در راستای ملاحظات زیبایی به خصوص به هنگام خندیدن یا صحبت کردن می باشد.^(۳و۵) جهت رفع این مساله روش های درمانی مختلفی چون: جینجیوکتومی،^(۸و۹) پیوند اتوگرفت لثه آزاد،^(۱۰و۷و۵) پیوند آلوگراف با ماتریکس بدون سلولی درمال،^(۱۱) الکتروسرجری،^(۵) کرایوسرجری،^(۱۳و۱۲و۴) مواد شیمیایی مثل فنول ۹۰٪ و الکل ۹۵٪، سایش با فرز الماس،^(۴و۵) لیزر Nd.Yag،^(۱۶و۱۵و۱۲) لیزر CO₂،^(۱۹-۱۷و۳) و لیزر دیود نیمه‌رسانا^(۲۰) پیشنهاد شده است.

در این بین، کرایوسرجری به عنوان روشی ساده و موثر در درمان پیگمانتاسیون ملانین لثه توصیف شده است.^(۲۱) به طور کلی کرایوسرجری به معنای جراحی با کمک یخ زدن در دمای بسیار پایین می باشد که توسط مواد مختلفی چون CO₂ مایع، مخلوط یخ و نمک، N₂O

لثه قسمتی از مخاط دهان است که زواید استخوانی آلئوول و اطراف طوق دندان ها را می پوشاند.^(۱) لته‌ها مانند پوست می توانند دچار هیپرپیگمانتاسیون با منشأ داخلی یا خارجی شوند. یکی از مهمترین انواع پیگمانتاسیون داخلی در نتیجه رسوب بیش از حد ملانین روی می دهد.^(۲و۳) رنگ پیگمانتاسیون ملانین دهان از قهوه‌ای روشن تا قهوه‌ای تیره و سیاه متغیر می باشد که این بستگی به مقدار و لوکالیزاسیون ملانین در بافت دارد.^(۲) هر چند این پدیده، اغلب فیزیولوژیک است اما اختلالات پاتولوژیکی همچون سندرم آلبرایت، ملانوما، بدخیم، درمان ضد مالاریا، سندرم پوتز جگر، تروما، هموکروماتوزیس، بیماری ریوی مزمن نیز به عنوان فاکتورهای اتیولوژیک پیگمانتاسیون لثه شناخته شده‌اند.^(۳)

باید دانست پیگمانتاسیون فیزیولوژیک ناشی از فعالیت بالای ملانوسیت هاست و افزایش در تعداد آنها مشاهده نمی شود.^(۲) این نوع پیگمانتاسیون معمولاً به صورت قرینه و دائمی می باشد و ساختار نرمال لثه را تغییر نمی دهد و در همه نوع نژاد و سنین بدون تمایل به جنس

اجرا است.^(۴)

Tal و همکاران در گزارش موردی (Case report) در سال ۱۹۸۷ اثر کرایوسرجری در از بین بردن پیگمانتاسیون لثه را در یک فرد گزارش کردند. به طوریکه نقاط درمان شده پس از ۲۰ ماه نیز بدون پیگمانتاسیون باقی ماندند.^(۱۳) هدف از مطالعه حاضر ارزیابی کارایی درمان کرایوسرجری با نیتروژن مایع بر حذف پیگمانتاسیون لثه در بین نوجوانان می باشد.

مواد و روش ها

۱۵ نوجوان ۱۱-۱۴ ساله (۶ پسر و ۹ دختر) که به علت شکایت از پیگمانتاسیون فیزیولوژیک لثه مراجعه کرده بودند، پس از تکمیل فرم رضایت نامه آگاهانه توسط والدینشان، وارد مطالعه شدند. این بررسی از نوع Case series بود. کمیته منطقه ای اخلاق دانشگاه علوم پزشکی مشهد انجام این طرح را مورد تایید قرار داد. شکایت اصلی مراجعه کنندگان، سیاهی لثه ها و ملاحظات زیبایی و عدم آگاهی از فیزیولوژیک بودن این نوع پیگمانتاسیون و نگرانی از وجود بیماری در نوجوان بود. معیارهای ورود به مطالعه عبارت بودند از: محدوده سنی بین ۱۱-۱۴ سال، وجود پیگمانتاسیون فیزیولوژیک لثه. و معیارهای خروج از مطالعه عبارت بودند از: وجود هرگونه بیماری سیستمیک و یا حساسیت شناخته شده به نیتروژن، وجود هرگونه پرکردگی یا پوسیدگی در دندان های قدامی فکین.

افراد واجد شرایط مذکور بعد از معاینات دندانی و توضیح کامل مراحل درمان، وارد مطالعه می شدند. درمان پیگمانتاسیون این بیماران به روش کرایوسرجری (Cryosurgery) توسط نیتروژن مایع انجام گردید.

نیتروژن مایع مورد نیاز، صبح روز درمان، از کارخانه گاز اکسیژن خوراکیان (که تولید کننده انواع گازهای

مایع و نیتروژن مایع نیز می تواند انجام شود که در این بین نیتروژن مایع به خاطر درجه بسیار پایین کارایی بیشتری دارد.

شدت تخریب بستگی به سرعت یخ زدن، میزان سرما، مدت زمان یخ زدن و سرعت ذوب شدن دارد و بیشترین تخریب زمانی اتفاق می افتد که یخ زدن سریع اما ذوب شدن به آرامی روی داده و نیز این روند تکرار شود.^(۲۱ و ۲۲) به طور کلی سلول های اپی تلیوم، ملانوسیت ها و بافت عصبی نسبت به بافت همبند، پوست و رگ ها مقاومت کمتری در برابر سرما دارند و بیشتر آسیب می بینند.^(۲۲) از جمله فواید کرایوسرجری می توان به عدم نیاز به بخیه و پک جراحی، عدم خونریزی در حین و پس از کار، فقدان نقص ناشی از جراحی، حداقل اسکار، عدم ایجاد عفونت ثانویه و حداقل آسیب به بافت های احاطه کننده مجاور را بر شمرد.^(۲۳ و ۲۴) هر چند تبخیر بالا و شرایط نگهداری دشوار باعث عدم استفاده همه گیر آن شده است.^(۲) معین تقوی و طالبی در سال ۱۳۸۲ شمسی درمان پیگمانتاسیون ملانین لثه روی ۲۰ بیمار بزرگسال به وسیله کرایوسرجری با نیتروژن مایع را مورد بررسی قرار دادند. نواحی درمان شده پس از ۱ تا ۲ هفته بعد از ۱ تا حداکثر ۲ بار کرایوسرجری به فاصله یک هفته ظاهر نرمال پیدا کردند (کراتینیزاسیون پس از ۳ تا ۴ هفته کامل شد) و نتیجه درمان بسیار خوب و قابل قبول بود.^(۱۲)

Yeh در سال ۱۹۹۸ در مطالعه ای اثر تکنیک موثر و ساده کرایوسرجری بر از بین بردن پیگمانتاسیون ملانینی لثه را در ۲۰ بیمار بررسی کرد. نتایج نشان داد که لثه درمان شده ۱-۲ هفته بعد از درمان با کرایوسرجری نرمال به نظر می رسید. در واقع کرایوسرجری تکنیکی ساده و بدون خونریزی برای از بین بردن پیگمانتاسیون ها می باشد و بدون نیاز به بی حسی موضعی و تجهیزات پیشرفته قابل

قدامی دو فک از کاین تا کاین می شد (تصویر ۲). دقیقاً همین مراحل درمان، دو هفته بعد نیز تکرار شد. جهت ثبت و بررسی نتایج حاصله، از هر بیمار، قبل و بعد از درمان، ۵ تصویر استاندارد به شرح زیر تهیه شد: تصویر اول، قبل از درمان، تصویر دوم، دو هفته بعد از مرحله اول درمان (قبل از جلسه دوم کرایوسرجری) و تصاویر سوم تا پنجم، به ترتیب در فواصل ۱ ماه، ۳ ماه و ۱ سال بعد از درمان. کلیه تصاویر به کمک دوربین دیجیتال Canon مدل Ixus 800IS، ساخت کشور ژاپن با شرایط یکسان (وضوح 6/5MegaP، بزرگنمایی x4 و فلاش روشن و حالت ماکرو) تهیه شد. به طوریکه سر بیمار کاملاً عمودی بوده و فاصله دوربین تا بیمار ثابت در نظر گرفته می شد (۳۰ سانتی متر). لب ها و گونه تمامی بیماران به هنگام عکسبرداری با یک دهان باز کن کنار زده می شد (تصویر ۲). در پایان، تمام ۷۵ عکس تهیه شده از کل بیماران (۱۵ بیمار و از هر کدام ۵ تصویر) در یک پوشه الکترونیکی (فولدر) قرار گرفت و توسط یک شخص ناآگاه از تحقیق به صورت اتفاقی شماره گذاری شد. به این ترتیب که شماره عکس ها از هیچ نظمی پیروی نمی کرد و نیز هیچ ارتباطی با شماره بیمار یا مرحله درمان نداشت. سپس دو مشاهده گر به صورت جداگانه با یک ماینیتور (LG Flatron, F700B، ساخت ایران) و با شرایط یکسان (Resolution: 1152x864 pixels, brightness: 50, contrast:100) با استفاده از نرم افزار Windows picture and fax viewer (متعلق به شرکت Microsoft corporation کشور آمریکا)، تصاویر را از لحاظ شدت و سطح پیگمانتاسیون مورد ارزیابی قرار دادند.

بدین شکل که ابتدا شدت تیرگی یا پیگمانتاسیون کلیه تصاویر، بصورت کیفی-رتبه ای بین شماره ۱ تا ۵ (با

صنعتی و درمانی به شکل مایع می باشد) به دانشکده حمل می گشت. جهت انتقال نیتروژن مایع از فلاسک دوجداره ۱ لیتری (جدار داخلی فلزی و جدار خارجی شیشه ای) استفاده می شد.

با توجه به اینکه سرعت تبخیر نیتروژن بسیار بالاست، درب فلاسک به کمک یک یونولیت نیمه بسته می شد تا هم از سرعت تبخیر بکاهد و هم بخارات حاصله امکان خروج از ظرف را داشته باشند تا احتمال انفجار منتفی گردد.

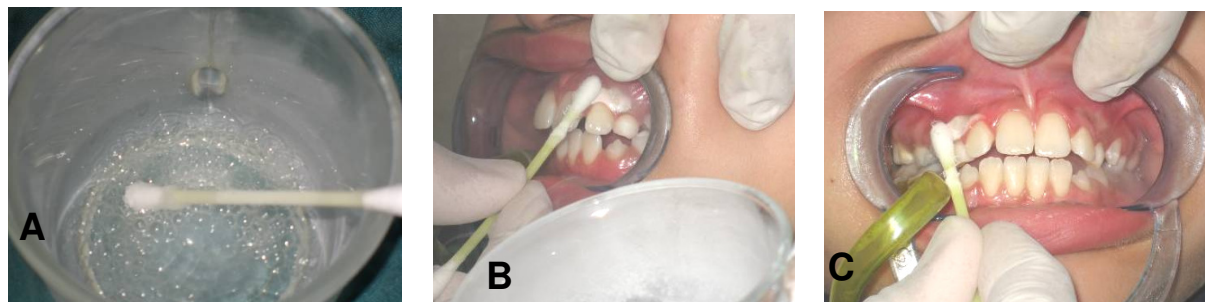
مراحل درمان

پس از انتخاب بیماران، ابتدا ایزولاسیون به کمک رول پنبه و ساکشن برقرار می شد، سپس مناطق هیپرپیگمانته توسط پوار هوا خشک و محلول لیدوکائین ۱۰ درصد به صورت موضعی (Topical) به مدت یک دقیقه جهت حصول بی حسی سطحی، استفاده می شد. در ادامه، عمل کرایوسرجری به کمک نیتروژن مایع با دمای (۱۸۶c) به شیوه زیر انجام می گرفت.

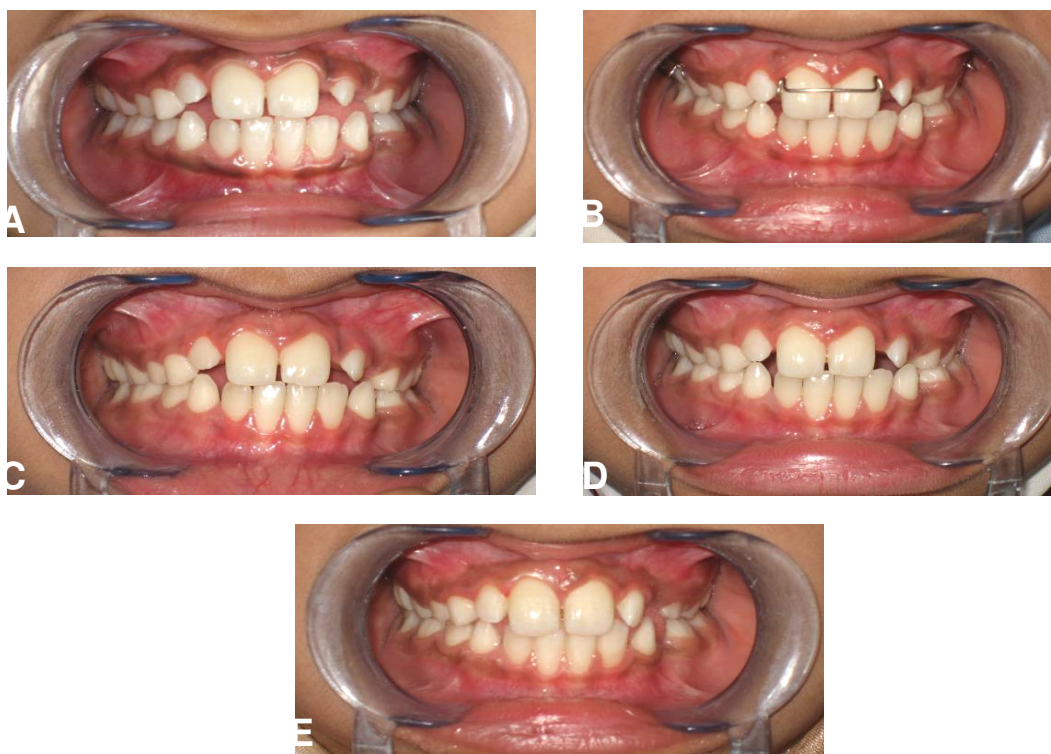جهت هر بیمار مقداری از نیتروژن مایع (حدود ۲۰ سی سی) داخل لیوانی شیشه ای ریخته می شد و توسط سواب پنبه ای (گوش پاک کن) لثه به آن آغشته می گشت، به این ترتیب که سواب روی نواحی پیگمانته چرخانده می شد (تصویر ۱) جهت شروع درمان، ابتدا این عمل از لثه سمت راست فک بالا شروع می شد و سپس به چپ بالا، چپ پایین و نهایتاً به سمت راست پایین ختم می شد. در هر بار آغشته کردن با مشاهده سفید شدن لثه، سواب را برداشته و به سراغ ناحیه مجاور رفته و به دنبال برگشتن رنگ ناحیه (حدوداً پس از ۲۰ ثانیه)، مجدداً ناحیه اول به نیتروژن آغشته می شد به طوریکه هر ناحیه ۳ تا ۴ بار تحت کرایوسرجری قرار می گرفت. کل عمل حدود ۲۵-۲۰ دقیقه به طول می انجامید که شامل لثه ناحیه

و در نهایت با مرتب کردن تصاویر بیماران، شدت و سطح پیگمانتاسیون هر بیمار در پنج مرحله بدست آمد. نتایج توسط نرم افزار SPSS نسخه ۱۱ و آزمون های Spearman correlation و Friedman Test و Wilcoxon مورد ارزیابی قرار گرفتند.

توجه به مقایسه تصاویر با هم) درجه بندی شد بطوریکه تیره ترین لثه رتبه ۵ و کمترین تیرگی معادل ۱ در نظر گرفته شد. سپس مساحت نواحی پیگمانته لثه ها مورد رتبه بندی قرار گرفت. وسعت نواحی پیگمانته هم بین رتبه ۱ تا ۵ (با توجه به مقایسه تصاویر با هم) درجه بندی شد



تصویر ۱ : مراحل درمان. (A) نیتروژن مایع در ظرف مورد استفاده (B و C) نحوه آغشته نمودن لثه به نیتروژن مایع توسط سواب (سواب به صورت چرخشی روی نواحی پیگمانته حرکت داده می شود)



تصویر ۲ : مراحل مختلف درمان یکی از نمونه ها. (A) قبل از درمان (B) پس از جلسه اول (C) یک ماه پس از درمان (D) سه ماه پس از درمان (E) یک سال پس از درمان

یافته ها

ابتدا، جهت بررسی همبستگی پاسخ های دو مشاهده گر، آنالیز آماری Spearman correlation انجام شد که میزان همبستگی برابر ۰/۹۹ تعیین گردید، که نشان دهنده همبستگی بسیار بالای نظرات دو مجری بود. در عین حال، در تصاویری که نظرات مجریان متفاوت بود، میانگین نظرات آنها به عنوان نتایج اصلی در نظر گرفته شد.

نمودارهای ۱ و ۲ بیانگر نتایج به دست آمده از روند کاهش یا افزایش پیگماتاسیون از لحاظ شدت و میزان سطح در ۵ مرحله (۱- قبل از درمان ۲- دو هفته پس از جلسه اول درمان ۳- کنترل ۱ ماهه ۴- کنترل سه ماهه ۵- کنترل یکساله) می باشد.

با توجه به نمودارهای فوق، آزمون فریدمن (Friedman Test) نشان می دهد که هم از لحاظ شدت و هم از لحاظ وسعت سطوح پیگماتاسیون لثه بین مراحل مختلف درمان تفاوت معنی داری وجود دارد ($P < 0/001$). به این ترتیب که از ابتدا تا سه ماه بعد از درمان، کرایوسرجری منجر به کاهش قابل ملاحظه ای هم در شدت و هم در سطح پیگماتاسیون شده است، هرچند در مرحله پنجم، نسبت به مرحله چهارم مقداری عود مشاهده می شود به این معنی که شدت و وسعت پیگماتاسیون پس از یکسال افزایش یافته است. اما به هر شکل، بعد از یکسال هم، کاهش شدت و سطوح پیگماتاسیون، به نسبت مرحله اول باز هم معنی دار بود.

جهت مقایسه دقیق تر با تعدیل خطای نوع ۱، مقایسه دو به دو مراحل به شرح زیر انجام شد:

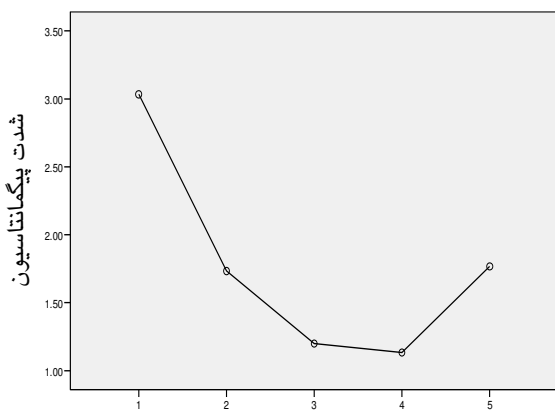
نتایج هر دو مرحله (مرحله ۱ با مراحل ۲، ۳، ۴ و ۵، مرحله ۲ با مراحل ۳، ۴ و ۵ و مرحله ۳ با مراحل ۴، ۵ و مرحله ۴ با مرحله ۵) هم از لحاظ شدت و هم از لحاظ

وسعت پیگماتاسیون با آزمون Wilcoxon مقایسه شدند

(جدول ۱)، که نتایج به صورت زیر ارائه می شود:

براساس جدول فوق، آزمون Wilcoxon نشان می دهد که بین مرحله یک (قبل از درمان) با سایر مراحل از لحاظ شدت و از نظر وسعت پیگماتاسیون تفاوت معنی داری وجود دارد. به این معنی که درمان (حتی با در نظر گرفتن عود یک ساله) باز هم موفقیت آمیز بوده است. همچنین بین مراحل ۲ و ۳ (مقایسه نتایج درمان پس از جلسات اول و دوم) شدت پیگماتاسیون افت معنی داری دارد به این معنی که ۲ بار کرایوسرجری به فاصله دو هفته به نسبت یک بار نتایج قابل قبول تری را ارائه می دهد.

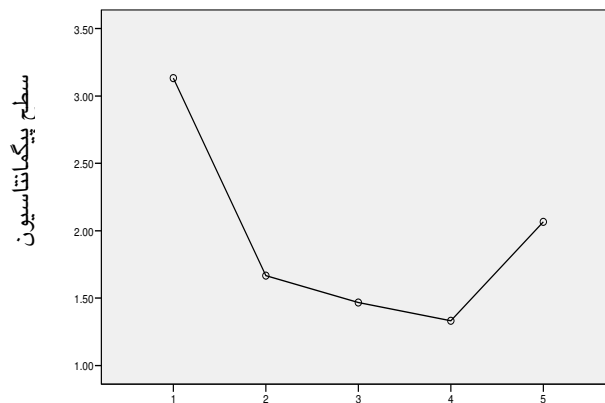
در ضمن در زمان کنترل سه ماهه بیماران، پرسش نامه هایی جهت سنجش رضایت مندی بیماران ارائه شد. توزیع فراوانی پاسخ های داده شده به پرسش (میزان رضایت بیماران از درمان) نشان می دهد که ۱۰۰٪ افراد از نتیجه درمان رضایت داشتند.



نمودار ۱: تغییرات شدت پیگماتاسیون در ۵ مرحله درمان مراحل

درمان : ۱- قبل از درمان ۲- دو هفته پس از جلسه اول درمان

۳- کنترل ۱ ماهه ۴- کنترل سه ماهه ۵- کنترل یکساله



مراحل درمان : ۱- قبل از درمان ۲- دو هفته پس از جلسه اول درمان ۳- کنترل ۱ ماهه ۴- کنترل سه ماهه ۵- کنترل یکساله
نمودار ۲: تغییرات وسعت سطح پیگمانتاسیون در ۵ مرحله درمان

جدول ۱: آزمون Wilcoxon جهت بررسی شدت و وسعت پیگمانتاسیون بین مراحل مختلف

وسعت پیگمانتاسیون		شدت پیگمانتاسیون		
P.value	Z	P.value	Z	
۰/۰۰۱	۳/۴۳	۰/۰۰۱	۳/۳۲	مرحله ۱ و ۲
۰/۰۰۱	۳/۴۳	۰/۰۰۱	۳/۴۴	مرحله ۱ و ۳
۰/۰۰۱	۳/۴۴	۰/۰۰۱	۳/۴۴	مرحله ۱ و ۴
۰/۰۰۲	۳/۰۵	۰/۰۰۱	۳/۲۲	مرحله ۱ و ۵
۰/۰۶۲	۳۱/۸۵	۰/۰۰۶	۳۲/۷۲	مرحله ۲ و ۳
۰/۰۳۹	۲/۰۶	۰/۰۰۷	۲/۶۹	مرحله ۲ و ۴
۰/۰۶۲	۱/۸۶	۰/۸۵	۰/۱۸	مرحله ۲ و ۵
۰/۱۵	۱/۴	۰/۳۱	۱	مرحله ۳ و ۴
۰/۰۰۷	۲/۷	۰/۰۰۷	۲/۷	مرحله ۳ و ۵
۰/۰۰۵	۲/۸	۰/۰۰۴	۲/۸	مرحله ۴ و ۵

بحث

تاکنون درمان‌های مختلفی برای رفع پیگمانتاسیون لثه پیشنهاد شده است که از آن جمله می‌توان به درمان‌های الکتروسرجری، جراحی پیوند لثه، جینجیوکتومی، لیزردرمانی و کرایوسرجری اشاره کرد. در مطالعه حاضر

پیگمانتاسیون ملانین یافته شایعی در بسیاری از نژادها است که در بیشتر موارد فیزیولوژیک می‌باشد^(۱و۴) و دلیل درخواست بیماران برای رفع آن، ظاهر نازیبای آن است.^(۲)

کرده‌اند.^(۲۳و۲۴) گفتنی است که Tal و Esen (جدول ۲) بر لزوم بی حسی قبل از روش لیزرتراپی تاکید می‌کنند.^(۱۶و۱۷) واضح است که روش هایی همچون جراحی، جینجیوکتومی و فرزاژ نیز نیاز به بی حسی عمیق تزریقی دارند.

با توجه به مروری بر مقالات انجام شده (جدول ۲)، به نظر می‌رسد این اولین تحقیق با حجم نمونه قابل قبول روی نوجوانان می‌باشد. سایر مطالعات روی افراد بزرگسال انجام شده است و به نظر می‌رسد با شواهد حاصل از این پژوهش می‌توان این درمان را برای نوجوانان نیز انجام داد.

کرایوسرجری روشی ایمن می‌باشد که نیاز به هیچگونه حفاظتی خاص برای بیمار، دستیار و دندانپزشک ندارد. در لیزرتراپی نیاز به حفاظت از چشم و نیز حفاظت در برابر دود یا بخارات حاصل از اشعه ضروری است^(۲۴) در حالیکه بخارات حاصل از کرایوسرجری هیچگونه اثر مضر روی موجود زنده ندارد^(۲) علاوه بر این به هنگام آغشته کردن لثه به نیتروژن مایع نیاز به تمهیدات خاص جهت بافت‌های مجاور وجود ندارد. Yeh (جدول ۲) نیز تکنیک کرایوسرجری را روش ایمن و غیرتهاجمی می‌داند در حالیکه اشعه لیزر می‌تواند منجر به تحلیل لثه، آسیب به پریوست استخوان و از دست رفتن مینای دندان بشود^(۲۵) روشن است که در مورد تکنیک‌های جراحی، جینجیوکتومی و فرزاژ به علت ماهیت تهاجمی، احتمال آسیب به استخوان‌های زیرین و بافت‌های مجاور، از دست رفتن بافت کراتینیزه و عوارض بعدی بیشتر است.

از روش کرایوسرجری توسط نیتروژن مایع جهت رفع ضایعات پیگمانته لثه‌های نوجوانان استفاده شده است. درمان شامل ۲ مرحله به فاصله ۲ هفته بود. نتایج درمان در زمان های ۱ ماه، ۳ ماه و ۱۲ ماه پس از جلسه اول درمان ارزیابی شدند.

پس از جستجوی سیستماتیک مبتنی بر اصول Evidence Based Medicine در بانک‌های اطلاعاتی: ISI Current Content ISI Web of Science Biological Abstracts، PUBMED و SCOPUS، در رابطه با روش های درمان پیگمانتاسیون لثه، مقالات متعددی بدست آمد که به مهمترین آنها در جدول ۲ اشاره می‌شود. اینک جنبه های مختلف این مطالعه مورد بحث قرار می‌گیرند:

نیتروژن مایع ارزان قیمت است و سایر وسایل مورد نیاز این تکنیک نیز بسیار ابتدایی می باشد. Yeh (جدول ۲) نیز در تحقیقی که با این روش انجام داده است، بر این نکته تاکید می‌کند.^(۲۳و۲۴) بدیهی است سایر تکنیک‌ها همچون لیزر و جراحی نیاز به تجهیزات پیچیده‌تری دارند که نه تنها هزینه درمان را بالا می‌برند بلکه کار با آنها نیازمند مهارت و دقت بیشتری نیز می‌باشد هرچند Mokeem (جدول ۲) کرایوسرجری را پیچیده تلقی کرده و تکنیک فرزاژ را آسان‌تر بیان نموده اما به نظر می‌رسد روش فرزاژ لثه چسبنده، تکنیکی تهاجمی است که نیاز به بی‌حسی داشته و پس از عمل درد و بهبودی طولانی‌تری نسبت به کرایوسرجری دارد^(۱۴) تنها مشکل روش کرایوسرجری تهیه و حمل نیتروژن مایع از محل ساخته شدن به کلینیک می‌باشد.

از طرف دیگر تنها روشی که جهت رفع پیگمانتاسیون لثه نیاز به بی‌حسی تزریقی ندارد، کرایوسرجری است که دیگران نیز در مطالعات خود این نکته را بیان

جدول ۲: تحقیقات و روش های مختلف درمان پیگمانتاسیون فیزیولوژیک لثه انجام شده

نام مؤلف اول و سال	روش رفع پیگمانتاسیون	سن افراد تحت درمان	حجم نمونه	مدت پی گیری	میزان موفقیت
Tal (1987) ⁽¹³⁾	کرایو سرجری با نیتروژن مایع	بزرگسال	۱ بیمار	۲۰ ماه	عدم عود
Bergamaschi (1993) ⁽⁸⁾	جینجیوکتومی	بزرگسال	۵ بیمار	۵ سال	در ۲ نفر ۱/۵ سال پس از جراحی و در ۳ نفر ۳ سال پس از جراحی عود مشاهده شد
Tamizi (1996) ⁽⁷⁾	پیوند اتوگرفت لثه آزاد به روش Partial tickness , full tickness	بزرگسال	۱۰ بیمار	۴/۵ سال	در F.T پس از ۴/۵ سال عدم عود در P.T پس از ۱ سال عود
Yeh (1998) ⁽⁴⁾	کرایو سرجری با نیتروژن مایع	بزرگسال	۲۰ بیمار	۳ ماه تا ۲ سال	عدم عود
Moin taghavi (2003) ⁽¹²⁾	کرایو سرجری با نیتروژن مایع	بزرگسال	۲۰ بیمار		
Tal (2003) ⁽¹⁵⁾	لیزر اربیوم	بزرگسال	۱۰ بیمار	۶ ماه	عدم عود
Esen (2004) ⁽³⁾	لیزر CO ₂	بزرگسال	۱۰ بیمار	۲۴ ماه	در ۲ مورد عود نسبی
Deepak (2005) ⁽⁵⁾	سه روش: سایش با فرز الماسی، پیوند لثه، الکتروسرجری	بزرگسال	۳ بیمار	۳ ماه	کمی عود در تکنیک سایش
Philips (2005) ⁽¹⁰⁾	پیوند بافت همبند زیر اپی تلیوم	بزرگسال	۱ بیمار	۲ ماه	
Pontes (2006) ⁽¹¹⁾	پیوند اتوگرفت لثه با ADM در مقایسه با سایش با فرز الماسی	بزرگسال	۱۵ بیمار	۱۲ ماه	ADM: عود در ۸ نفر فرز الماسی: عود در تمام موارد
Mokeem (2006) ⁽¹⁴⁾	سایش با فرز الماسی	بزرگسال	۳ بیمار	۱۸ ماه	عدم عود
Arikan (2007) ⁽²⁾	کرایو سرجری با TFE	بزرگسال	۲۰ بیمار	۳۰ ماه	عدم عود

است. در عین حال وجود درد و خارش در هفته اول پس از لیزرتراپی گزارش شده است^(۱۵و۱۶) مسلماً احتمال خونریزی، درد، تورم، عفونت و احتیاج به بخیه و پک پریدونتال پس از اعمال تهاجمی مثل جراحی و جینجیوکتومی بیشتر است. Yeh عنوان می کند که پس از

کرایو سرجری تکنیکی با حداقل خونریزی و فاقد درد و تورم می باشد که نیاز به استفاده از بخیه نداشته و هیچگونه عفونتی پس از درمان مشاهده نمی شود. سایرین نیز این موارد را تایید می کنند.^(۴و۲۳) لیزرتراپی نیز به سبب خاصیت سیل عروق خونی با حداقل خونریزی همراه

Arikan تا ۳۰ پس از درمان کرایوسرجری هیچگونه عودی مشاهده نکردند.^(۲۱۳)

در مورد تکنیک لیزردرمانی با Tal, Erbium YAG مطالعه ای تا ۳ ماه و در مطالعه ای دیگر تا ۶ ماه عودی گزارش نکردند.^(۱۵۱۶) در موارد استفاده از لیزر CO₂, Nakamura تا ۱۲ ماه عودی مشاهده نکرد، اما در طی ۲۴ ماه در ۴ نفر از ۷ نفر مقداری عود روی داد^(۱۸) در همین زمینه Esen در طی ۲۴ ماه پس از لیزرتراپی Co₂ در ۲ مورد از ۱۰ بیمار پیگمانتاسیون مجدد را گزارش کرد.^(۳)

Ito تا سه سال پس از جینجیوکتومی عودی مشاهده نکرد^(۹) در حالیکه Bergamshi پس از ۳ سال در ۳ نفر از بیماران بازگشت به رنگ اولیه را گزارش کرد^(۸) در مورد جراحی گرفت، تمیزی و طاهری در مواردی که پیوند به صورت Full thickness انجام شده بود تا ۴/۵ سال، عود پیگمانتاسیون را گزارش نکردند.^(۷)

همچنین Mokeem در مطالعه‌ای تا ۱۸ ماه پس از درمان با تکنیک فرزاژ هیچ گونه عودی مشاهده نکرد^(۱۴) در حالیکه Pontes بعد از ۱۲ ماه در تمام مواردی که حذف پیگمانتاسیون با فرز الماسی صورت گرفته عود کامل، اما در مواردی که از تکنیک جراحی پیوند Allograft استفاده شد، پیگمانتاسیون خفیفی گزارش کرده است.^(۱۱) در کل به نظر می‌رسد در کلیه تکنیک‌ها ممکن است عود درمان مشاهده شود و به بیماران تحت درمان با هر یک از روش‌ها، باید این نکته متذکر شود.

محدودیت‌های مطالعه

این مطالعه فقط روی نوجوانان انجام شده است، بنابراین احتمالاً نتایج آن قابل تعمیم روی تمام سنین نخواهد بود. در ضمن با توجه به نتایج پژوهش‌های موجود،^(۳۷ و ۳۸) عود درمان در کنترل‌های طولانی مدت مشاهده شده است، لذا به نظر می‌رسد انجام کنترل‌های

جراحی نیاز به یک پرودونتال به مدت ۷-۱۰ روز ضروری است در حالیکه لثه درمان شده با کرایوسرجری نیاز به یک پرودونتال ندارد.^(۴) دوره درمان به دنبال کرایوسرجری با نیتروژن مایع کوتاه بوده و لثه طی ۱ تا ۲ هفته ظاهر نرمال پیدا می‌کند به طوری که معین تقوی و طالبی و همچنین Tal (جدول ۲) نیز بر آن تاکید می‌کنند^(۱۲ و ۱۳) ضمن آنکه هیچ گونه اسکار و یا نقص جراحی بر جای نمی‌گذارد. محققین دیگر نیز کرایوسرجری را تکنیکی فاقد نقص ناشی از جراحی و اسکار می‌دانند^(۲۳) علی‌رغم بهبودی سریع کرایوسرجری، بهبودی زخم پس از جراحی ۶ هفته به طول می‌انجامد و اسکار تاخیری نیز بر جای می‌گذارد^(۲۵) Philips (جدول ۲) نیز عنوان می‌کند که ۲ ماه پس از عمل جراحی Graft لثه ظاهری نرمال پیدا می‌کند.^(۱۰)

در این مطالعه، کرایوسرجری در ۲ جلسه به فواصل ۲ هفته انجام شد. با توجه به معنی‌دار بودن تفاوت در شدت پیگمانتاسیون بین دو مرحله می‌توان نتیجه‌گیری کرد که ۲ بار کرایوسرجری منجر به بهتر شدن نتایج درمان می‌شود هرچند برخی محققین یک بار درمان کرایوسرجری را کافی می‌دانند^(۲۳) در ضمن اگر نیاز به جلسه دوم کرایوسرجری باشد ۳ تا ۷ روز زمان بین جلسات توصیه شده است در حالیکه برای لیزر درمانی، چندین هفته زمان بین جلسات مورد نیاز است.^(۴) البته در پژوهش حاضر به علت سن کم بیماران و آمادگی پذیرش مجدد درمان، فاصله بین دو جلسه کرایوسرجری ۲ هفته در نظر گرفته شد.

در این مطالعه تا ۳ ماه پس از درمان، هیچ گونه عودی مشاهده نشد اما پس از ۱۲ ماه عود مختصری دیده شد. که البته باز هم کاهش سطح و شدت پیگمانتاسیون نسبت به پیش از درمان معنی‌دار بود. البته Tal تا ۲۰ ماه و

پیگماتاسیون لثه عود مختصر تا متوسطی را در درازمدت از خود نشان می‌دهند که این مسئله باید قبل از درمان به بیمار تذکر داده شود.

تشکر و قدردانی

این تحقیق در شورای پژوهشی در دانشگاه علوم پزشکی مشهد مورد تأیید قرار گرفت. هزینه این طرح توسط کارخانه گاز اکسیژن خوراکیان و معاونت محترم پژوهشی دانشگاه پرداخت گردید، که بدین وسیله از آنها سپاسگذاری می‌شود.

طولانی‌تر (۲ یا ۳ ساله) می‌تواند نتایج مطمئن‌تری به همراه داشته باشد.

نتیجه‌گیری

درمان کرایوسرجری با نیتروژن مایع جهت رفع پیگماتاسیون فیزیولوژیک لثه در نوجوانان، تکنیکی موفق محسوب می‌شود که نسبت به سایر روش‌ها هزینه پایین‌تر و تجهیزات کمتری نیاز دارد. در این تکنیک برخلاف اغلب روش‌ها درد، خونریزی، نیاز به بی‌حسی تزریقی و پانسمان پریدونتال وجود ندارد. در عین حال به نظر می‌رسد این روش همانند اغلب روش‌های درمان

منابع

1. Fiorellin J, kim D, Ishikawa S. The Gingiva. In: Newman MG, Takei H, Carranza FA. Carranza's Clinical Periodontology. 10th ed. China: Saunders co; 2006. P. 45.
2. Arikian F, Gurkan A. Cryosurgical treatment of gingival melanin pigmentation with tetrafluoroethane. Oral Surg Oral Med Oral Pathol Oral Radiol Endod 2007; 103(4): 452-7.
3. Esen E, Haytac MC, Oz IA, Erdogan O, Karsli ED. Gingival melanin pigmentation and its treatment with the CO2 laser. Oral Surg Oral Med Oral Pathol Oral Radiol Endod 2004; 98(5): 522-7.
4. Yeh CJ. Cryosurgical treatment of melanin-pigmented gingiva. Oral Surg Oral Med Oral Pathol Oral Radiol Endod 1998; 86(6): 660-3.
5. Deepak P, Sunil S, Mishra R, Sheshadri. Treatment of gingival pigmentation: A case series. Indian J Dent Res 2005; 16(4): 171-6.
6. Unsal E, Paksoy C, Soykan E, Elhan AH, Sahin M. Oral melanin pigmentation related to smoking in a Turkish population. Community Dent Oral Epidemiol 2001; 29(4): 272-7.
7. Tamizi M, Taheri M. Treatment of severe physiologic gingival pigmentation with free gingival autograft. Quintessence Int 1996; 27(8): 555-8.
8. Bergamaschi O, Kon S, Doine AI, Ruben MP. Melanin repigmentation after gingivectomy: A 5-year clinical and transmission electron microscopic study in humans. Int J Periodontics Restorative Dent 1993; 13(1): 85-92.
9. Ito H, Okada T, Ishida T, Maruyama T. Treatment and analysis of a clinical case of gingival pigmentation around the restored teeth. Nihon Hotetsu Shika Gakkai Zasshi 1990; 34(1): 1-6. (Japanese)
10. Phillips GE, John V. Use of a subepithelial connective tissue graft to treat an area pigmented with graphite. J Periodontol 2005; 76(9): 1572-5.
11. Pontes AE, Pontes CC, Souza SL, Novaes AB Jr, Grisi MF, Taba M Jr. Evaluation of the efficacy of the acellular dermal matrix allograft with partial thickness flap in the elimination of gingival melanin pigmentation. A comparative clinical study with 12 months of follow-up. J Esthet Restor Dent 2006; 18(3): 135-43.
12. Moin taghavi A, Talebi R. Using Cryosurgery for treatment of pigmented gingiva in adult. FDI World Dental Congress 2003; Sidney, Australia 2003.
13. Tal H, Landsberg J, Kozlovsky A. Cryosurgical depigmentation of the gingiva. A case report. J Clin Periodontol 1987; 14(10): 614-7.
14. Mokeem SA. Management of gingival hyperpigmentation by surgical abrasion-report of three cases. Saudi Dental Journal 2006; 18(3): 162-6.

15. Tal H, Oelgiessr D, Tal M. Gingival depigmentation for aesthetic purposes using erbium:YAG laser: rationale and technique. *Refuat Hapeh Vehashinayim* 2002; 19(4): 25-32, 69. (Japanese)
16. Kawashima Y, Aoki A, Ishii S, Watanabe H, Ishikawa I. Er: YAG laser treatment of gingival melanin pigmentation. *International Congress Series* 2003; 1248: 245-8.
17. Nakamura Y, Hossain M, Hirayama K, Matsumoto K. A clinical study on the removal of gingival melanin pigmentation with the CO2 laser. *Lasers Surg Med* 1999; 25(2): 140-7.
18. Nakamura Y, Funato A, Wakabayashi H, Matsumoto K. A study on the removal of the melanin pigmentation of dog gingiva by CO2 laser irradiation. *J Clin Laser Med Surg* 1992; 10(1): 41-6.
19. Sharon E, Azaz B, Ulmansky M. Vaporization of melanin in oral tissues and skin with a carbon dioxide laser: A canine study. *J Oral Maxillofac Surg* 2000; 58(12): 1387-93.
20. Yousuf A, Hossain M, Nakamura Y, Yamada Y, Kinoshita J, Matsumoto K. Removal of gingival melanin pigmentation with the semiconductor diode laser: A case report. *J Clin Laser Med Surg* 2000; 18(5): 263-6.
21. Burns DA, Breathnach SM, Cox N, Christopher E, Griffiths CE. *Rook's Text Book of Dermatology*. 7th ed. Oxford: Willy-Blackwell Co; 2004. P. 77.
22. Habif TP. *Clinical Dermatology: A Color Guide to Diagnosis and Therapy*. 4th ed. St. Louis: Mosby Co; 2003. P. 678.
23. Yeh CJ. Simple cryosurgical treatment for oral lesions. *Int J Oral Maxillofac Surg* 2000; 29(3): 212-6.
24. Amid R. *Laser Application in Clinical Dentistry*. 1st ed. Tehran: Shaian Nemoodar; 2006; P. 110. (Persian)
25. Perlmutter S, Tal H. Repigmentation of the gingiva following surgical injury. *J Periodontol* 1986; 57(1): 48-50.