

بررسی کارایی روش لیزر فلورسانس در تشخیص حفرات پوسیدگی پروگزیمالی

مجید اکبری*، فرزانه احراری**، حسین حسینی زارچ***، فاطمه موقری پور****

* دانشیار ترمیمی و زیبایی، مرکز تحقیقات دندانپزشکی، دانشکده دندانپزشکی، دانشگاه علوم پزشکی مشهد

** استادیار ارتودانتیکس، مرکز تحقیقات دندانپزشکی، دانشکده دندانپزشکی، دانشگاه علوم پزشکی مشهد

*** استادیار رادیولوژی دهان، فک و صورت، مرکز تحقیقات مواد دندانی، دانشکده دندانپزشکی، دانشگاه علوم پزشکی مشهد

**** دندانپزشک

تاریخ ارائه مقاله: ۹۲/۱/۲۵ - تاریخ پذیرش: ۹۲/۶/۱۸

Assessing the Performance of the Laser Fluorescence Technique in Detecting Proximal Caries Cavities

Majid Akbari*, Farzaneh Ahrari**#, Hossein Hoseini-Zarch***, Fatemeh Movagharipour****

* Associate Professor of Operative Dentistry, Dental Research Center, School of Dentistry, Mashhad University of Medical Sciences, Mashhad, Iran.

** Assistant Professor of Orthodontics, Dental Research Center, School of Dentistry, Mashhad University of Medical Sciences, Mashhad, Iran.

*** Assistant Professor of Maxillofacial Radiology, Material Research Center, School of Dentistry, Mashhad University of Medical Sciences, Mashhad, Iran.

**** Dentist

Received: 14 April 2013; Accepted: 9 September 2013

Introduction: Diagnosing the necessity of cavity preparation and restoration in demineralized proximal areas is always considered as a challenge in restorative treatment planning. The purpose of this study was to assess the performance of the laser fluorescence (LF) technique in detection of proximal cavities.

Materials & Methods: In this clinical trial, 44 proximal surfaces in 38 dental students were evaluated. The selected patients had radiolucent proximal lesions restricted to inner half of enamel or outer third of dentine in bitewing radiographs (BW). DIAGNOdent pen (LF pen) device was used to determine the presence or absence of caries cavities in suspected proximal surfaces. Orthodontic elastic separators were then placed in the contact areas to provide enough space for direct visual and tactile examination. The sensitivity, specificity and accuracy of the laser fluorescence technique were calculated versus the reference standard. The ROC curve was drawn and the best cut-off to determine the presence or absence of proximal cavities was determined.

Results: Using DIAGNOdent pen, the optimal cut-off for detecting proximal cavities was 18. The sensitivity, specificity and accuracy of DIAGNOdent pen for diagnosing proximal caries cavities were 100 per cent, 97.3 per cent and 97.7 per cent, respectively.

Conclusion: Due to the high diagnostic accuracy of DIAGNOdent pen in detecting proximal caries cavities, it can be used as a valuable supplement in restorative treatment planning.

Key words: Laser fluorescence, proximal caries, DIAGNOdent, caries detection.

Corresponding Author: AhrariF@mums.ac.ir

J Mash Dent Sch 2013; 37(3): 195-204.

چکیده

مقدمه: تشخیص نیاز نواحی معدنی‌زدایی شده پروگزیمالی به تهیه حفره و ترمیم، همواره به عنوان یک موضوع چالش برانگیز در طرح درمان‌های ترمیمی مطرح بوده است. هدف از این مطالعه بررسی کارایی روش لیزر فلورسانس (LF) در تشخیص حفرات پروگزیمالی بود.

مولف مسؤؤل، نشانی: مشهد. میدان پارک، دانشکده دندانپزشکی، گروه ارتودنسی. تلفن: ۵۱۱-۸۸۲۹۵۰۱-۱۵

E-mail: AhrariF@mums.ac.ir

مواد و روش‌ها: در این مطالعه بالینی، تعداد ۴۴ سطح پروگزیمالی در ۳۸ دانشجوی دندانپزشکی مورد بررسی قرار گرفت. بیماری‌های انتخاب شدند که در رادیوگرافی بایت وینگ دارای ضایعات پروگزیمالی رادیولوسنت در نیمه داخلی مینا یا یک سوم خارجی عاج بودند. از دستگاه DIAGNOdent pen (LF pen) برای تعیین وجود یا عدم وجود حفره پوسیدگی در سطوح پروگزیمالی مشکوک به پوسیدگی استفاده شد. سپس جداکننده‌های لاستیکی در نواحی تماس قرار داده شدند تا فضای کافی جهت معاینه مستقیم با سوند فراهم شود. حساسیت، ویژگی و دقت روش تشخیصی لیزر فلورسانس در برابر استاندارد تشخیصی محاسبه شد. منحنی ROC ترسیم شد و بهترین Cut-off برای تعیین وجود یا عدم وجود حفرات پروگزیمالی تعیین گردید.

یافته‌ها: بهترین Cut-off در تشخیص حفرات پروگزیمالی با DIAGNOdent pen عدد ۱۸ بود. حساسیت، ویژگی و دقت DIAGNOdent pen در تشخیص حفرات پوسیدگی پروگزیمالی به ترتیب ۱۰۰ درصد، ۹۷/۳ درصد و ۹۷/۷ درصد به دست آمد.

نتیجه‌گیری: با توجه به دقت بالای تشخیصی DIAGNOdent pen در تشخیص حفرات پروگزیمالی در دندان‌های خلفی، می‌توان از آن به عنوان ابزار کمکی در طرح درمان‌های ترمیمی استفاده نمود.

واژه‌های کلیدی: لیزر فلورسانس، پوسیدگی پروگزیمالی، دیاگنودنت، تشخیص پوسیدگی. مجله دانشکده دندانپزشکی مشهد / سال ۱۳۹۲ دوره ۳۷ / شماره ۳: ۲۰۴-۱۹۵.

مقدمه

پوسیدگی حفره دار و بدون حفره افتراق قائل شود، زیرا تا زمانی که حفره پوسیدگی تشکیل نشده است، می‌توان با استفاده از فلوراید یا سایر فرآورده‌های پروفیلاکتیک، مواد معدنی از دست رفته در طی تشکیل ضایعه را بازبایی کرد و حتی سبب شد که دندان به پیدایش پوسیدگی بعدی مقاوم تر شود.^(۳-۵) تاکنون تلاش‌های زیادی برای دستیابی به روش‌های تشخیصی مکمل که دقت بالاتری از معاینه با سوند و رادیوگرافی بایت‌وینگ در تشخیص پوسیدگی پروگزیمالی داشته باشند، انجام شده است.

DIAGNOdent یک لیزر تشخیصی کم توان است (طول موج ۶۵۵ نانومتر، توان ۱ میلی وات) که می‌توان آن را برای تشخیص پوسیدگی دندان‌ها در سطوح صاف و سطوح اکلوزال به کار برد. نور قرمزی که توسط لیزر به دندان تابیده می‌شود سبب ایجاد فلورسانس در بافت دندان‌ها پوسیده می‌شود. این نور فلورسانس بازتاب شده توسط دستگاه اندازه‌گیری می‌شود و به صورت یک عدد از ۰ تا ۹۹ مطابق با مرحله پیشرفت پوسیدگی نمایش داده می‌شود. دستگاه DIAGNOdent 2095 که در سال ۱۹۹۸ معرفی شد تنها برای تشخیص پوسیدگی‌های اکلوزالی مناسب بود. حدود ۶ سال بعد یعنی در سال ۲۰۰۴ بود که

تشخیص نیاز نواحی معدنی زدایی شده پروگزیمالی به تهیه حفره و ترمیم، همواره به عنوان یک موضوع چالش برانگیز در طرح درمان‌های ترمیمی مطرح بوده است. معاینه چشمی حساسیت پایینی در تشخیص پوسیدگی‌های پروگزیمالی دارد^(۱،۲) و به همین دلیل بیشتر کلینیسین‌ها از رادیوگرافی بایت‌وینگ برای این منظور استفاده می‌کنند که بیمار را در معرض اشعه یونیزان قرار می‌دهد. اگرچه رادیوگرافی بایت‌وینگ حساسیت بالاتری نسبت به معاینه چشمی در تشخیص پوسیدگی‌های پروگزیمالی دارد،^(۱،۲) ولی در افتراق دیمینرالیزاسیون مینا از حفرات پوسیدگی چندان کارآمد نیست.

تشخیص زودهنگام پوسیدگی‌های پروگزیمالی بااهمیت است، چرا که آنها ممکن است به سرعت و در حالی که نسج اکلوزالی هنوز باقی مانده است به سمت پالپ پیشرفت کنند. تشخیص زودهنگام به دندانپزشک این امکان را می‌دهد که با انجام اقدامات رمینرالیزاسیون یا آماده‌سازی محافظه‌کارانه حفره از پیشرفت ضایعه و آسیب پالپی جلوگیری نماید. با وجود این، برای ارائه طرح درمان صحیح، دندانپزشک باید بتواند بین ضایعات

در تشخیص حفرات پوسیدگی پروگزیمالی بود.

مواد و روش‌ها

در یک فراخوان، از دانشجویان دندانپزشکی دانشکده دندانپزشکی دانشگاه علوم پزشکی مشهد که دارای رادیوگرافی‌های بایت وینگ خلفی گرفته شده در ظرف یک ماه قبل بودند خواسته شد تا برای بررسی بیشتر روند پوسیدگی به نویسنده اول مراجعه نمایند. تمام رادیوگرافی‌های بایت وینگ تحت شرایط یکسان (ولتاژ ۶۶ kV، شدت ۸ mA و زمان پرتودهی ۰/۲ ثانیه) با استفاده از دستگاه داخل دهانی Planmeca (Model PM-2002, Planmeca Oy, Helsinki, Finland) در بخش رادیولوژی دانشکده دندانپزشکی مشهد و با کمک نگهدارنده بایت وینگ گرفته شده بودند. از ۱۳۲ دانشجویی که با رادیوگرافی بایت وینگ مراجعه نمودند، تعداد ۴۴ ضایعه رادیولوسنت در سطوح پروگزیمال دندان‌های خلفی ۳۸ بیمار انتخاب شد. سطوح انتخاب شده دارای رادیولوسنسی در نیمه داخلی مینا یا یک سوم خارجی عاج بودند. در معاینه بالینی، دندان‌های انتخاب شده با دندان‌های مجاور در تماس بودند. دندان‌هایی که مارژینال ریج پوسیده یا پوسیدگی مشهود در سطوح پروگزیمال یا اکلوزال داشتند و همچنین دندان‌هایی که دارای رستوریشن در سطح پروگزیمال یا پیت هیپوپلاستیک بودند از مطالعه خارج شدند. پروتکل تحقیق در کمیته اخلاق دانشگاه علوم پزشکی مشهد به تصویب رسید و بعد از توضیح مراحل تحقیق، رضایت آگاهانه از شرکت‌کنندگان گرفته شد.

سطوح مشکوک به پوسیدگی توسط مخلوط پودر پامیس و آب تمیز شد و از ناحیه تماس نخ دندان عبور داده شد. بعد از خشک کردن دندان با پوار هوای ملایم، از یک دستگاه لیزر فلورسانس (DIAGNOdent Pen,

DIAGNOdent pen به حرفه دندانپزشکی معرفی گردید. این دستگاه دارای یک سر ویژه طراحی شده برای تشخیص ضایعات پروگزیمالی است. تاکنون مطالعات زیادی در زمینه بررسی حساسیت و ویژگی DIAGNOdent در تشخیص پوسیدگی اکلوزالی،^(۶) پوسیدگی ثانویه،^(۷،۸) و پوسیدگی باقیمانده^(۹،۱۰) در شرایط بالینی و آزمایشگاهی انجام شده است، ولی در زمینه کارایی بالینی این دستگاه در تشخیص پوسیدگی‌های پروگزیمالی اطلاعات کافی در دست نیست. اگرچه در برخی از مطالعات از DIAGNOdent برای تشخیص پوسیدگی پروگزیمالی در دندان‌های کشیده شده استفاده شده است،^(۱۱-۱۵) ولی محیط نگهداری دندان‌ها و همانندسازی نقاط تماس در شرایط آزمایشگاهی تفاوت زیادی با شرایط داخل دهانی دارد. در اغلب مطالعاتی نیز که در زمینه کارایی DIAGNOdent pen در تشخیص پوسیدگی سطوح صاف در شرایط بالینی انجام شده است،^(۱۶-۱۹) دندان‌های شیری خلفی مورد بررسی قرار گرفته‌اند که مورفولوژی (ضخامت مینا و عاج) و درجه مینرالیزاسیون آنها متفاوت از دندان‌های دائمی است.

مطالعات قبلی نشان داده‌اند که در اغلب رادیولوسنسی‌های پروگزیمالی مشاهده شده در مینا یا نیمه خارجی عاج در رادیوگرافی بایت وینگ، حفره پوسیدگی هنوز تشکیل نشده است و بنابراین می‌توان آنها را با روش‌های رمینرالیزاسیون درمان کرد.^(۲۰-۲۳) برای غلبه بر محدودیت رادیوگرافی بایت وینگ در تشخیص حفرات پروگزیمالی کاربرد روش‌های تشخیصی کمکی مانند DIAGNOdent pen ممکن است به کلینیسین در تشخیص ضایعاتی که واقعاً نیاز به مداخله ترمیمی دارند کمک نماید. هدف از این مطالعه بررسی کارایی روش تشخیصی لیزر فلورسانس با استفاده از دستگاه DIAGNOdent pen

گرفت. متخصص ترمیمی سطوح را به صورت زیر رتبه‌بندی کرد:

رتبه ۱: سطح مینا صاف است یا دارای ضایعه پوسیدگی بدون تشکیل حفره می‌باشد که به صورت تغییر رنگ سفید یا قهوه‌ای بدون از دست رفتن انسجام مینا دیده می‌شود.

رتبه ۲: سطح مینا ضایعه پوسیدگی حفره‌دار را نشان می‌دهد که به صورت از دست رفتن تمامیت مینا در طی معاینه چشمی و لمسی با سوند دندانپزشکی مشخص می‌شود.

آزمون Intra-class correlation coefficient (ICC) برای بررسی قابلیت اعتماد درون مشاهده‌گر در ارزیابی لیزر فلورسانس به کار رفت. منحنی ROC (Receiver operating characteristic) ترسیم گردید تا کارایی DIAGNOdent pen را در تشخیص ضایعات پروگزیمالی حفره‌دار تعیین کند. مساحت زیر منحنی محاسبه شد و بهترین Cut-off که بالاترین مجموع حساسیت و ویژگی را به دست دهد، تعیین گردید. حساسیت (نسبتی از نمونه‌های بیمار که درست تشخیص داده شده است)، ویژگی (نسبتی از نمونه‌های سالم که درست تشخیص داده شده است) و دقت (درصد تشخیص صحیح در تمام نمونه‌ها شامل سالم و بیمار) مربوط به روش لیزر فلورسانس در برابر استاندارد تشخیصی محاسبه شد. داده‌ها با استفاده از نرم‌افزار SPSS با ویرایش ۱۶ مورد تجزیه و تحلیل آماری قرار گرفت و سطح معنی‌داری $P < 0/05$ در نظر گرفته شد.

یافته‌ها

در این مطالعه ۲۶ دندان پره مولر (۵۹/۱ درصد) و ۱۸ دندان مولر (۴۰/۹ درصد) مورد ارزیابی قرار گرفت. تکرارپذیری داده‌های لیزر فلورسانس خیلی زیاد بود و

(KaVo, Biberach, Germany) برای تشخیص پوسیدگی پروگزیمال استفاده شد. بررسی توسط یک محقق که قبل از شروع تحقیق آموزش کافی در این زمینه دیده بود و از ارزیابی رادیوگرافی اولیه آگاهی نداشت، انجام گرفت. از پروب ۱ (تیپ پروگزیمال) دستگاه برای ارزیابی لیزر فلورسانس استفاده شد. این تیپ که از جنس سافایر (Sapphire) است به یک منشور مجهز می‌باشد که اشعه لیزر را ۱۰۰ درجه منحرف می‌کند تا دسترسی به ناحیه پروگزیمال و اندازه‌گیری فلورسانس حاصل از ساختار دندانی پوسیده امکان‌پذیر گردد. قبل از استفاده، دستگاه با استفاده از یک جسم سرمایی ویژه مطابق با دستورالعمل کارخانه سازنده کالیبره شد. پروب دستگاه یک بار از سمت باکال و بار دیگر از سمت لینگوال در زیر نقطه تماس در سطح پروگزیمال مشکوک وارد و سپس به طرف سطح اکلوزال حرکت داده شد. بالاترین عدد به دست آمده از دو سمت برای آن سطح پروگزیمال ثبت گردید. ده بیمار به صورت تصادفی انتخاب و یک هفته بعد از اندازه‌گیری اولیه، توسط همان محقق مجدداً ارزیابی شدند تا تکرارپذیری درون-مشاهده‌گر ارزیابی شود.

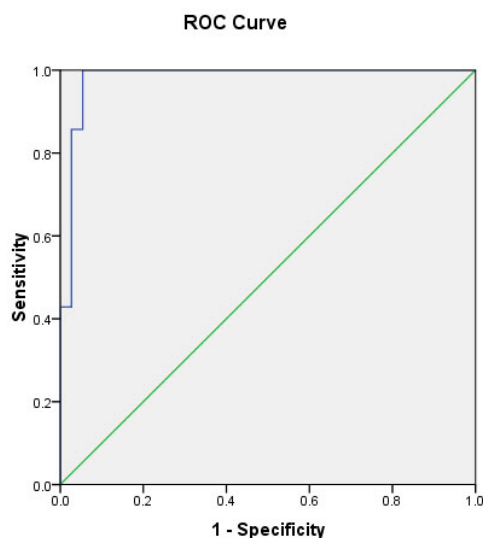
استاندارد تشخیصی: بعد از بررسی پوسیدگی با لیزر دیاگنودنت، جداکننده‌های لاستیکی (Ortho Technology, Tampa, Florida, USA) با استفاده از پلایر مخصوص در ناحیه تماس قرار داده شدند و به مدت دست کم ۴۸ ساعت در ناحیه نگه داشته شدند تا فضای کافی بین دندان‌ها ایجاد و به این ترتیب امکان معاینه چشمی و لمسی نواحی تماس فراهم گردد. جداکننده‌های لاستیکی در جلسه ملاقات بعدی برداشته شدند، سطح پروگزیمال با نخ دندان تمیز شد و سپس توسط آینه دندانپزشکی و سوند ارزیابی گردید. ارزیابی توسط یک متخصص ترمیمی که از نتایج ارزیابی لیزر فلورسانس آگاه نبود انجام

جدول ۱: تعداد سطوح پروگزیمالی سالم/دمینرالیزه و حفره دار بر طبق روش تشخیصی لیزر فلورسانس (در Cut-off ۱۸) و معاینه چشمی و لمسی (استاندارد تشخیصی)

استاندارد تشخیصی			
لیزر فلورسانس	حفره دار (+) سالم/دمینرالیزه (-) کل		
حفره دار (+)	۷	۱	۸
سالم/دمینرالیزه (-)	۰	۳۶	۳۶
کل	۷	۳۷	۴۴

جدول ۲: حساسیت، ویژگی و فاصله اطمینان ۹۵٪ برای روش لیزر فلورسانس در نقاط Cut-off ۱۶ و ۱۸

Cut-off	حساسیت (درصد)	فاصله اطمینان ۹۵٪	ویژگی (درصد)	فاصله اطمینان ۹۵٪
۱۶	۱۰۰/۰	۱۰۰-۶۴/۵	۹۱/۸	۷۸/۷-۹۷/۲
۱۸	۱۰۰/۰	۱۰۰-۶۴/۵	۹۷/۳	۸۶/۵-۹۹/۵



تصویر ۱: منحنی ROC برای نشان دادن کارایی DIAGNOdent pen در تشخیص حفرات پوسیدگی پروگزیمالی

مقدار ضریب همبستگی درون گروهی (ICC) برابر ۰/۹۶۹ به دست آمد. از ۴۴ سطح مورد بررسی، ۳۱ سطح (۷۰/۵ درصد) دارای رادیولوسنسی محدود به نیمه داخلی مینا و ۱۳ سطح (۲۹/۵ درصد) دارای ضایعات رادیولوسنت گسترش یافته به عاج بودند. تعداد سطوح سالم/دمینرالیزه و حفرات پوسیدگی پروگزیمالی بر طبق روش تشخیصی لیزر فلورسانس و استاندارد تشخیصی (معاینه چشمی و لمسی) در جدول ۱ ارائه شده است. معاینه چشمی با سوند نشان داد که ۷ سطح (۱۶ درصد) دارای پوسیدگی پروگزیمالی حفره دار بودند و ۳۷ سطح باقیمانده (۸۴ درصد) سالم یا دارای ضایعات پوسیدگی اولیه (بدون تشکیل حفره) بودند (جدول ۱). در همه سطوح دارای حفره پوسیدگی، رادیولوسنسی پروگزیمال به یک سوم خارجی عاج گسترش یافته بود و به عبارتی تشکیل حفره پوسیدگی در هیچ یک از رادیولوسنسی‌های پروگزیمالی محدود به نیمه داخلی مینا مشاهده نشد.

منحنی ROC مربوط به روش تشخیصی لیزر فلورسانس در تصویر ۱ نشان داده شده است. مساحت زیر منحنی مقدار ۰/۹۸۱ به دست آمد که کارایی بالای DIAGNOdent pen را در تشخیص حفرات پروگزیمالی نشان می‌دهد. بهترین Cut-off برای DIAGNOdent pen در تشخیص حفرات پروگزیمالی عدد ۱۸ بود که در آن بهترین توازن بین حساسیت و ویژگی وجود داشت. در این Cut-off مقادیر حساسیت، ویژگی و دقت روش لیزر فلورسانس در تشخیص حفرات پروگزیمالی به ترتیب ۱۰۰ درصد، ۹۷/۳ درصد و ۹۷/۷ درصد به دست آمد (جدول ۲). وقتی Cut-off عدد ۱۶ در نظر گرفته شد، مقادیر حساسیت، ویژگی و دقت روش لیزر فلورسانس به ترتیب ۱۰۰ درصد، ۹۱/۸ درصد و ۹۳/۱ درصد محاسبه شد.

بحث

در این مطالعه کارایی روش لیزر فلورسانس در تشخیص حفرات پوسیدگی پروگزیمالی بررسی شد. از رادیوگرافی بایت وینگ به عنوان ابزار غربالگری برای انتخاب بیمارانی استفاده شد که دارای ضایعه پروگزیمالی رادیولوسنت محدود به نیمه داخلی مینا یا یک سوم خارجی عاج بودند. در این گونه بیماران تصمیم گیری در مورد درمان محافظه کارانه یا تراش و ترمیم دندان دشوار است. با وجود این، در شرایط بالینی، نکته کلیدی افتراق بین ضایعات پروگزیمالی حفره دار و بدون حفره است، زیرا پوسیدگی‌های اولیه را می‌توان تا زمانی که یکپارچگی سطح مینا به مخاطره نیفتاده است، رمینرالیزه نمود. روش تشخیصی به کار رفته در این تحقیق نشان داد که از ۴۴ سطح پروگزیمالی دارای رادیولوسنسی، در ۷ سطح تشکیل حفره پوسیدگی اتفاق افتاده بود و ۳۷ سطح باقی مانده یا سالم و یا دارای پوسیدگی اولیه بدون تشکیل حفره بودند. در مطالعه حاضر، در کلیه ضایعات پروگزیمالی مشاهده شده در نیمه داخلی مینا و ۶۶ درصد از ضایعات گسترش یافته به یک سوم خارجی عاج، حفره پوسیدگی هنوز تشکیل نشده بود و این امر در توافق با یافته‌های مطالعات پیشین^(۲۱-۲۳) است. مقدار بالای ضریب همبستگی درون گروهی (ICC) در ارزیابی مجدد سطوح نشان داد که تشخیص پوسیدگی سطوح صاف با DIAGNOdent به خوبی قابل تکرار بود.

حساسیت و ویژگی DIAGNOdent در تشخیص حفرات پروگزیمالی به ترتیب ۱۰۰ درصد و ۹۷/۳ درصد به دست آمد. منحنی ROC برای DIAGNOdent بسیار نزدیک به گوشه بالایی سمت چپ نمودار قرار گرفت و سبب شد که مساحت ناحیه زیر منحنی برابر ۰/۹۸۱ به دست آید که این امر دقت بالای روش لیزر فلورسانس را

در تشخیص ضایعات پوسیدگی که نیاز به مداخله ترمیمی دارند، نشان می‌دهد. مطالعات بالینی اندکی در زمینه کارایی لیزر فلورسانس در تشخیص حفرات پروگزیمالی انجام شده است. Novaes و همکاران^(۱۷،۱۹) در زمره اولین کسانی بودند که از DIAGNOdent pen برای تشخیص پوسیدگی سطوح صاف در شرایط بالینی استفاده نمودند و اعتبار نتایج به دست آمده را بعد از جداسازی موقت دندان‌ها با لاستیک‌های ارتودنسی سنجیدند. این محققان دریافتند که کارایی DIAGNOdent pen در تشخیص حفرات پوسیدگی در سطح پروگزیمال دندان‌های خلفی شیری مشابه با رادیوگرافی بایت وینگ بود.^(۱۷،۱۹) در مطالعه آنها مقادیر حساسیت روش لیزر فلورسانس از ۰/۴۲ تا ۰/۶۵ و مقادیر ویژگی از ۰/۹۵ تا ۱/۰۰ به دست آمد.^(۱۷،۱۹) Chen و همکاران^(۱۶) گزارش کردند که مقادیر حساسیت، ویژگی و دقت روش لیزر فلورسانس در تشخیص پوسیدگی پروگزیمالی در مولرهای شیری به ترتیب ۹۲ درصد، ۹۸ درصد و ۹۵ درصد بود که مشابه با مقادیر به دست آمده در مطالعه حاضر است. تفاوتی که در کارایی DIAGNOdent pen بین نتایج این مطالعه و مطالعات Novaes و همکاران^(۱۷،۱۹) وجود دارد را می‌توان به انتخاب دندان‌های دائمی بجای دندان‌های شیری یا معیارهای متفاوت برای انتخاب بیمار نسبت داد. برای وارد شدن در این مطالعه، بیماران باید در رادیوگرافی بایت وینگ دارای ضایعات پروگزیمالی رادیولوسنت در نیمه داخلی مینا یا یک سوم خارجی عاج بودند.

در مطالعه حاضر بهترین نقطه برای افتراق بین ضایعات پوسیدگی حفره دار و بدون حفره عدد ۱۸ بود. Lussi و همکاران^(۲۴) از ارزیابی هیستولوژیک به عنوان استاندارد طلایی در شرایط آزمایشگاهی استفاده کردند و مقادیر بزرگتر از ۱۵ را نشان‌دهنده پوسیدگی عاجی در

بالاترین مقدار فلورسنت را دارد دسترسی یابد. هرگونه رنگیزه، پلاک و جرم روی سطح دندان باید قبل از معاینه حذف شود، زیرا این موارد می‌توانند سبب مقادیر مثبت کاذب شوند. عیب این دستگاه قیمت نسبتاً بالای آن است که از استفاده گسترده از آن در مطب‌های دندانپزشکی جلوگیری می‌کند. اگرچه پیشنهاد شده است که DIAGNOdent برای بررسی پیشرفت یا بهبود پوسیدگی در جلسات فالو-آپ مناسب است،^(۲۵،۲۶) ولی Shi و همکاران^(۲۷) و Mendes و همکاران^(۱۲) نشان دادند که این ابزار برای اندازه‌گیری تغییرات اندک در محتوای معدنی دندان‌ها چندان دقیق نیست. Novaes و همکاران^(۱۷،۱۹) نیز گزارش کردند که تکرارپذیری نتایج DIAGNOdent برای تشخیص پوسیدگی‌های اولیه در سطوح پروگزیمال دندان‌های مولر شیری پایین بود که این امر احتمالاً به خاطر متابولیت‌های باکتریایی کمتر در ساختار دندانی دیمینرالیزه می‌باشد.

رادیوگرافی بایت وینگ شایع‌ترین تکنیک مورد استفاده برای تشخیص پوسیدگی پروگزیمالی است و مقادیر ویژگی آن در تشخیص ضایعات مینا یا عاج، متوسط تا بالا است.^(۲۰) حساسیت رادیوگرافی بایت وینگ برای تشخیص پوسیدگی پروگزیمالی بستگی به میزان گسترش پوسیدگی دارد، چرا که این روش حساسیت بالاتری در تشخیص پوسیدگی‌های عاجی نسبت به ضایعات مینایی دارد. یک عیب مهم رادیوگرافی بایت وینگ این است که تشکیل یا عدم تشکیل حفره در سطح پروگزیمال دندان‌های خلفی را به خوبی نشان نمی‌دهد. مطالعات نشان داده‌اند که وجود رادیولوسنسی‌های پروگزیمال در رادیوگرافی بایت وینگ الزاماً نشان‌دهنده تشکیل حفره نیست.^(۲۸،۲۹) به همین دلیل در مطالعه حاضر از DIAGNOdent pen استفاده شد تا کارایی آن در

نظر گرفتند. Mendes و همکاران^(۱۲) دریافتند که بهترین Cut-off برای تشخیص پوسیدگی گسترش یافته به نیمه خارجی عاج عدد ۸ بود. با توجه به این که نقاط Cut-off ارائه شده در تحقیقات آزمایشگاهی بر اساس بررسی ساختار عاجی پس از برش دندان‌ها به دست می‌آید، نمی‌توان آنها را به راحتی به شرایط بالینی تعمیم داد. Chen و همکاران^(۱۶) از مشاهده مستقیم در طی تهیه حفره دندان‌های مشکوک به پوسیدگی پروگزیمالی استفاده کردند تا اعتبار نتایج DIAGNOdent pen را مورد ارزیابی قرار دهند. آنها مقادیر بزرگتر یا مساوی ۱۷ را برای تشخیص حفرات پوسیدگی و مقادیر ۸-۱۶ را برای تشخیص لکه‌های سفید پیشنهاد نمودند^(۱۶) که نزدیک به مقادیر به دست آمده در این مطالعه است. اگرچه ما عدد ۱۸ را به عنوان بهترین نقطه در تصمیم‌گیری‌های درمانی پیشنهاد کردیم، در نظر گرفتن یک دامنه اعداد در شرایط بالینی کاربردی‌تر است، زیرا متغیرهای دیگری همچون انسیدانس پوسیدگی بیمار، چگونگی رعایت بهداشت دهان و تاریخچه درمان با فلوراید یا سایر عوامل رمینرالیزه‌کننده نیز باید در طرح درمان‌های ترمیمی در نظر گرفته شود. نتایج مطالعه حاضر در جامعه دانشجویان دندانپزشکی به دست آمد که در اغلب موارد، کیفیت حفظ بهداشت پروگزیمالی آنها بالا بوده و این امر احتمالاً به مزمن شدن و افزایش رمینرالیزاسیون ضایعات کمک نموده و موجب بالاتر رفتن عدد Cut-off به دست آمده گردیده است.

باید توجه داشت که تشخیص پوسیدگی پروگزیمالی توسط روش لیزر فلورسانس تا حدودی وابسته به تجربه عمل‌کننده است. پروب دستگاه باید در زیر ناحیه تماس در هر دو سمت فاسیال و لینگوال وارد و به آرامی به طرف مارژینال ریج حرکت داده شود تا به ناحیه‌ای که

محافظة کارانه برای تعیین نیاز به مداخله ترمیمی در سطوح پروگزیمال دندان‌های خلفی در نظر گرفت. البته باید توجه داشت که فرار دادن جداکننده‌های لاستیکی بین سطوح پروگزیمال دندان‌های خلفی برای بیمار دردناک و ناراحت‌کننده است. عیب دیگر این روش، لزوم معاینه بعدی ناحیه تماس در ظرف ۱ تا ۷ روز بعد از قرار دادن جداکننده است. کارایی این روش تا حدودی بستگی به طول مدت باقی ماندن جداکننده در ناحیه تماس دارد و همچنین ممکن است تحت تأثیر ضخامت جداکننده باشد، به طوری که هرچه جداکننده ضخیم‌تر باشد، زمان کمتری برای جداسازی دندان مورد نیاز است و این به قیمت تجربه درد بیشتر توسط بیمار خواهد بود.

در جمعیت‌هایی با فعالیت پوسیدگی پایین، ممکن است زمان زیادی طول بکشد تا یک ضایعه پوسیدگی اولیه به ضایعه‌ای که نیاز به مداخله ترمیمی دارد پیشرفت کند. Martignon و همکاران^(۲۹) دریافتند که در طی یک دوره ارزیابی ۶ ساله، پیشرفت رادیوگرافی ضایعات پروگزیمالی از رتبه ۲ (رادیولوسنسی محدود به بخش داخلی مینا) به رتبه ۳ (رادیولوسنسی گسترش یافته به یک سوم خارجی عاج) تنها در ۲۹ درصد از بالغین جوان دانمارکی اتفاق افتاد. در شرایط بالینی، چنانچه تکرر معاینات زیاد و سرعت پیشرفت پوسیدگی پایین باشد، تشخیص منفی کاذب عواقب اندکی را به همراه خواهد داشت.^(۳۰) برخلاف آن، تشخیص‌های مثبت کاذب سبب درمان غیرضروری و آسیب یاتروژنیک به ساختار دندانی می‌شود.^(۳۰) بنابراین، در جمعیت‌هایی با شیوع پایین پوسیدگی، ویژگی روش‌های تشخیص پوسیدگی باید مهم‌تر از حساسیت آنها در نظر گرفته شود. عقیده بر این است که حساسیت روش‌های تشخیص پوسیدگی باید حداقل ۷۵ درصد و ویژگی آنها باید بالای ۸۵ درصد

تشخیص حفرات پروگزیمالی بررسی شود. دقت بالای روش لیزر فلورسانس در تشخیص حفرات پروگزیمالی نشان داد که این ابزار می‌تواند به صورت یک روش کمکی در روند تصمیم‌گیری برای تهیه حفره یا انجام درمان ریمینرالیزاسیون در نظر گرفته شود تا به این ترتیب مناسب‌ترین درمان به بیمار ارائه گردد.

در این مطالعه از جداکننده‌های لاستیکی استفاده شد تا فضای کافی برای معاینه چشمی و لمسی نواحی تماس پروگزیمالی جهت تعیین وجود یا عدم وجود حفره پوسیدگی فراهم شود. Novaes و همکاران^(۱۷) بیان کردند که جداسازی دندان‌ها با جداکننده‌های لاستیکی اگرچه روشی کامل نبود، ولی روشی عملی برای بررسی اعتبار نتایج DIAGNOdent pen در تشخیص پوسیدگی سطوح صاف در دندان‌های شیری در نظر گرفته شد. برخلاف آن، Hintze و همکاران^(۱) معتقد بودند که جداسازی دندان‌ها روشی قابل اعتماد برای بررسی اعتبار سایر روش‌های تشخیصی در تشخیص پوسیدگی‌های پروگزیمالی نیست. اگرچه بررسی هیستولوژی را می‌توان به عنوان استاندارد طلایی برای سنجش کارایی روش‌های مختلف تشخیص پوسیدگی در نظر گرفت، ولی در این روش امکان ریمینرالیزاسیون نسج دندانی، کمتر در نظر گرفته می‌شود و کاربرد آن نیز در شرایط بالینی امکان‌پذیر نیست. روش دیگری که توسط Chen و همکاران^(۱۶) استفاده شد، تراش ناحیه پروگزیمال و تعیین وجود یا عدم وجود پوسیدگی توسط مشاهده مستقیم است، که البته احتمال آماده‌سازی غیرضروری حفره در این روش بالا است. در شرایط بالینی، معیار تصمیم‌گیری برای انجام درمان محافظه کارانه یا تهاجمی سطوح پروگزیمال، وجود یا عدم وجود حفره پوسیدگی است. بنابراین، معاینه چشمی و لمسی ملایم با سوند دندانپزشکی را می‌توان به عنوان تنها روش

است. محدودیت این مطالعه حجم نمونه کوچک آن بود و دلیل آن کم بودن تعداد افرادی بود که رادیوگرافی بایت وینگ اولیه داشتند. پیشنهاد می شود مطالعات بالینی با حجم نمونه بیشتر برای بررسی کارایی و قابلیت کاربرد روش لیزر فلورسانس و مقایسه آن با سایر روش‌های تشخیص پوسیدگی‌های پروگزیمالی انجام گردد.

نتیجه گیری

حساسیت، ویژگی و دقت روش لیزر فلورسانس در تشخیص حفرات پوسیدگی پروگزیمالی بالا بود و لذا می توان استفاده از آن را به عنوان یک ابزار کمکی در تصمیم گیری‌های درمانی به منظور نشان دادن ضرورت تهیه حفره پیشنهاد نمود.

تشکر و قدردانی

این طرح با پشتیبانی معاونت پژوهشی دانشگاه علوم پزشکی مشهد انجام گردیده است، که به این وسیله، مراتب سپاس پژوهشگران ابراز می‌گردد. نتایج به دست آمده از این تحقیق برگرفته از پایان‌نامه دوره عمومی دندانپزشکی است که با شماره ۲۵۶۵ در کتابخانه دانشکده دندانپزشکی مشهد به ثبت رسیده است.

باشد.^(۳۱) در مطالعه حاضر حساسیت و ویژگی روش لیزر فلورسانس در تشخیص حفرات پوسیدگی پروگزیمالی به ترتیب ۱۰۰ درصد و ۹۷/۳ درصد به دست آمد که نشان‌دهنده دقت بالای آن می باشد.

به خاطر محدودیت در معاینه مستقیم نواحی تماس پروگزیمالی و با در نظر گرفتن حساسیت و ویژگی بالای روش لیزر فلورسانس می‌توان استفاده از آن را در تشخیص پوسیدگی‌های پروگزیمالی که نیازمند تهیه حفره هستند، توصیه نمود. این روش به خصوص در بیمارانی مفید است که در رادیوگرافی بایت‌وینگ دارای ضایعه پروگزیمالی در حد یک سوم خارجی عاج هستند و در مورد ضرورت تهیه حفره و ترمیم دندان شک و تردید وجود دارد. در این موارد روش لیزر فلورسانس می‌تواند به صورت یک ابزار کمکی برای نشان دادن وجود یا عدم وجود حفره در سطح پروگزیمال عمل نماید. این امر از مداخله ترمیمی غیرضروری جلوگیری می کند و هزینه‌های درمان را کاهش می دهد. با وجود این، برای دستیابی به نتیجه ایده‌آل کنترل درازمدت بیمار و درمان رمینرالیزاسیون به همراه حفظ بهداشت دهان ضروری

منابع

- Hintze H, Wenzel A, Danielsen B, Nyvad B. Reliability of visual examination, fibre-optic transillumination, and bite-wing radiography, and reproducibility of direct visual examination following tooth separation for the identification of cavitated carious lesions in contacting approximal surfaces. *Caries Res* 1998; 32(3): 204-9.
- Newman B, Seow WK, Kazoullis S, Ford D, Holcombe T. Clinical detection of caries in the primary dentition with and without bitewing radiography. *Aust Dent J* 2009; 54(1): 23-30.
- Buchalla W, Attin T, Schulte-Monting J, Hellwig E. Fluoride uptake, retention, and remineralization efficacy of a highly concentrated fluoride solution on enamel lesions in situ. *J Dent Res* 2002; 81(5): 329-33.
- Cury JA, Tenuta LM. Enamel remineralization: Controlling the caries disease or treating early caries lesions? *Braz Oral Res* 2009; 23(1): 23-30.
- Rehder Neto FC, Maeda FA, Turssi CP, Serra MC. Potential agents to control enamel caries-like lesions. *J Dent* 2009; 37(10): 786-90.
- Chu CH, Lo EC, You DS. Clinical diagnosis of fissure caries with conventional and laser-induced fluorescence techniques. *Lasers Med Sci* 2010; 25(3): 355-62.
- Ando M, Gonzalez-Cabezas C, Isaacs RL, Eckert GJ, Stookey GK. Evaluation of several techniques for the detection of secondary caries adjacent to amalgam restorations. *Caries Res* 2004; 38(4): 350-6.

8. Boston DW. Initial in vitro evaluation of DIAGNOdent for detecting secondary carious lesions associated with resin composite restorations. *Quintessence Int* 2003; 34(2): 109-16.
9. Akbari M, Ahrari F, Jafari M. A Comparative evaluation of diagnodent and caries detector dye in detection of residual caries in prepared cavities. *J Contemp Dent Pract* 2012; 13(4): 515-20.
10. Lennon AM, Buchalla W, Switalski L, Stookey GK. Residual caries detection using visible fluorescence. *Caries Res* 2002; 36(5): 315-9.
11. Chawla N, Messer LB, Adams GG, Manton DJ. An in vitro comparison of detection methods for approximal carious lesions in primary molars. *Caries Res* 2012; 46(2): 161-9.
12. Mendes FM, Siqueira WL, Mazzitelli JF, Pinheiro SL, Bengtson AL. Performance of DIAGNOdent for detection and quantification of smooth-surface caries in primary teeth. *J Dent* 2005; 33(1): 79-84.
13. Tagtekin DA, Ozyoney G, Baseren M, Ando M, Hayran O, Alpar R, et al. Caries detection with DIAGNOdent and ultrasound. *Oral Surg Oral Med Oral Pathol Oral Radiol Endod* 2008; 106(5): 729-35.
14. Virajsilp V, Thearmontree A, Aryatawong S, Paiboonwarachat D. Comparison of proximal caries detection in primary teeth between laser fluorescence and bitewing radiography. *Pediatr Dent* 2005; 27(6): 493-9.
15. Hasani-Tabatabaee M, Momeni N, Khorshidian A. The detection of early inter proximal caries: DIAGNOdent, conventional and digital radiography. *J Islamic Dent Assoc* 2011; 23(2): 116-24. (Persian)
16. Chen J, Qin M, Ma W, Ge L. A clinical study of a laser fluorescence device for the detection of approximal caries in primary molars. *Int J Paediatr Dent* 2012; 22(2): 132-8.
17. Novaes TF, Matos R, Braga MM, Imparato JC, Raggio DP, Mendes FM. Performance of a pen-type laser fluorescence device and conventional methods in detecting approximal caries lesions in primary teeth--*in vivo* study. *Caries Res* 2009; 43(1): 36-42.
18. Novaes TF, Matos R, Raggio DP, Braga MM, Mendes FM. Children's discomfort in assessments using different methods for approximal caries detection. *Braz Oral Res* 2012; 26(2): 93-9.
19. Novaes TF, Matos R, Raggio DP, Imparato JC, Braga MM, Mendes FM. Influence of the discomfort reported by children on the performance of approximal caries detection methods. *Caries Res* 2010; 44(5): 465-71.
20. Heymann HO, Swift EJ, Ritter AV. *Sturdevant's Art and Science of Operative Dentistry*. 6th ed. St. Louis: Mosby Co; 2012. P. 92-104.
21. de Araujo FB, de Araujo DR, dos Santos CK, de Souza MA. Diagnosis of approximal caries in primary teeth: Radiographic versus clinical examination using tooth separation. *Am J Dent* 1996; 9(2): 54-6.
22. Hintze H, Wenzel A, Danielsen B. Behaviour of approximal carious lesions assessed by clinical examination after tooth separation and radiography: A 2.5-year longitudinal study in young adults. *Caries Res* 1999; 33(6): 415-22.
23. Tan PL, Evans RW, Morgan MV. Caries, bitewings, and treatment decisions. *Aust Dent J* 2002; 47(2): 138-41.
24. Lussi A, Zimmerli B, Hellwig E, Jaeggi T. Influence of the condition of the adjacent tooth surface on fluorescence measurements for the detection of approximal caries. *Eur J Oral Sci* 2006; 114(6): 478-82.
25. Anttonen V, Seppa L, Hausen H. A follow-up study of the use of DIAGNOdent for monitoring fissure caries in children. *Community Dent Oral Epidemiol* 2004; 32(4): 312-8.
26. Lussi A, Imwinkelried S, Pitts N, Longbottom C, Reich E. Performance and reproducibility of a laser fluorescence system for detection of occlusal caries in vitro. *Caries Res* 1999; 33(4): 261-6.
27. Shi XQ, Tranaeus S, Angmar-Mansson B. Comparison of QLF and DIAGNOdent for quantification of smooth surface caries. *Caries Res* 2001; 35(1): 21-6.
28. Peker I, Toraman Alkurt M, Bala O, Altunkaynak B. The efficiency of operating microscope compared with unaided visual examination, conventional and digital intraoral radiography for proximal caries detection. *Int J Dent* 2009; 2009: 986873.
29. Martignon S, Chavarria N, Ekstrand KR. Caries status and proximal lesion behaviour during a 6-year period in young adult Danes: An epidemiological investigation. *Clin Oral Investig* 2010; 14(4): 383-90.
30. Bader JD, Shugars DA. A systematic review of the performance of a laser fluorescence device for detecting caries. *J Am Dent Assoc* 2004; 135(10): 1413-26.
31. Karlsson L. Caries detection methods based on changes in optical properties between healthy and carious tissue. *Int J Dent* 2010; 2010: 270729.